

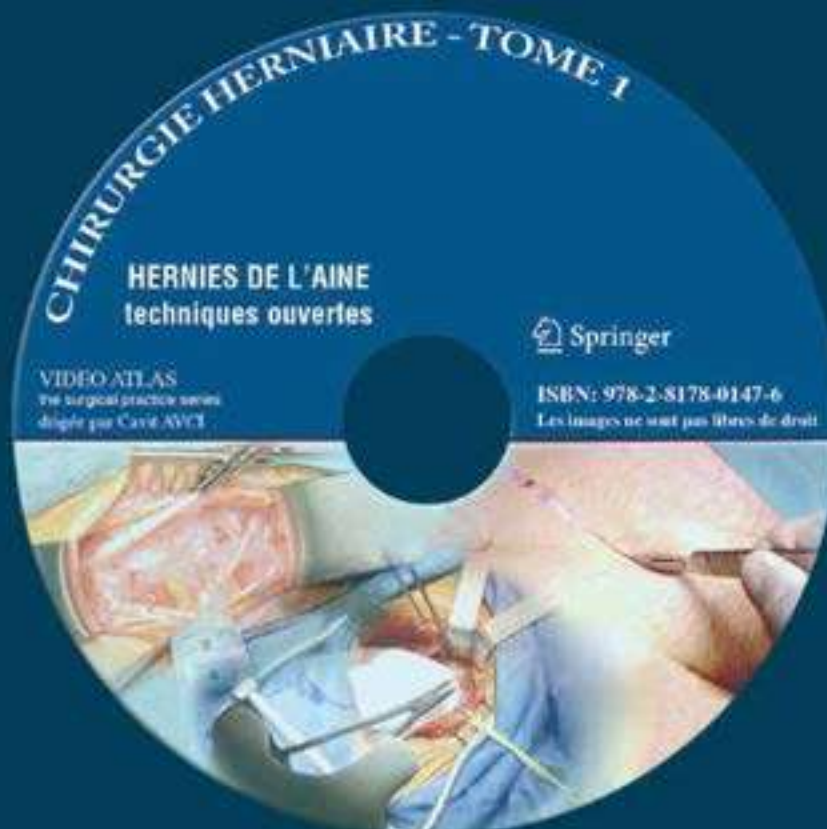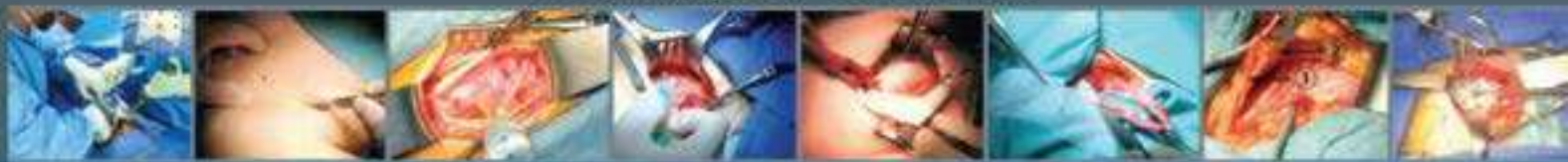CAVIT AVCI
GILLES FOURTANIER
LEVENT AVTAN

THE SURGICAL PRACTICE SERIES

VIDEO-ATLAS

CHIRURGIE HERNIAIRE TOME 1

HERNIES DE L'AINE
techniques ouvertes



Cavit Avci
avec la collaboration de Gilles Fourtanier et Levent Avtan

Vidéo atlas Chirurgie herniaire - Tome I

Springer

Paris

Berlin

Heidelberg

New York

Hong Kong

Londres

Milan

Tokyo

the Surgical Practice Series
VIDEO-ATLAS

CHIRURGIE HERNIAIRE

HERNIES DE L'AINE

techniques ouvertes

CAVIT AVCI

GILLES FOURTANIER

LEVENT AVTAN

Cavit Ayci

Istanbul Tıp Fakültesi
General Cerrahi
34390 Çapa
Istanbul - Turkey

Gilles Fourtanier

Université Paul Sabatier
118, Route de Narbonne
31062 Toulouse Cedex 9

Levent Aytan

Istanbul Tıp Fakültesi
General Cerrahi
34390 Çapa
Istanbul - Turkey

ISBN : 978-2-8178-0147-6 Springer Paris Berlin Heidelberg New York

© Springer-Verlag France, Paris, 2010

Imprimé en France

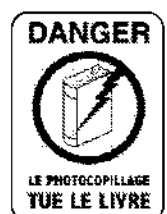Cet ouvrage est soumis au copyright. Tous droits réservés, notamment la reproduction et la représentation, la traduction, la réimpression, l'exposé, la reproduction des illustrations et des tableaux, la transmission par voie d'enregistrement sonore ou visuel, la reproduction par microfilm ou tout autre moyen ainsi que la conservation des banques de données. La loi française sur le copyright du 9 septembre 1965 dans la version en vigueur n'autorise une reproduction intégrale ou partielle que dans certains cas, et en principe moyennant le paiement des droits. Toute représentation, reproduction, contrefaçon ou conservation dans une banque de données par quelque procédé que ce soit est sanctionnée par la loi pénale sur le copyright.


L'utilisation dans cet ouvrage de désignations, dénominations commerciales, marques de fabrique, etc. même sans spécification ne signifie pas que ces termes soient libres de la législation sur les marques de fabrique et la protection des marques et qu'ils puissent être utilisés par chacun.

La maison d'édition **décline toute responsabilité quant à l'exactitude des indications de dosage et des modes d'emploi**. Dans chaque cas il incombe à l'utilisateur de vérifier les informations données par comparaison à la littérature existante.

Maquette de couverture : Jean-François Montmarché

Mise en page : Emel Pineci





... le devoir essentiel d'un enseignant est de communiquer son savoir, mais aussi celui des spécialistes de tous les pays...

PREFACE

Depuis plus de 20 ans, lors des réunions nationales et internationales auxquelles j'ai participé mes amis et collègues m'ont souvent vu un petit caméscope à la main. Au retour de chaque manifestation, je réunissais mes assistants et étudiants qui n'avaient malheureusement pas eu la possibilité de se déplacer pour détailler ces images choisies, présentées, et commentées pour la plupart, par des experts internationaux en chirurgie. Pour moi, le devoir essentiel d'un enseignant est de communiquer son savoir, mais aussi celui des spécialistes de tous les pays. Voilà à quoi a servi mon caméscope durant toutes ces années.

Au cours de ces différentes manifestations chirurgicales, j'ai donc mémorisé tout ce que j'ai pu voir et apprécier. J'ai eu la possibilité d'admirer le travail de chacun, et lorsque j'ai choisi d'écrire ce Vidéo-Atlas, j'ai pu faire appel à tous ceux qui sont devenus des amis et qui m'ont aidé à réaliser ce projet. Je remercie à cette occasion tous les collègues qui ont bien voulu nous confier leurs travaux pour la réalisation de cet ouvrage.

Grâce aux nouvelles technologies, la chirurgie a fait ces dernières années d'immenses progrès. Parallèlement, l'évolution de la télé-communication et de l'audio-visuel a ouvert de nouveaux horizons à l'enseignement chirurgical. C'est ainsi que j'ai décidé, de créer un nouveau concept, le Vidéo-Atlas avec mon ami le Professeur Gilles Fourtanier et le Professeur Levent Avtan.

Nous avons voulu montrer dans cet Atlas, à l'aide de photos sélectionnées, les gestes importants d'une technique, assortis de courts sous-titres remarques et commentaires, et aussi montrer l'image réelle dans le film interactif joint.

Cet ouvrage est le premier d'une série de Vidéo-Atlas. Celui-ci comporte différentes techniques de chirurgie herniaire inguinale et abdominale, par voies ouverte et laparoscopique. 60 de nos collègues ont participé à l'élaboration de cet ouvrage pour montrer 73 interventions différentes, avec une mise en page originale, sans commentaire particulier, afin que vous puissiez apprécier toutes les nuances et les différences d'exécution de chacune des techniques opératoires.

Cavit AVCI

Je tiens à remercier les nombreuses personnes, qui m'ont aidé à la réalisation des trois tomes de ce Vidéo-Atlas, et mon éditeur Springer qui a bien voulu publier cet ouvrage.

Tout d'abord, le Dr. Mohammed Samir, le Dr. Aly El Bahawy et mon amie Nelly Jacquenod pour la traduction ainsi que le Dr. Mathieu Beck pour son aide.

Je remercie également ma secrétaire Dilek Yavuztürk, mon assistant technique Koray Günaydın, et ma nièce Nil Bekmez, pour leur précieuse contribution durant la préparation de ces trois ouvrages ainsi que leurs DVD.

Un grand merci à ma secrétaire graphiste Emel Pineci dont les compétences et l'efficacité m'ont permis de mettre au point la réalisation et la mise en place de ce nouveau concept.

Je voudrais notamment remercier ma femme et mes proches pour leur soutien, leur patience et les encouragements qu'ils m'ont prodigué durant ces années de préparation.

Enfin, je dédicace cet ouvrage à tous mes étudiants en chirurgie et tout spécialement à ma fille Céline, qui débute sa carrière chirurgicale.

Cavit AVCI
2010 Août



Cavit AVCI



Gilles FOURTANIER



Levent AVTAN

AVERTISSEMENT DES AUTEURS

Le concept:

Notre expérience de plus de 25 ans de réalisation de techniques chirurgicales diffusées par des Vidéos nous a appris que, pour les démonstrations opératoires, il était essentiel de montrer, en les individualisant, les différents temps opératoires et les éventuels pièges de l'opération.

Par ailleurs, les progrès des techniques de la coelioscopie depuis les années 90 et l'évolution des techniques d'imagerie nous permettent d'avoir maintenant des images de très grande qualité prêtes à une diffusion de l'information.

C'est dans cet esprit que nous avons voulu réaliser ce "Vidéo-Atlas", en réunissant des diaporamas de photos couplés à des séquences vidéos d'opération. Par des moyens visuels et audio-visuels associés, nous croyons à une amélioration de la formation chirurgicale.

Le thème :

Nous avons choisi comme thème pour ce 1^{er} Vidéo-Atlas la "Chirurgie de la Paroi", en proposant plusieurs opérations de hernies et d'événtrations, car ces pathologies sont très fréquentes et de nombreuses techniques ont été décrites. Nous n'avons pas voulu être exhaustifs, mais nous avons essayé de présenter les principales techniques actuellement en cours dans la plupart des pays.

Nous avons voulu rappeler l'Historique des hernies à travers les âges ; c'est ce qu'a fait excellemment le Pr. JH Alexandre. Nous avons aussi fait préciser les bases anatomiques des hernioplasties de l'aine, par des données classiques (A Bernardes), coelioscopiques (S Castorina) ou virtuelles (J Himpens).

Les cures des hernies de l'aine se pratiquent sous différents types d'anesthésie, en particulier sous anesthésie locale qui est détaillée en début d'ouvrage par un collègue anesthésiste (D Vigouroux). Elles peuvent se faire en chirurgie ambulatoire, en hospitalisation d'un jour (H Johanet).

La voie d'abord de toutes les techniques est soit ouverte, soit coelioscopique et les opérations sont donc montrées sous ces 2 aspects, pour les différents types de hernies : inguinale, fémorale, ombilicale, hernie de Spiegel, lombaire, parastomiale, hernie incisionnelle ou événtration.

Ces dernières années, l'utilisation de prothèses de renforcement de la paroi a fait évoluer les résultats vers moins de récurrences avec des taux d'infections moindres. Plusieurs laboratoires ont mis au point différents types de prothèse et nous avons essayé de présenter la plupart des modèles, souvent fixés par des agrafes, parfois non fixés, quelques fois encollés. Une même technique est en général montrée par différents chirurgiens et parfois par

l'inventeur de la technique lui-même (M. Arregui, F. Corccione, JL Dulucq, J. Leroy, F. Ugahary) ou par un collaborateur (P. Amid pour le Lichtenstein, le Pr. Schumpelick pour le Shouldice, P. Verhaegue pour le Stoppa). Il nous a semblé en effet utile et enrichissant d'indiquer comment, à partir d'une description princeps, chacun pouvait apporter son point de vue à partir de son expérience personnelle.

Nous avons enfin demandé à P. Amid de montrer son expérience du problème crucial qui concerne les douleurs résiduelles après hernioplastie de l'aine.

Comment se servir du Vidéo-Atlas ?

A chaque image correspond des séquences filmées dans un format DVD. Cette intégration en connexion directe entre un diaporama et un film nous a paru intéressante sur le plan de la démonstration surtout en vue de la formation, en particulier pour les jeunes chirurgiens, mais aussi pour les chirurgiens confirmés dans le cadre de la Formation Médicale Continue. Les textes sont avant tout descriptifs et nous avons aussi demandé à chaque auteur de faire des remarques qui leur semblaient importantes, soit pour la technique elle-même, soit pour éviter des complications per-opératoires. Dans la mesure du possible, quelques résultats et quelques références bibliographiques ont été données, si nécessaire.

Remerciements:

Les chirurgiens qui ont participé au Vidéo-Atlas viennent de différents pays et nous tenons à les remercier pour leur engagement et la qualité des documents présentés. Ils ont en effet sélectionné leurs meilleurs films et ils ont commenté eux-mêmes leurs temps opératoires. *In memoriam:* Parmi les participants à cet ouvrage, nous souhaitons garder en mémoire nos 2 collègues, Dr. GF Bégin et Dr. H. Cabaniols qui nous ont récemment quittés et qui nous avaient si gentiment donné leur accord pour ce travail.

Perspectives:

Cet ouvrage sera prochainement traduit en différentes langues, car nous croyons à la diffusion de l'information pour la formation en particulier, notamment lorsque les thèmes retenus sont de portée universellement reconnues.

C'est pourquoi nous projetons d'envisager le concept de Vidéo-Atlas pour d'autres thèmes de chirurgie viscérale et aussi pour d'autres spécialités intéressées.

Bonne lecture du Vidéo-Atlas !

Cavit AVCI

Gilles FOURTANIER

Levent AVTAN

AUTEURS PARTICIPANTS

Francesco ABBONANTE MD

City Hospital
Catanzaro - ITALY

Jean-Henri ALEXANDRE

Professeur Emérite de la Faculté
René Descartes de Paris
Chirurgien des Hôpitaux de Paris - FRANCE

Parviz K. AMID, M.D., F.A.C.S., F.R.C.S.

Lichtenstein Hernia Institute
5901 W Olympic Blvd., 207
Los Angeles, CA 90036 USA

Mathieu BECK

Clinique Ambroise Paré
21 Route De Guentrange - Bp 90251
57100 Thionville (Moselle)

Antonio BERNARDES

Facultade Medicina Coimbra
Laboratorio Anatomia Normal
Instituto Medicina Legal
Hospitals Universidade Coimbra
Serviço Cirurgia I
3000 - 075 Coimbra - PORTUGAL

Philippe BREIL

Chirurgien Viscéral et Digestif
Clinique Turin 9 rue de Turin 75008
Paris - FRANCE

Giampiero CAMPANELLI

Ospedale Multimedica - Santa Maria
Castellanza - Varese ITALY

Gérard CHAMPAULT

Service de Chirurgie Digestive
Hôpital Jean Verdier
Avenue du 14 Juillet
93140 Bondy - FRANCE

Philippe CHASTAN

Clinique des 4 pavillons,
Rue Edouard Herriot,
33310 Lormont - FRANCE

Francesco CORCIONE

Azienda Ospedaliera Monaldi
Divisione di Chirurgia Generale
Via Leonardo Bianchi
80100 Napoli - ITALY

Jean-François GILLION

Hôpital Privé d'Antony,
1 rue Velpeau 92160 Antony - FRANCE

M. Pascual HIDALGO

12 De Octubre Hospital Ntra. Sra.
Del Rosario Hospital
Madrid - SPAIN

Joël LEROY

IRCAD/EITS 1 Place de l'Hôpital,
67091 Strasbourg Cedex - FRANCE

Philippe MARTEL

Hôpital Bichat
Service de Chirurgie Viscérale
et Digestive du Pr. Gallot
Paris - FRANCE

Christian MEYER

Service de Chirurgie Générale et Digestive
Hôpital Universitaire de Hautepierre
Avenue Molière 67098 Strasbourg Cedex FRANCE

Edouard Pierre PÉLISSIER

Institut de Chirurgie Herniaire de Paris FRANCE

Volker SCHUMPELICK

Chirurgische Klinik und Poliklinik
Universitätsklinikum der RWTH Aachen
Pauwelsstraße 30
D-52074 AACHEN - GERMANY

Marc SOLER

53 Avenue des Alpes
06900 Cagnes Sur Mer
Bouffard-Vercelli Medical Center,
Cerbere, FRANCE

Franz UGAHARY

Department of Surgery Ziekenhuis Rivierenland
Tiel President Kennedylaan 1 P.O Box 6024
4000 HA Tiel - The NETHERLANDS

Pierre VERHAEGHE

Service de Chirurgie Viscérale et Digestive
CHU Amiens - FRANCE

Dominique VIGOUROUX

Praticien Hospitalier en Anesthésie-Réanimation
Service de Chirurgie Digestive
Hôpital Rangueil - 1, Av. Jean Poulhès
Toulouse - FRANCE

Information

- Pour visualiser les films contenus sur ce DVD, il est nécessaire de disposer du programme « FLV Player ».
- Afin de pouvoir installer ce programme très simplement, vous trouverez une aide à l'installation sur le DVD : il s'agit de l'icône « **FLV PLAYER_setup** » située dans le dossier « **VIDEO ATLAS TOME 1 DVD** » que vous devez copier sur le disque dur de votre ordinateur.
- Ensuite, après l'avoir copié sur votre ordinateur :
 1. double-cliquez sur l'icône pour démarrer l'installation,
 2. suivez les instructions du programme d'installation.

HERNIES DE L'AINE

techniques ouvertes

1- HISTORIQUE

- 1.1- Traitement des hernies inguinales à travers l'histoire.....1
Jean-Henri Alexandre

2- ANATOMIE

- 2.1- Anatomie abdominale et inguino-fémorale15
Antonio Bernades, João Patricio

3- ANESTHESIE

- 3.1- Anesthésie locale à la naropéine23
Dominique Vigouroux avec la collaboration de : I. Miguères, J.-L. Bornet, M. de Lacroix, A. Galiana

4- SHOULDICE

- 4.1- Réparation de Shouldice pour hernie inguinale31
Volker Schumpelick avec la collaboration de : M. Saklak, J. Conze

5- LICHTENSTEIN

- 5.1- Lichtenstein "Tension Free" hernioplastie.....41
Parviz Amid
- 5.2- Lichtenstein avec Tissucol®.....65
Philippe Chastan
- 5.3- Lichtenstein avec renfort "Auto-grippant®"71
Philippe Chastan
- 5.4- Lichtenstein avec Tissucol®.....79
Giampiero Campanelli
- 5.5- Lichtenstein avec prothèse Glucamesh Autostatique®.....85
Gérard Champault
- 5.6- Lichtenstein. Prothèse avec une fente latérale.....91
Mathieu Beck
- 5.7- Lichtenstein.....101
Philippe Breil
- 5.8- "Held in Mesh Repair®"105
Francesco Corcione avec la collaboration de : D. Cuccurullo, F. Pirozzi, R. Ruggiero

6- POLYSOFT

- 6.1- Technique de hernioplastie avec POLYSOFT®111
Edouard P. Pelissier, Philippe Ngo

7- MESH-PLUG

- 7.1- "Mesh-Plug" sous anesthésie locale..... 123
Christian Meyer avec la collaboration de : C. Brigand, J.P. Steinmetz
- 7.2- Cure de la hernie inguinale avec Plug Bio-absorbable®.....135
M. Pascual Hidalgo avec la collaboration de : M.J. Castillo, J.M. Eymar, A. Marcos

8- 4D DÔME

- 8.1- Technique du 4D-DÔME® prothèse partiellement résorbable..... 145
Joel Leroy, Didier Mutter

9- TRABUCCO

- 9.1- Réparation de Trabucco de la hernie inguinale et fémorale.....153
Francesco Abbonante

10- PHS – UHS

- 10.1- PHS - UHS® ultrapro hernia system semi-résorbable167
J. François Gillion

11- UGAHARY Grid-Iron

- 11.1- Technique de Grid-Iron Ugahary®.....177
Franz Ugahary
- 11.2- Technique de Grid-Iron Ugahary®.....185
Marc Soler

12- KUGEL

- 12.1- Technique de Kugel®.....193
Philippe Martel

13- STOPPA

- 13.1- Technique de Stoppa.....201
Pierre Verhaeghe avec la collaboration de : F. Dumont, J. Mezghani

14- DIFFERENTS TYPES DE PROTHESES POUR HERNIES INGUINALES ET VENTRALES

- Cavit Avci, Céline Avci*.....211



Jean-Henri ALEXANDRE

TRAITEMENT DES HERNIES INGUINALES A TRAVERS L'HISTOIRE DU MONDE

Pr. Jean-Henri ALEXANDRE

CV: Professeur Emérite de la Faculté René DESCARTES de PARIS
Chirurgien des Hôpitaux de PARIS
Ex Chef du Service de Chirurgie Générale et Digestive de l'Hôpital BROUSSAIS de PARIS

Jean-Henri ALEXANDRE
Professeur Emérite de la Faculté
René Descartes de Paris
Chirurgien des Hôpitaux de Paris - FRANCE



1. Un des premiers manuscrits chirurgicaux: une tablette datant de l'époque de Sumer (-2500 ans) et une sculpture de Saqqara montrant un opérateur, scalpel en main (-2000)

Si l'Homo Sapiens existe tel qu'il est aujourd'hui depuis 100.000 ans, il a certainement souffert des hernies depuis toujours, mais cette affection n'a été décrite que depuis 5000 ans : en attestent les écrits sur tablettes découverts à Sumer et les hiéroglyphes décryptés en Egypte, quand la métallurgie est découverte et transforme sa vie avec la confection des roues, des aiguilles, des poids, des récipients, des bijoux.

L'homme se soigne déjà, il a une bonne connaissance des plantes et traite les hernies au moyen de médicaments diverses, infusions, emplâtres et déjà bandages en fil, coton, soie, crin de cheval. La chirurgie répare au mieux les

accidents, les plaies de chasse ou de guerre avec le pavot ou l'alcool comme analgésiques : mais la chirurgie des hernies est décrite plus tard, vers l'an 3000 avant J.C.

Depuis cette époque l'homme cherche à réparer ces faiblesses de l'aine, inventant toutes sortes de procédés. De multiples procédés restent en compétition ; à ce jour, les chirurgiens cherchent toujours la cure idéale : "le Gold Standard"

Les Papyrus d'Ebers, datant de 3000 ans décrivaient parfaitement la saillie herniaire, son évolution, le refoulement au doigt du sac, et comme solution les

manœuvres de réduction, quelques sutures superficielles au fil, des préparations orales à base d'huile de palme, de miel ou de semence d'homme. Une sculpture découverte à Saqqara datant de 2500 ans avant J.C. représente un opérateur pourvu d'un scalpel s'affairant autour d'une protrusion herniaire et du pénis. L'examen de la momie de Ramsès V (1147 avant J.C.) livre la cause du décès du fait de marques visibles de réduction d'une hernie étranglée avec fistule fécale.

Les réductions et les bandages sont alors les seuls remparts contre le fléau herniaire, l'étranglement aboutissant le plus souvent à la mort, à défaut de guérir par fistulisation spontanée!



2. Exemples de chirurgie posturale



3. Les gestes de chirurgie herniaire: usage parcimonieux du scalpel de Şerefeddin Sabuncuoğlu (1386 - 1470)

Hippocrate (460-377 avant J.C.), le descendant d'Esculape de Cos et d'Hercule, décrit une séméiologie herniaire plus complète, et les complications de ces ruptures. Il décrit les membranes des hernies, leur contenu, l'intérêt de la transillumination et de certaines sutures, comme il les réalise pour les plaies.

Tandis que les Perses avec Darius, puis Xerxès son fils sont refoulés d'Athènes et que débute le siècle de Périclès, la chirurgie herniaire est vraiment individualisée : Hippocrate et ses disciples préconisent dans les cas simples l'ouverture du sac, la réduction des viscères herniés, l'ablation du testicule. La chirurgie des hernies larges est bien tolérée et celle des hernies étranglées au pronostic

œuvres et techniques d'Hippocrate et d'Hérophile (331-251 avant J.C.). Ce dernier fut parmi les premiers à ouvrir le péritoine, réduire les viscères en les refoulant et à conserver le pédicule spermatique, comme Hérophile.

Galien (131-201 après J.C.), chirurgien très érudit et prolifique, divulgue son savoir de Smyrne à Corinthe, puis à Alexandrie et à Pergame. Il a décrit, parmi cent ouvrages, l'anatomie de la paroi abdominale et un modèle de cure de hernie sans conservation qui rayonna

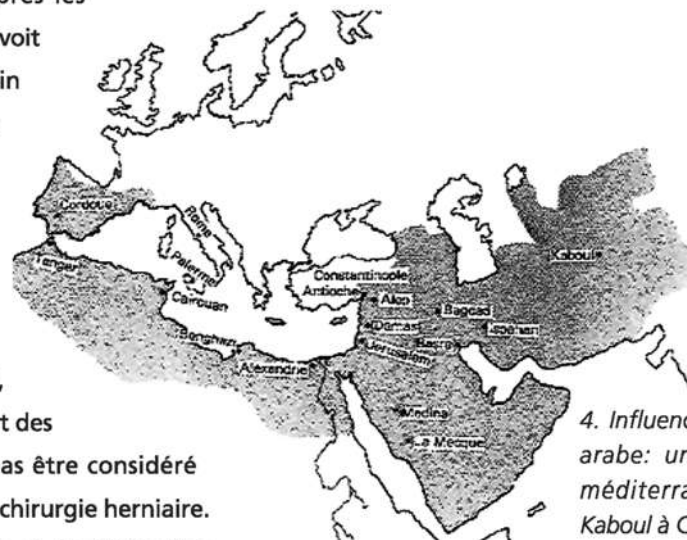
jusqu'au 16ème siècle.

Sous ce même Empire romain, après trois guerres puniques, après le règne de Jules-César (35-44 avant J.C.), la Pax Romana qui va durer 3 siècles apporte une stabilité dans tous les domaines et l'enseignement de préceptes chirurgicaux rigoureux.

La religion chrétienne se répand, devient de plus en plus populaire, et sous Théodose (391 après J.C.) devient religion d'Etat.

Le 3ème siècle avant J.C., après les épopées d'Alexandre le Grand, voit naître deux empires : le Romain et le Chinois ; de cette époque date la fameuse muraille de Chine! La chirurgie y trouve de nouvelles et durables références.

Celsus (fin du 1er siècle avant J.C.- début 1er siècle après J.C.), est et restera le modèle durant des siècles : il ne doit toutefois pas être considéré comme le vrai fondateur de la chirurgie herniaire. Son mérite a été de reproduire et de diffuser les



4. Influence de la médecine arabe: un vaste croissant méditerranéen allant de Kaboul à Cordoue en passant par Bagdad et Alexandrie



5. Transmission des œuvres d'Avicenne: leur traduction en hébreu



Mais bientôt, après l'invasion des Germains et des Barbares, c'est la chute de Rome. S'instaure alors ce que l'on appelle l'Empire byzantin qui va durer jusqu'en 700 après J.C. La chirurgie est dominée par l'Ecole d'Alexandrie avec Oribasius

(ca. 320-400 après J.C.) qui écrivit 70 volumes de médecine et préconisa la cure de hernie selon Celsus excluant de la chirurgie les hernies étranglées, vouées à la catastrophe.

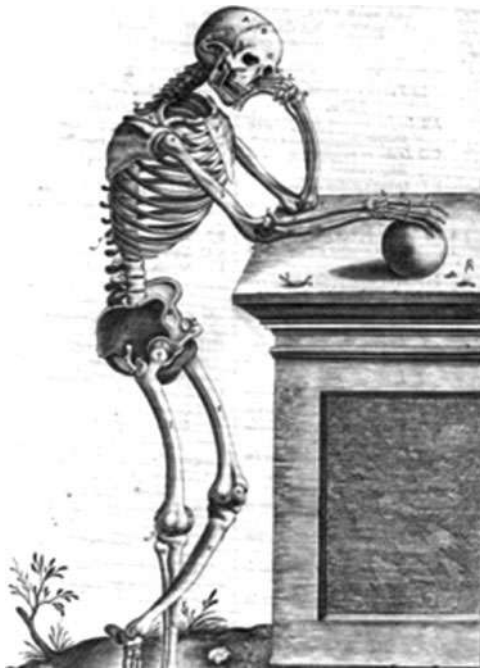Aetius (505-575 après J.C.) plaide pour la conservation du testicule lorsque l'opération n'impose pas de résection épiploïque. En cas d'étranglement, pas de chirurgie : les seuls recours restent les emplâtres, les bandages et les... prières.

La Médecine arabe, va rayonner jusqu'au 12ème siècle, perpétuant les techniques des Grecs dans le sillage des très réputés hôpitaux de Bagdad, d'Alexandrie, du Caire et de Cordoue.

On sait qu'après la mort de Mohammed, les Arabes (636-642) ont profité des querelles entre Perses et Byzantins pour conquérir la Syrie, l'Egypte, la Mésopotamie, la Perse, allant jusqu'à traverser Gibraltar, envahir l'Espagne et fonder Cordoue comme un état indépendant.



6. Le chirurgien Herniaire itinérant



7. Avènement de l'anatomie: Vésale, de *Humani corporis fabrica Libri*

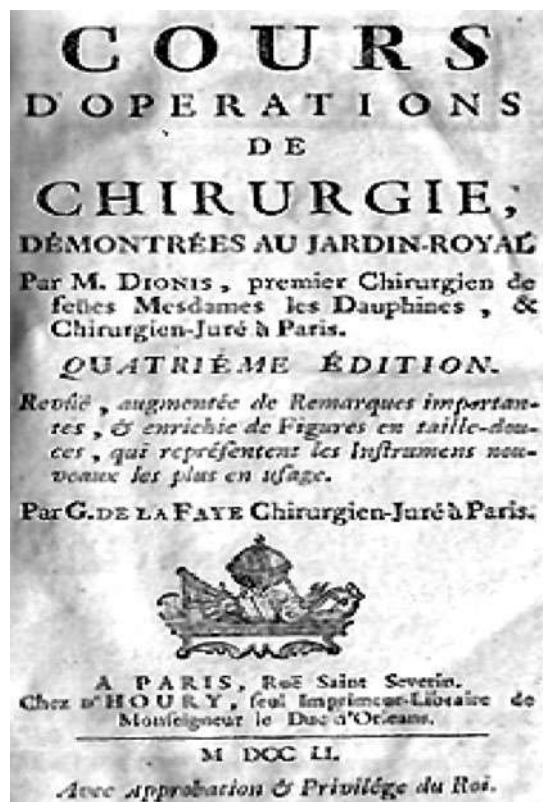Le rayonnement médical a parfaitement suivi cette diffusion géographique : à cette époque la chirurgie s'intéresse davantage aux membres traumatisés et aux parois qu'aux viscères, faute de moyens et du fait de la lourde mortalité de ses tentatives sur les organes profonds. Et pour les hernies, l'usage du scalpel est souvent déconseillé, restriction qui va durer pendant près de six siècles!

La réputation de certains grands médecins a pourtant traversé le temps.

Rhazès (865-932 après J.C.) a fait au travers de ses 36 volumes l'exégèse de Galien et de Paul d'Égine (625-690 après J.C.) qui passe un fil sur le sac et le pédicule spermatique.

ALBUCASIS (936-1013 après J.C.) publie des ouvrages

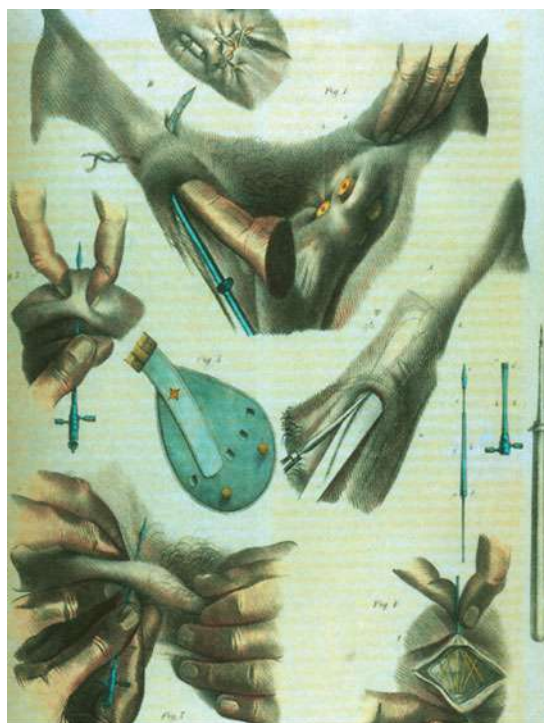
magnifiquement illustrés, en diverses langues dont le latin, sans nouveauté technique concernant les hernies, sauf celle de les intituler ruptures et de recommander l'usage de la cautérisation plutôt que celui du scalpel.



8. Cours de Dionis, premier chirurgien de Mesdames les Dauphines: Opérations de chirurgie

AVICENNE (980-1037 après J.C.) apporte l'auscultation pour distinguer la hernie de l'hydrocèle. Il préfère le bandage au scalpel, associé aux applications de vin, d'essences de myrte, de fruits de cyprès, d'aloès et d'acacia. Maimonide (1135-1204 après J.C.) traduit ces œuvres en hébreu.

C'est l'époque des Califes, Chefs suprêmes des musulmans, lesquels résident à Damas et Bagdad (ville des Mille et une Nuits et du Calife Haroun al Rachid).



9. 1600-1700: les points de chirurgie herniaire

C'est l'ère de prospérité des commerçants de Venise et aussi celle de l'esclavage des Noirs africains par les Arabes.

Au Nord de l'Europe c'est le règne de Charlemagne (742-814), dont l'empire s'étend de l'Espagne à l'Elbe...jusqu'à voir l'arrivée des envahisseurs Vikings et voir naître l'Allemagne, en 911.

Pour la hernie, comme en de multiples domaines, le Moyen Age (600-1500) fut une ère de régression.

En a émergé toutefois l'ECOLE DE SALERNE qui, vers 1200, a eu le mérite de préconiser au *physicus*, nouveau terme substitué à celui de *medicus*, le lavage des mains au moment d'opérer, pratique vite oubliée, et la cautérisation, toujours en vigueur.

Comme analgésiques, on utilise les recettes du passé : alcool, infusions d'opium, sirop de graines de pavot. Théodore de Bologne (1206-1298) préconise les éponges soporifiques, mélange de haschish, d'opium, de C-Hyocine ou encore les infusions de froment.

On ne dira jamais assez le frein à toute chirurgie que représenta si longtemps l'absence de réelle anesthésie et de connaissance de l'anatomie profonde et de son fonctionnement. La chirurgie rapide et de surface est la seule réalisée, ce qui en exclut le traitement des hernies scrotales.

Rogierus et Rolandus, vers 1300, décrivent une technique plus détaillée : le scalpel incise la peau, puis les membranes, sacrifie le testicule, refoule le sac et son contenu et suture au fil les berges du défaut, en terminant par une cautérisation, une application d'une gaze avec des œufs, et neuf jours de lit. L'opéré est placé tête en bas sur une planche ou en franche déclive. Des machines impressionnantes sont confectionnées à cet usage, réalisant presque une pendoison par les pieds!

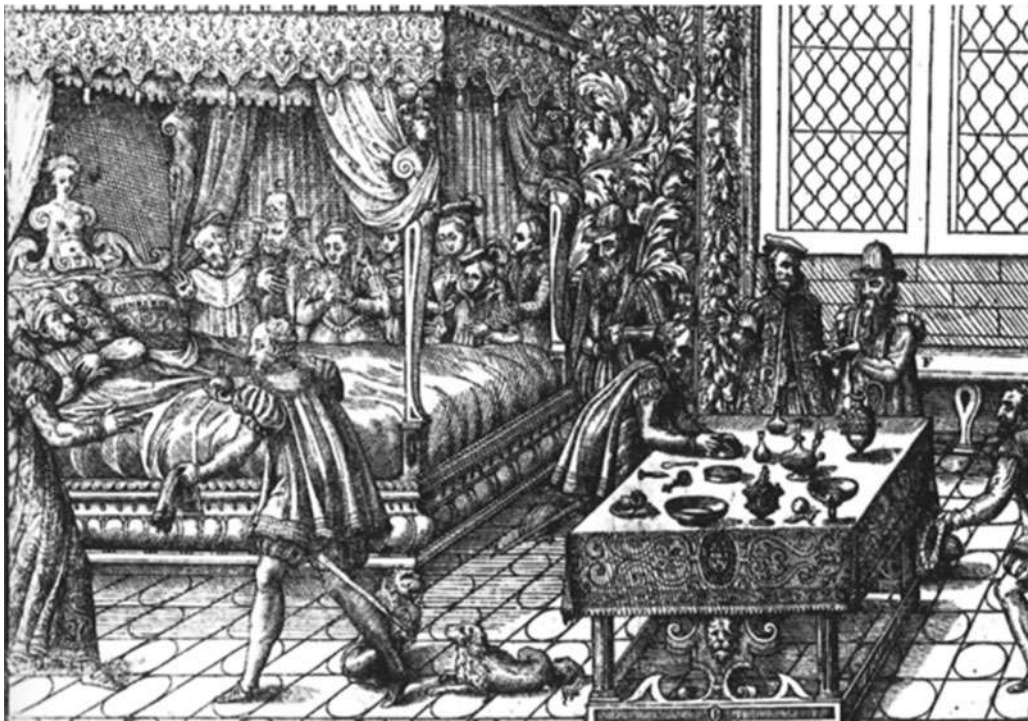Certains noms doivent être cités pour cette période de transition :

Guido Lanfranchi (1250-1306) chirurgien milanais installé en France où il décrit les principales variétés de hernies (*ventosa*, *intestinalis*, *acquosa*) et leurs traitements, soit bandage soit cautérisation pour les petites hernies, soit suture d'un défaut après castration, procédés tous qualifiés d'incertains et sujets à récidives.



Henri de MONDEVILLE (1260-1320) est connu pour avoir préconisé l'abstention en matière de hernies.

Guy de CHAULIAC (1298-1368) médecin et aumônier de trois papes successifs, publie sa remarquable CHIRURGIA MAGNA. Le premier, il distingue les hernies inguinales des fémorales et propose 4 formes de traitements pour hernies dont la cautérisation ou la ligature du sac avec fermeture des orifices aux fils, tout en privilégiant autant que possible les divers types de bandages qu'il invente, destinés à maintenir la paroi après réduction.



10. Ambroise Paré (1510-1590): *Traité de chirurgie universelle*. Il prône les ligatures vasculaires, et rejette l'huile et la cautérisation.

Pendant deux siècles (1300-1500) vont surtout sévir des chirurgiens-barbiers itinérants appelés aussi coupeurs, qui opèrent aussi bien les cataractes que les calculs vésicaux et les hernies! Parmi eux, Horace de NOCIA, se vante d'avoir pratiqué 200 cures de hernies par an, l'essentiel de sa chirurgie comportant la ligature du sac.

Ces praticiens-forains, hernio-charlatans, au mieux lient le sac, et résèquent les testicules sans l'avouer au patient puis quittent subrepticement la ville.

Tout change avec la RENAISSANCE : c'est l'éveil de l'Europe sur tous les plans et un renouveau chirurgical, l'avènement de l'Anatomie avec Vésale, Pierre Franco (ca. 1500-1578), Laurens et autres.

Christophe Colomb découvre l'Amérique en 1492.

C'est le déclin des Empires Musulmans (Ottoman et Perse), c'est l'essor de l'Europe sur le plan intellectuel, artistique, scientifique : c'est en effet une Renaissance.

Se succèdent les règnes de Louis XI, Charles VIII, François Ier et Charles Quint. C'est la rigueur des Luthériens, l'avènement des Jésuites, les Guerres de religion, l'Edit de Nantes et l'assassinat de Henri IV!

Gutenberg invente l'imprimerie vers 1450, ce qui va grandement contribuer à la diffusion des savoirs et des techniques.

En chirurgie, de grands noms illustrent cette période, décrivant parfaitement les organes, de vraies techniques, inventant des instruments spécifiques, évaluant des résultats: c'est la révélation par l'Anatomie.

Franco publie deux livres fondamentaux dont un Traité illustré des Hernies, fort de son expérience de plus de 200 cas opérés en dix ans (1556-1561); il préconise une incision scrotale haute, sacrifie

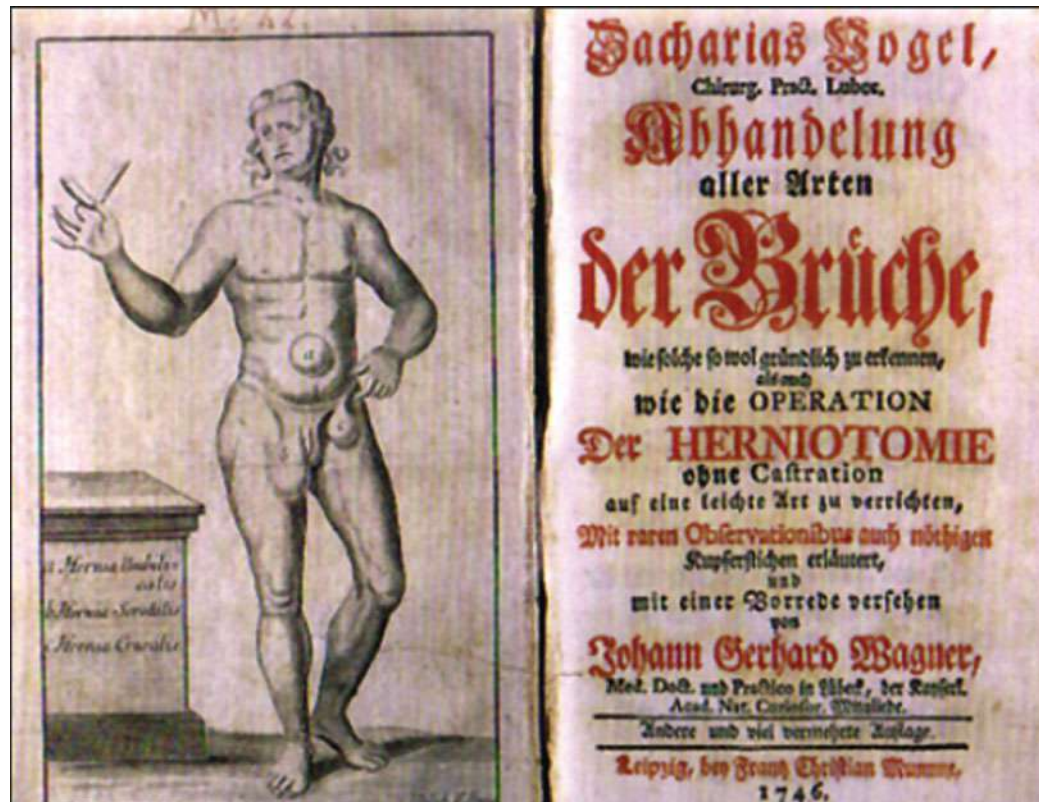volontiers encore le testicule, bien qu'il ait inventé selon lui, une technique de conservation testiculaire. Il inaugure la ligature du sac par un fil d'or. En cas de rétention de matières fécales dans le scrotum, il préconise l'incision du scrotum, laissé ouvert.

Gabriel Fallope (1523-1562), professeur d'Anatomie et Chirurgie à Padoue, successeur de Vésale, décrit une anatomie détaillée et s'intéresse au ligament inguinal, illustré déjà par les noms de Vésale et Poupart. Il distingue les hernies par rupture et celles par distension ; il est peu interventionniste du fait de la mortalité opératoire élevée et comme son élève Fabritius d'Acquapendente (1533-1619), demeure partisan des bandages herniaires!

Ambroise Paré (1510-1590), formé à l'Hôtel-Dieu de Paris fait un large profit de ses expériences durant les guerres ; il substitue aux cautérisations les ligatures vasculaires, invente divers bandages herniaires en bretelle, préconise les massages-réductions herniaires. La chirurgie qu'il préconise réalise une suture en bloc peau, muscles, sac par un gros fil de soie, tandis qu'un écarteur plan d'ivoire refoule sac et vaisseaux spermatiques conservés.

Pierre Dionis (1643-1718), sous le règne de Louis XIV, dans ses cours de chirurgie démontrés au Jardin Royal préconise le Point Royal, avec incision scrotale haute et suture au fil d'or, opération conservatrice du testicule qu'il oppose au point d'or non conservateur et au point sans incision, prenant en bloc production et vaisseaux spermatiques.

L'Angleterre fait son heureuse et glorieuse révolution et se dote d'une déclaration des droits. Louis XIV meurt à 77 ans laissant à Louis XV une France forte. Mais celui-ci va affronter la guerre de sept ans qui l'oblige à céder à l'Angleterre gagnante le Canada et les Indes.



11. Zacharias Vogel (1746) *Livre des Herniotomies: distinction entre hernies directes et indirectes.*

Pott, Scarpa, Cooper, Morton, Cloquet inaugurent l'art des dissections précises, la cure des hernies prend un essor nouveau, surtout après 1850 du fait de l'avènement de l'anesthésie.

On discute les travaux de Voltaire, Montesquieu, Diderot, Rousseau dans les salons parisiens. On parle d'Anatomie et de techniques dans les Collèges royaux, futures Académies de Chirurgie.

Pieter Campers (1722-1789) professeur à Groningen, docteur en philosophie et en médecine, écrit l'*Icones Herniarum* en 1801 et s'intéresse à une anatomie inguinale comparée et au processus vaginalis.

Pierre Joseph Desault (1744-1795) fonde l'Anatomie Chirurgicale, crée le *Journal de Chirurgie* à Paris, préconise la dissection et la pratique plutôt que la référence aux vieux ouvrages, décrit comment éviter les plaies des vaisseaux épigastriques lors de la dissection des hernies.

Percival Pott (1714-1788) dans son *Traité des Ruptures* distingue les hernies acquises des hernies congénitales.

August-Gottlieb Richter (1742-1812), après Heister, illustre l'herniologie germanique. Il est professeur à Göttingen, s'intéresse aux entéroécèles, aux hernies étranglées.

La première résection intestinale -côlon et iléon- par strangulation est attribuée à un Français, Georges Arnaud de Ronsil en 1732, et la première anastomose termino-terminale à un chirurgien anglais, Ramdohr.

William Cheselden (1688-1752) rapporte une stomie intestinale survenue après résection de zones inguinales gangrénées, technique qui sera enseignée en règle plus tard par Mickulicz. L'approche trans-abdominale pour hernies étranglées est décrite par Demetrius de Cantemir, Prince de Moldavie, traduite en français en 1753, et en anglais par Marcy en 1892.

Antonio Scarpa (1752-1832), professeur de chirurgie et anatomie à Modène puis Pavie, individualise le triangle qui portera son nom, les divers degrés de hernies scrotales, la réduction sans ouverture du sac.

Sir Ashley Cooper (1768-1841), professeur d'anatomie et chef du St Thomas' Hospital de Londres, écrit 6 ouvrages fameux sur l'anatomie et le traitement chirurgical des hernies inguinales, crurales, ombilicales, congénitales. Ses illustrations décrivent parfaitement le ligament inguinal, ligament pubique supérieur qui porte son nom (1827) ainsi que le fascia transversalis.

John Hunter (1728-1793) décrit au St George's Hospital de Londres le gubernaculum testis. Thomas Morton (1819-1868) décrit le tendon conjoint.

Jules-Germain Cloquet (1790-1883), professeur de chirurgie clinique à Paris, inventeur de nombreux instruments de chirurgie, écrit après 340 dissections et 500 autopsies, une monographie sur ses recherches, l'abord pré-péritonéal, le processus vaginalis, le tractus ilio-pubien.

Franz-Kaspar Hesselbach (1759-1816) de Würzburg s'intéresse et décrit l'épaississement du fascia transversalis, et le triangle - qui porte son nom - situé sous l'arche des vaisseaux épigastriques, et la corona mortis.

De Friedrich Henlé (1809-1885), il faut retenir les travaux sur le tendon conjoint qu'il différencie du ligament inguinal, décrit par François Poupart (1661-1708).

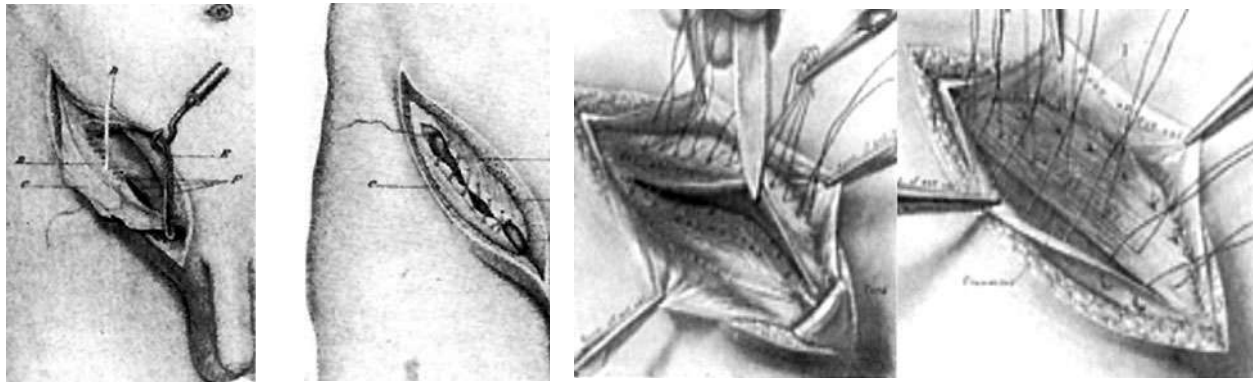
Alfred Velpeau (1795-1867) s'intéresse en 1839, parmi les premiers, à la douleur opératoire qui n'a encore trouvé remède à ce moment. "Douleurs et bistouris unis dans la conscience du patient doivent être présents dans l'esprit du chirurgien".

Trois révolutions vont changer le cours de la chirurgie et de la cure des hernies, il convient de les honorer :

1. L'avènement de l'anesthésie,
2. La découverte des microbes et de l'asepsie avec Louis Pasteur en 1863,
3. La découverte de l'antisepsie par Joseph Lister en 1868.

Joseph Priestley (1733-1804) avait été le premier à découvrir les vertus du gaz hilarant (oxyde nitreux) gaz non autorisé même quand Sir Michael Davy (1778-1829) le fit connaître à Londres en 1820. L'usage des vapeurs d'éther, remarquées par Humphrey Faraday (1778-1829), va permettre des interventions bénignes, dans les mains de Henry Hill Hickman (1801-1830) aux thèses rejetées à l'Académie Royale de médecine, mais retenues par Dominique-Jean Larrey (1766-1842) pour ses interventions sur les champs de bataille. Horace Wells, un dentiste américain, fut le premier à oser utiliser du gaz nitré inhalé chez l'homme en 1844.

Thomas Green Morton introduisit l'éther et son inhalateur (1846) suivi par Charles Thomas Jackson et John Collins Warren en Angleterre et à Boston, Antoine Joseph Jobert de Lamballe et Jean-François Malgaigne (1847). La même année le chloroforme, déjà connu en tant que substance chimique, est utilisé pour la première fois comme anesthésique. La cocaïne entre en usage après 1883 : c'est Sigmund Freud qui en vante les avantages généraux et locaux pour traiter certains patients. D'où la première anesthésie locale en 1884 pour la cataracte. La novocaïne viendra plus tard, en 1905 largement utilisée depuis en pathologie herniaire. En 1855, Pierre-Nicolas Gerdy fait état de 140 cas de hernies opérées selon une technique de suture en bloc peau et tissus, à la soie après invagination du scrotum et compression par un tampon temporaire ; il attribue ses bons résultats à l'usage de l'éther.



13. les opérations innovantes - Bassini 1884-1889: 262 op classées 2 surjets de soie - Halsted 1889 et 1903: pailetots en 2 plans de surjet - Marcy (élève de Lister) 1971: cures au catgut 2 plans

John Chiene (1843-1923), utilise une voie incisionnelle limitée, réduit le sac et suture les parois au catgut, usant d'antiseptiques. John Wood (1825-1891) décrit dans le Lancet son "invasion-suture". Il réduit le sac au doigt après incision scrotale et refoulement du cordon, puis suture les berges musculaires en plaçant une compresse pour maintenir la réduction, juste pour un temps afin de susciter une inflammation cicatrisante.

Joseph Pancoast (1805-1882) professeur à Philadelphie, réalise une technique voisine, s'aidant d'un trocart et d'une canule pour instillation de solution irritante de lugol. Dix jours d'alitement étaient ensuite requis.

Il ne faut pas méconnaître les traitements de hernies proposés à cette époque par instillations de teinture d'iode dans le collet du sac (Jobert de Lamballe, 1854), l'application de caustiques sur la peau, les injections sclérosantes sous-cutanées encore décrites par Paul Berger en 1898.

Les progrès de l'anesthésie et son usage plus facile vont faire progresser toutes les chirurgies, fait amplifié par les expériences liées à la première puis la seconde guerre mondiale.

L'histoire des hernies change du tout au tout et se tourne autour des interventions innovantes.

De nombreux chirurgiens s'illustrent comme pionniers de la chirurgie herniaire.

Edoardo Bassini (1844-1924) est le plus connu parmi les pionniers, faisant fruit des enseignements vécus en les facultés de Pavie, Vienne, Berlin et Londres. Professeur à 38 ans à La Spezia, il publie en 1887 ses 282 cas de cure de hernie selon la technique connue de tous, avec 3,3% de récurrences. Marcy de Boston, 1892, décrit sa technique en 2 surjets de catgut unissant aponévrose transverse et arcade crurale.

Willys Andrews, en 1895, décrit à Chicago les techniques d'imbrications aponévrotiques. Citons les techniques de Williams Halstedt (1852-1922) de Baltimore, Lucas Championnière, Charles McBurney (1845-1913), Chester McVay (1911-1987) qui abaisse le tendon conjoint au ligament de Cooper, comme l'avait préconisé l'allemand Georg Lotheissen (1868-1935).

Citons les travaux originaux de Henri Fruchaud (1894-1960) sur l'anatomie et la chirurgie de la région inguinale, la description de l'orifice myopectinéal. L'opération du canadien Edward Earle Shouldice (1890-1965) apporte dans les années 70 un nouveau regard sur la chirurgie herniaire par sa technique en 5 surjets aller-retour au fil d'acier avec moins de 1% de récurrences alors qu'à ce moment les pourcentages courants dépassent 20% et plus.

Lloyd Nyhus (1960) s'illustre dans l'approche postérieure des cures de hernies; il met en lumière la voie déjà décrite en 1876 par Thomas Annandale (1838-1907), et en 1920 par George Cheatle (1865-1951). Il publie sa très fameuse Classification des hernies. Les prothèses naissent sous l'oeil critique de nombreux chirurgiens qui redoutent les sepsis. Jean Rives de Reims décrit en 1965 la cure des hernies par incision inguinale en utilisant une pièce prothétique fendue de Polyester (Mersylène) placée en position pré-péritonéale. Jean-Henri Alexandre publie en 1973 la technique de Rives modifiée plaçant une large prothèse non fendue en avant du péritoine après pariétalisation du cordon spermatique. René Stoppa, en 1972, s'inspire de ces techniques pour décrire sa cure des hernies en plaçant par voie médiane une large prothèse pré-péritonéale de polyester pariétalisant le cordon (grande prothèse de renforcement du sac viscéral). L'industrie des prothèses et des fils chirurgicaux se développe dès ce moment.

On fabrique de nouveaux fils synthétiques pour remplacer les fils de coton, de plomb, d'or, d'acier, de catgut, de soie, de lin, de crin : on passe au fil de nylon plastofil, crins de synthèse, de ePTFE, de prolène, puis aux fils résorbables divers. Les Prothèses tissées de toutes natures sont offertes aux chirurgiens. A eux de choisir textures, formes et tailles : bouchons ou Plugs placés directement dans le défaut pariétal (Gilbert) ou prothèse plane placée en avant du muscle oblique interne ou en arrière du fascia. Ou encore plugs et mèche pré-musculaire (Rutkow et Robbins).

Les techniques sûres et faciles, superficielles et efficaces, obtiennent un vif succès : c'est le cas de l'opération de Lichtenstein (1986) qui reproduit celle décrite par Zagdoun décrite en 1959 avec prothèse de nylon : par incision inguinale, après résection ou refoulement du sac, leur technique consiste à placer devant l'oblique interne une


prothèse (prolène pour Lichtenstein) ovale fendue pour le passage du cordon, fixée à l'arcade crurale et au pubis.

De très nombreux matériels ont été inventés puis utilisés depuis 25 ans visant à doubler les réfections pariétales : le but vise à réduire la fréquence des récurrences après réparation par simples raphies : citons les auto-greffes de fascia lata, de peau totale ou en filet, les treillis métalliques (argent, acier, tantale) que les douleurs, les suppurations, les fistules intestinales ont fait rejeter à la faveur de prothèses de textile.

Les matériels résorbables sont peu utilisés en cas de hernies inguinales, elles rendent de précieux services en cas de hernies incisionnelles infectées. Pour renforcer une paroi de hernie, le matériel recherché est en effet presque toujours non résorbable avec des caractéristiques propres à chaque cas : taille, texture, porosité, souplesse, moyens de fixité. Ont été successivement utilisés puis abandonnés l'ivalon, le nylon, le silastic, le teflon. Les prothèses les plus utilisées de nos jours sont le polyester, le polypropylène, le ePTFE, les fibres de carbone, et plus rarement le titanium, les prothèses biologiques. Les prothèses composites (treillis de prolène ou polyester plus ePTFE, glucane, collagène ou autres) sont essentiellement employées en cas de hernies incisionnelles. La dernière révolution en domaine herniaire : la laparo ou coelio-chirurgie.

L'utilisation des prothèses en renfort de paroi, très controversée jusque dans les années 90, débuta vraiment avec l'introduction de la coelio-chirurgie dans les cures de hernies.

Une évolution marquante s'est faite depuis quinze ans vers l'usage de plus en plus fréquent de prothèses de renforcement, utilisées dans plus de 70% des cures de hernies et cela même au cours des procédés incisionnels.



14. Du bandage herniaire au fils de lin, de soie, d'or, d'acier, de crin, de nylon, et aux prothèses

Les cures de hernies par laparoscopie représentent selon les pays environ 20 à 30% de la totalité des cures de hernies. Se partagent les voies pré-péritonéale TEP, (Dulucq, Begin) et trans-abdominale (TAPP), popularisée par Leroy, consistant toutes deux à placer en arrière de la paroi postérieure de l'abdomen, les sacs herniaires ayant été traités, une prothèse plane ou préformée, destinée à recouvrir sans l'obturer, l'orifice de passage herniaire.

En 5000 ans la chirurgie des hernies a donc largement bénéficié de l'incommensurable pouvoir inventif de l'homme.
Que de chemin parcouru !
Aux onguents ont fait place des techniques de réfection chirurgicale solide, repoussant au maximum le taux de récives.

L'étranglement n'expose plus à un inexorable taux de mortalité.

L'anesthésie est parvenue à éviter la souffrance. La technique permet d'éviter l'hospitalisation. Pour de multiples raisons y compris économiques, on va s'acheminer de plus en plus vers la chirurgie ambulatoire. Les problèmes ne sont pas pour autant tous résolus : chaque patient, chaque hernie requièrent un choix spécifique: raphie ou prothèse, voie incisionnelle ou coelioscopique, anesthésie locale ou autre.

Si le chirurgien a su faire diminuer le nombre des récives, il doit faire face à de nouveaux enjeux et écueils : les douleurs post-opératoires, les coûts, les procès !

Il existe, pour faire son choix, un large panorama de techniques. Chaque chirurgien peut y trouver son gold standard!

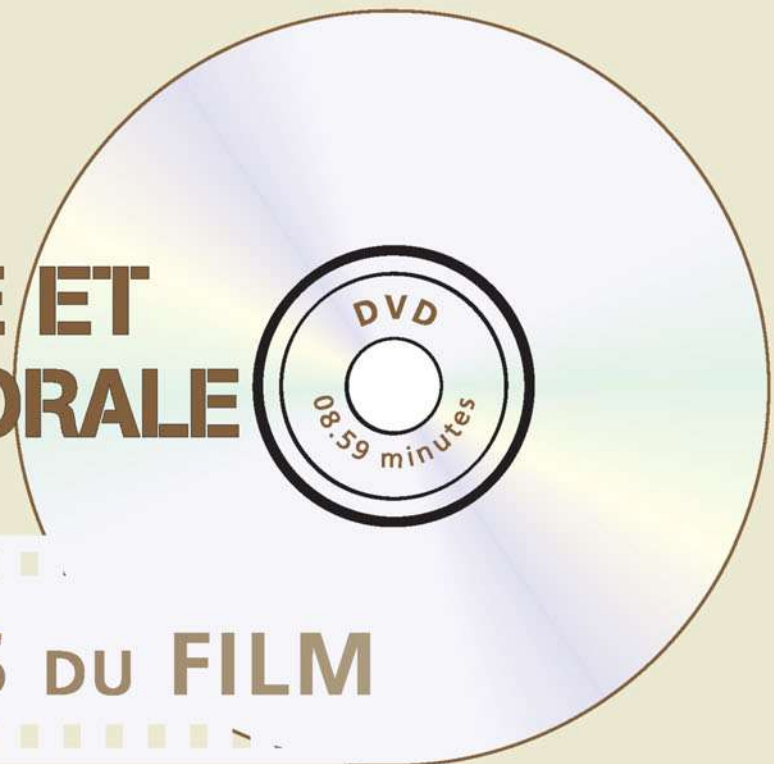

João PATRICIO



Antonio BERNARDES

ANATOMIE ABDOMINALE ET INGUINO-FEMORALE



AVEC

DIAPORAMAS DU FILM

Réalisé par :

Pr. Dr. Antonio BERNARDES

Pr. Dr. João PATRICIO

CV: Professeur d'Anatomie de la Faculté de Médecine Université de Coimbra
Portugal
Chirurgien des Hôpitaux de l'Université de Coimbra
Membre de l' Académie Française de Chirurgie

Antonio José Silva BERNARDES
Faculté de Médecine de Coimbra
Institut de Anatomie Normal
Institut de Médecine Legal

Hôpitaux de l'Université de Coimbra
Service de Chirurgie I
3000 - 075 COIMBRA
PORTUGAL
bernardesbernardes@mail.pt

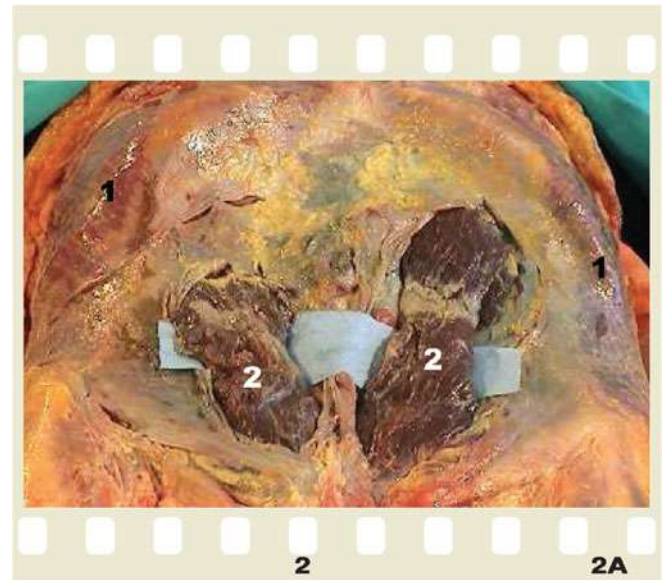
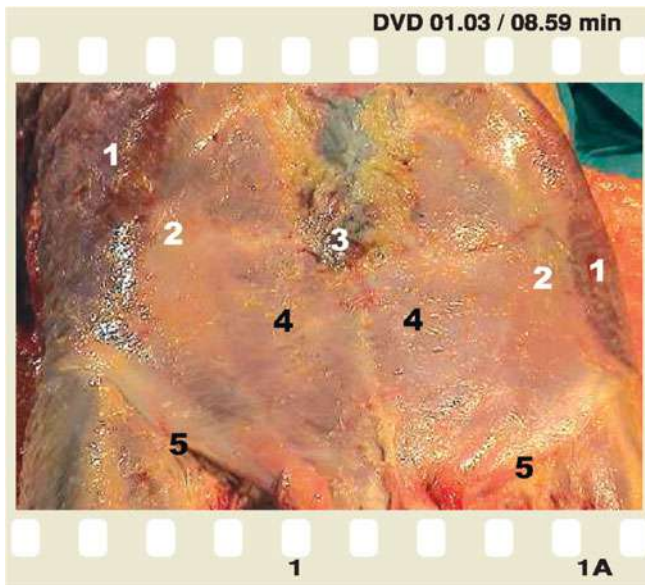


FIGURE 1-Paroi abdominale antérieure: 1- muscle oblique externe, partie musculaire; 2- muscle oblique externe, partie aponévrotique; 3- ombilic; 4- aponévrose du muscle droit; 5- ligament inguinal.

FIGURE 2-Paroi abdominale antérieure: 1- muscle oblique externe, partie musculaire; 2- muscle droit.

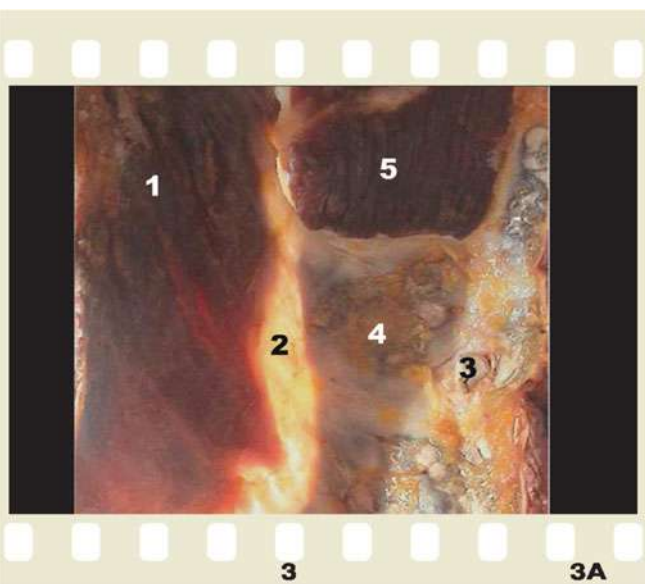
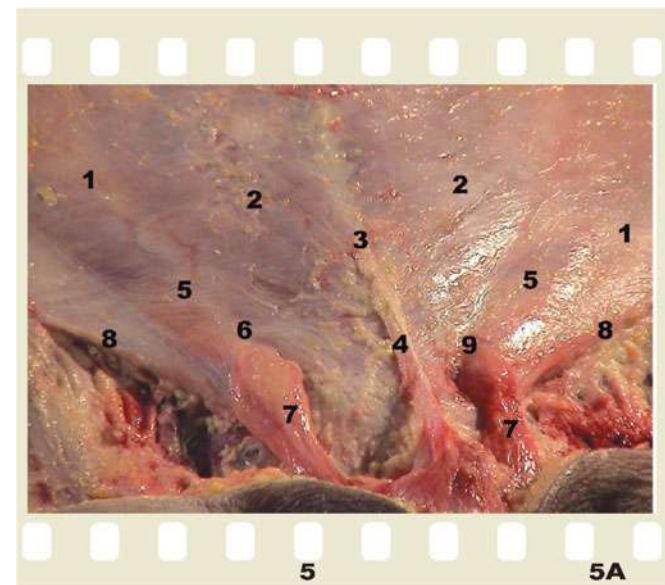
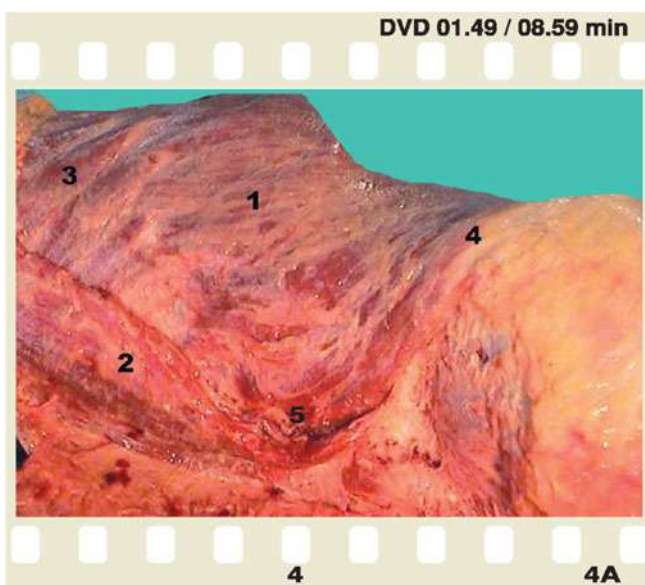


FIGURE 3- Paroi abdominale antérieure: 1- muscle oblique externe, partie musculaire; 2- muscle oblique externe, partie aponévrotique; 3- anneau ombilical; 4- aponévrose du muscle droit; 5- muscle droit.

FIGURE 4-Paroi abdominale latérale: 1- muscle oblique externe, partie musculaire; 2- muscle latissimus dorsal ; 3- muscle serratus antérieur; 4- crête iliaque; 5- triangle lombaire inférieur de JL Petit.

FIGURE 5-Paroi abdominale antérieure, région inguinale et hypogastrique: 1- muscle oblique externe, partie aponévrotique; 2- aponévrose du muscle droit; 3- ligne blanche; 4- ligament fundiforme; 5- paroi antérieure du canal inguinal; 6- fibres intercrurales; 7- cordon spermatique; 8- ligament inguinal; 9- anneau inguinal superficiel.



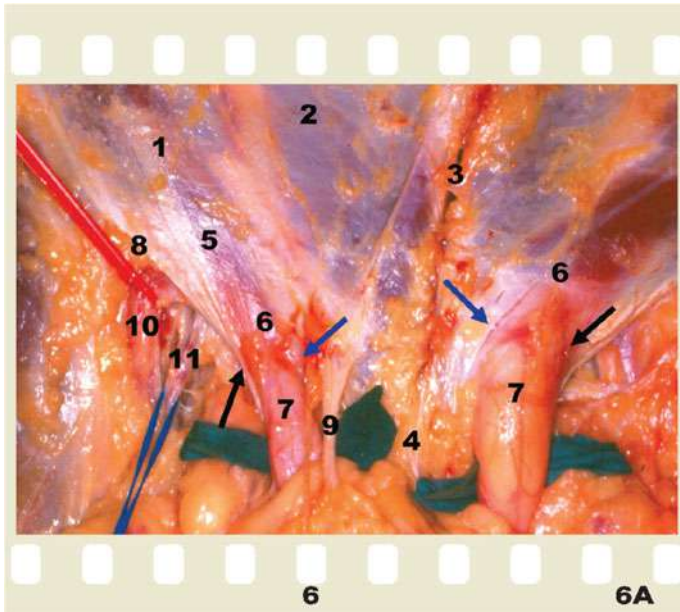


FIGURE 6- Paroi abdominale antérieure, région inguinale et hypogastrique: 1- muscle oblique externe, partie aponévrotique; 2- aponévrose du muscle droit; 3- ligne blanche; 4- ligament fundiforme; 5- paroi antérieure du canal inguinal; 6- fibres intercrurales; 7- cordon spermatique; 8- ligament inguinal; 9- nerf iliohypogastrique; 10- artère fémorale; 11- veine fémorale. crus (pilier) médiale (flèche bleue) et crus (pilier) latérale (flèche noire) de l'anneau inguinal superficiel.

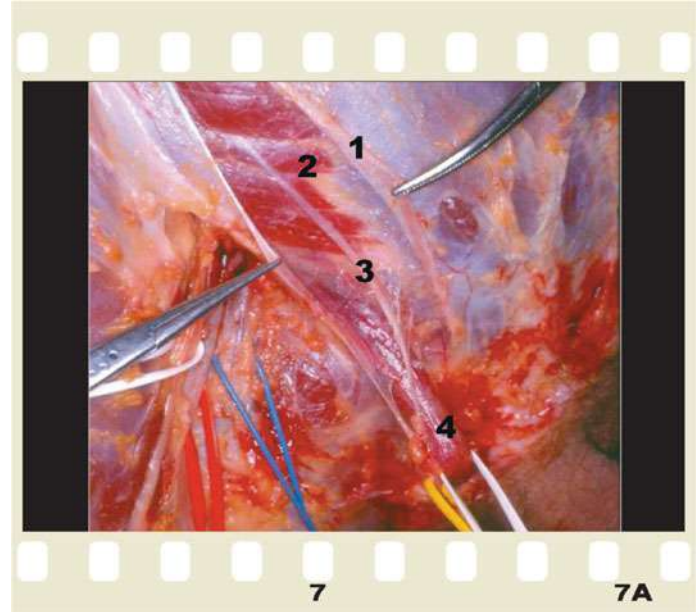


FIGURE 7- Région inguinale et hypogastrique: 1- muscle oblique externe, partie aponévrotique coupée; 2- muscle oblique interne; 3- nerf iliohypogastrique; 4- cordon spermatique.

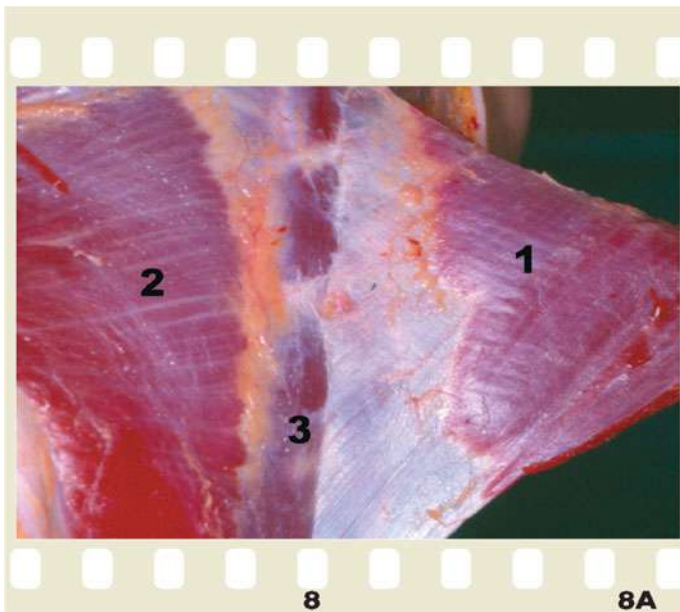


FIGURE 8- Paroi abdominale antérieure: 1- muscle oblique externe après mobilisation; 2- muscle oblique interne; 3- muscle droit.

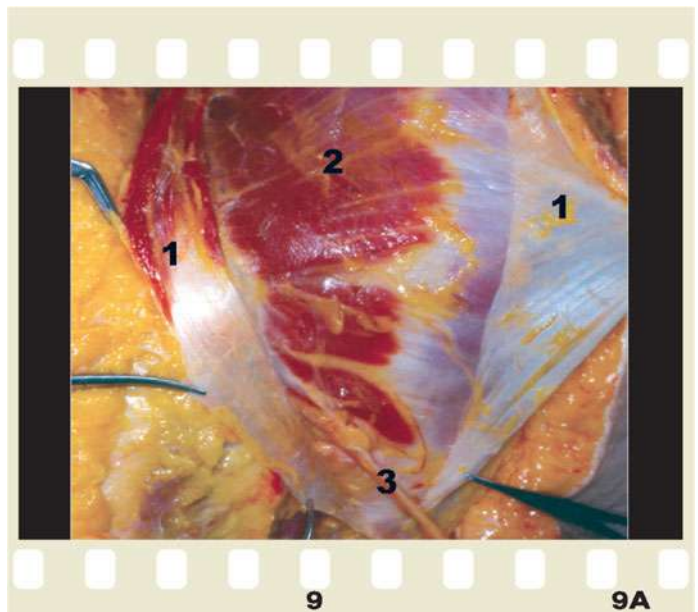


FIGURE 9- Paroi abdominale antérieure: 1- muscle oblique externe après mobilisation; 2- muscle oblique interne; 3- ligament rond.

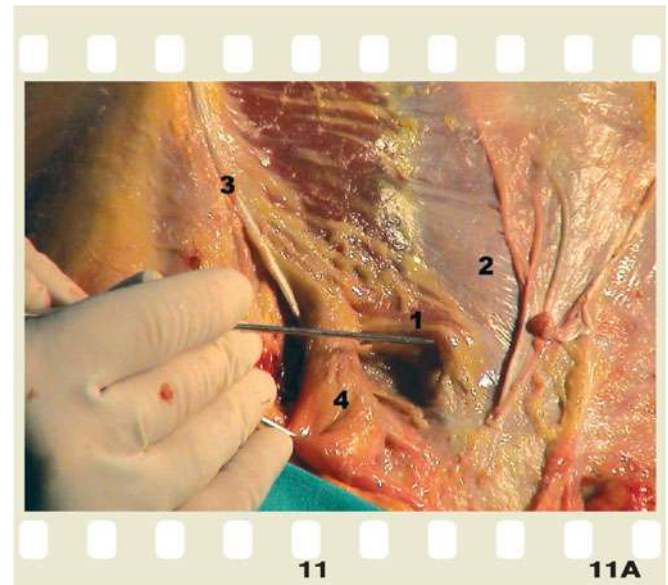
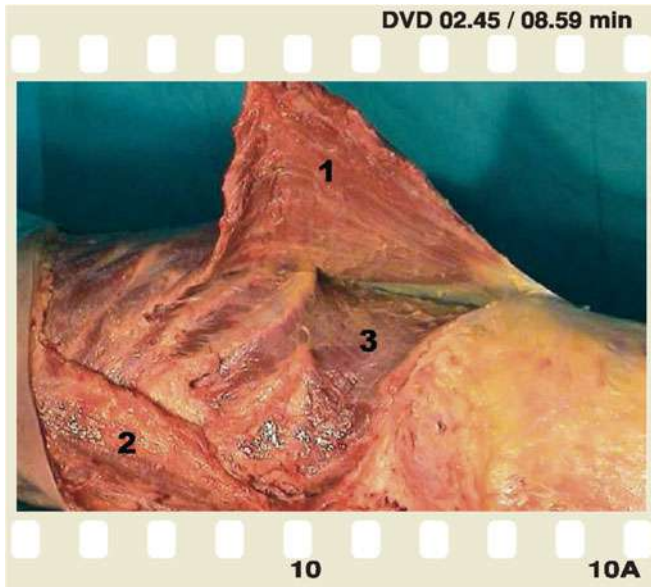


FIGURE 10- Paroi abdominale latérale: 1- muscle oblique externe, partie musculaire; 2- muscle latissimus dorsal; 3- muscle oblique interne.

FIGURE 11- Région inguinale: 1- bord inférieur du muscle oblique interne; 2- aponévrose du muscle droit; 3- ligament inguinal; 4- cordon spermatique.

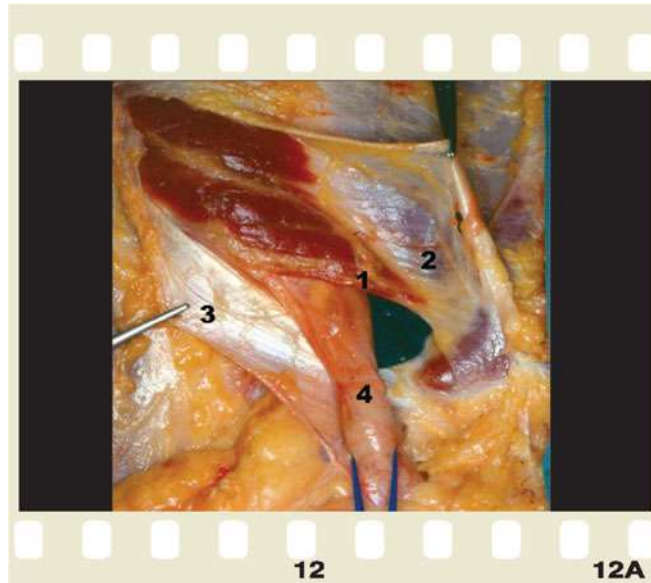


FIGURE 12-Région inguinale: 1- bord inférieur du muscle oblique interne; 2- aponévrose du muscle droit; 3- muscle oblique externe, partie aponévrotique; 4- cordon spermatique.

FIGURE 13-Région inguinale: 1- bord inférieur du muscle oblique interne; 2- cordon spermatique; 3- ligament inguinal; 4- ligament inguinal : réflexion; 5- tubercule pubien; 6- muscle droit.

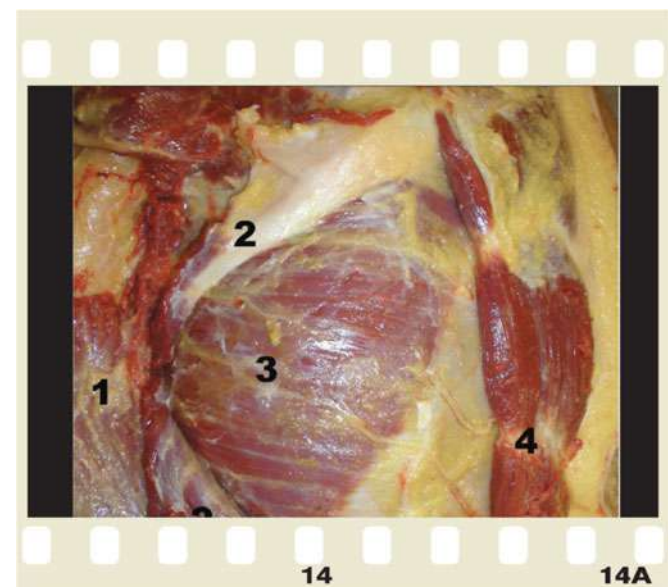
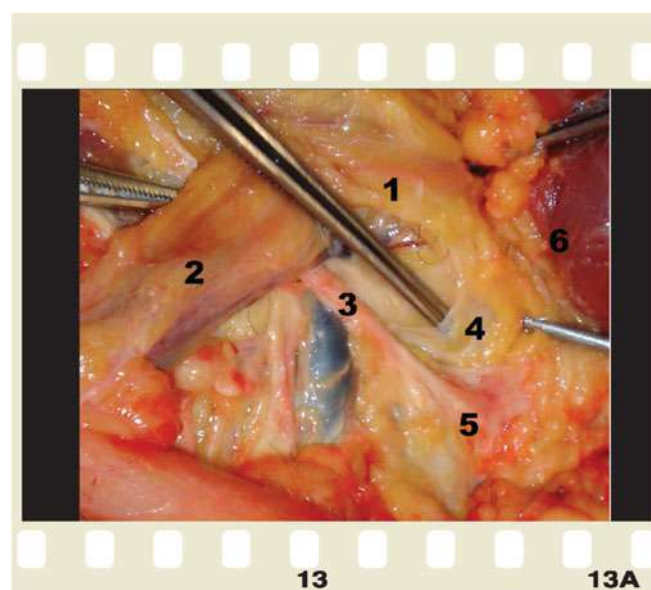


FIGURE 14-Paroi abdominale antérieure: 1- mobilisation du muscle oblique externe; 2- mobilisation du muscle oblique interne; 3- muscle transverse; 4- muscle droit.

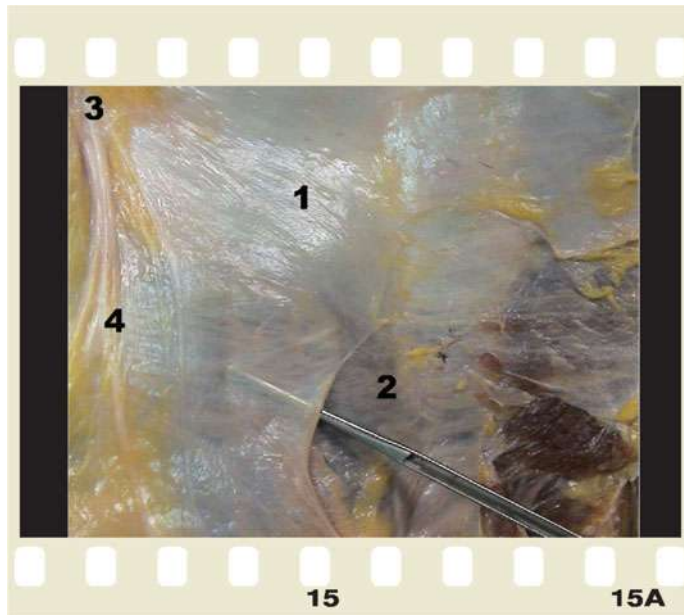


FIGURE 15- Vue postérieure de la paroi abdominale antérieure: 1- péritoine; 2- fascia transversalis; 3- anneau ombilical; 4- pli ombilical médian (ouraqué oblitéré).

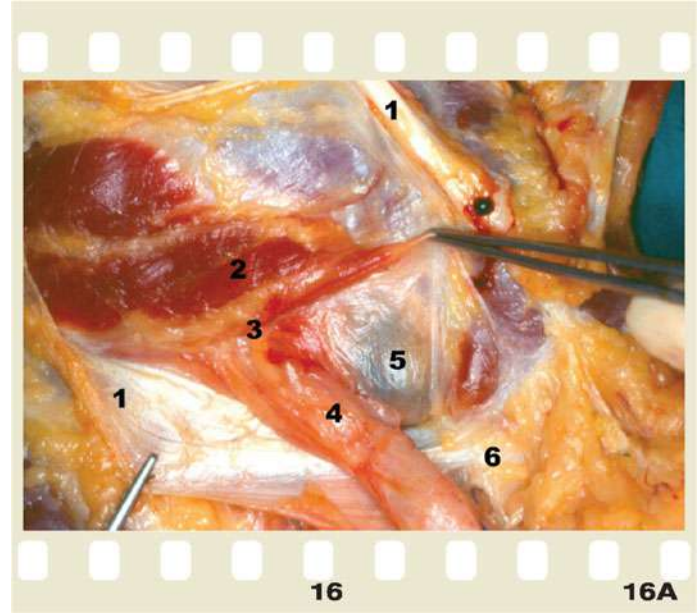


FIGURE 16- Région inguinale: 1- muscle oblique externe, mobilisation de la partie aponévrotique; 2- muscle oblique interne sans tendon conjoint; 3- anneau inguinal profond; 4- cordon spermatique; 5- paroi postérieure du canal inguinal; 6- pubis.

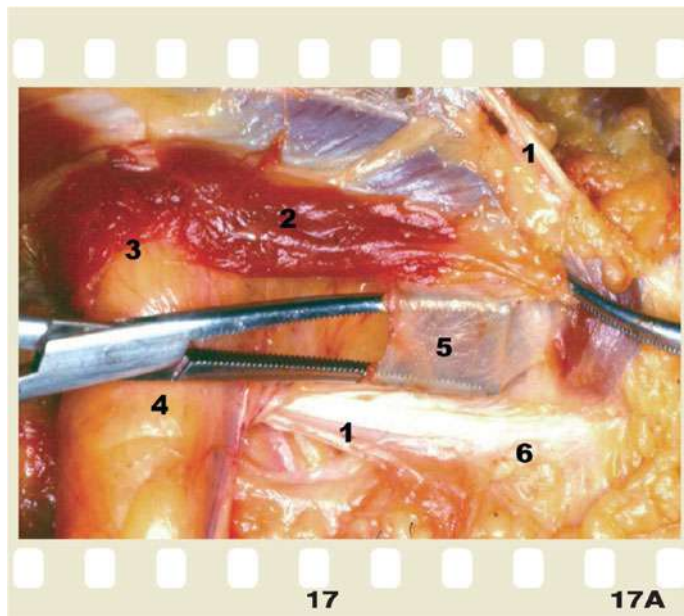


FIGURE 17- Région inguinale: 1- muscle oblique externe, mobilisation de la partie aponévrotique; 2- muscle oblique interne sans le tendon conjoint; 3- anneau inguinal profond ; 4- cordon spermatique ; 5- fascia transversalis au niveau de la paroi postérieure du canal inguinal; 6- tubercule pubien.

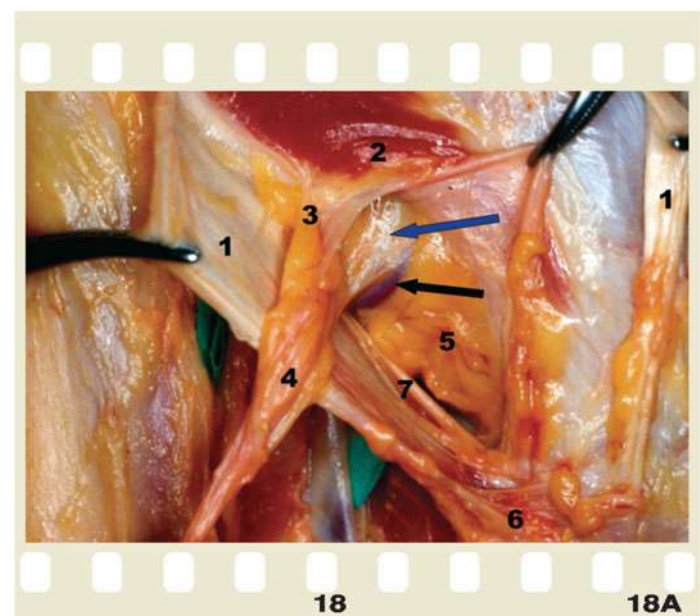


FIGURE 18- Région inguinale: 1- muscle oblique externe, mobilisation de la partie aponévrotique; 2- muscle oblique interne sans le tendon conjoint; 3- anneau inguinal profond; 4- ligament rond ; 5- paroi postérieure du canal inguinal; 6- tubercule pubien; 7- tractus iliopubien. Ligament interfovéolaire (flèche bleue). Vaisseaux épigastriques inférieurs (flèche noire).

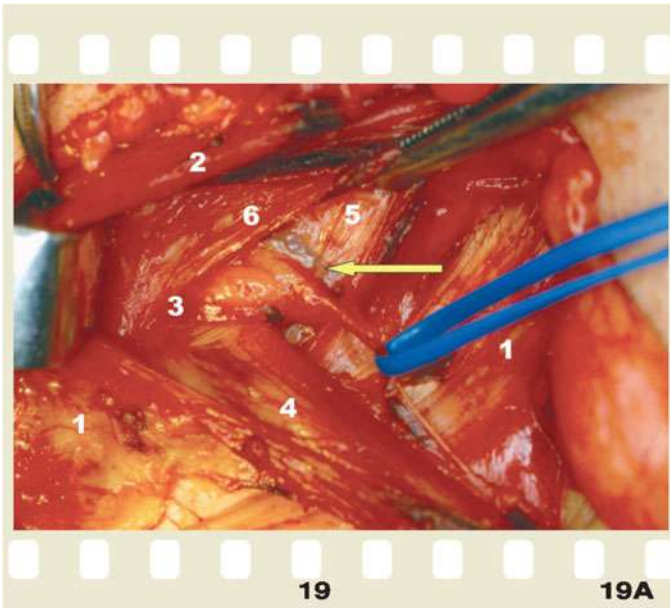


FIGURE 19- Région inguinale: 1- muscle oblique externe, mobilisation de la partie aponévrotique; 2- mobilisation du muscle oblique interne; 3- anneau inguinal profond; 4- cordon spermatique avec l'artère crémasterienne (référence bleue) branche de l'artère épigastrique inférieure (flèche jaune); 5- paroi postérieure du canal inguinal; 6- bord inférieur du muscle transverse.

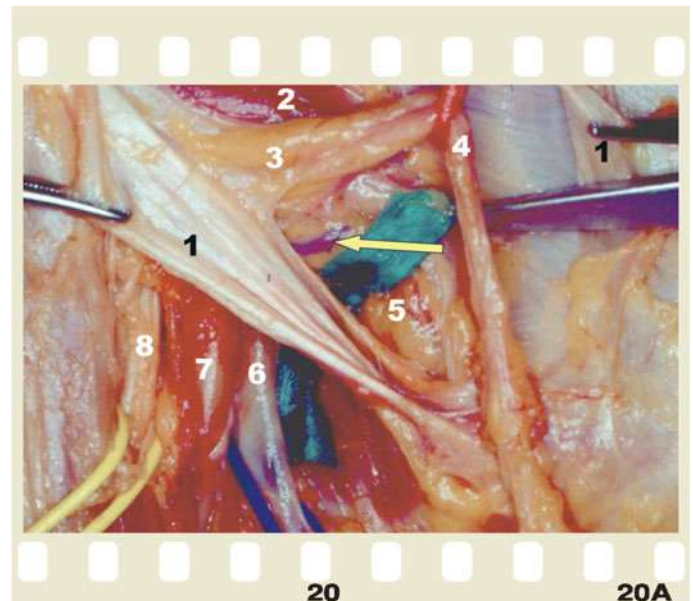


FIGURE 20- Région inguinale: 1- muscle oblique externe, mobilisation de la partie aponévrotique; 2- muscle oblique interne; 3- anneau inguinal profond; 4- ligament rond; 5- paroi postérieure du canal inguinal; 6- veine fémorale; 7- artère fémorale; 8- nerf fémoral. Artère épigastrique inférieure (flèche jaune).

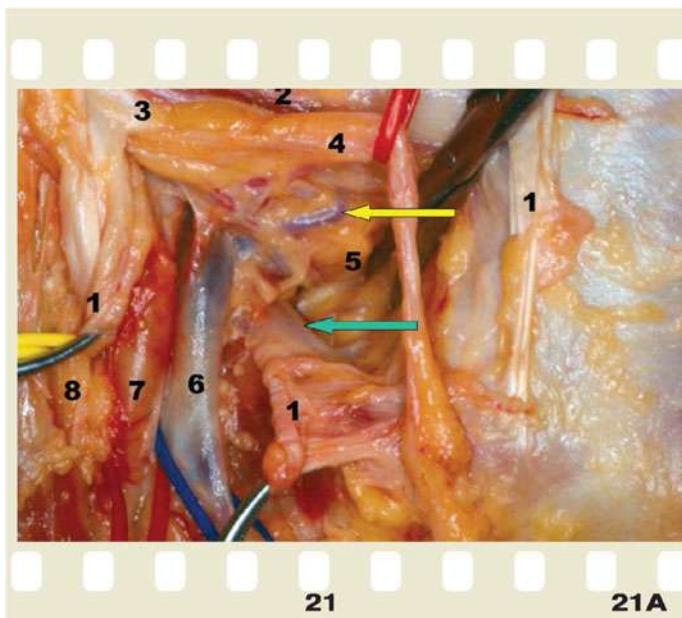


FIGURE 21- Région inguinale: 1- muscle oblique externe, coupe de la partie aponévrotique pour ouvrir l'anneau fémoral; 2- muscle oblique interne; 3- anneau inguinal profond; 4- ligament rond; 5- paroi postérieure du canal inguinal; 6- veine fémorale; 7- artère fémorale; 8- nerf fémoral. Artère épigastrique inférieure (flèche jaune). Ligament pectiné (flèche verte).

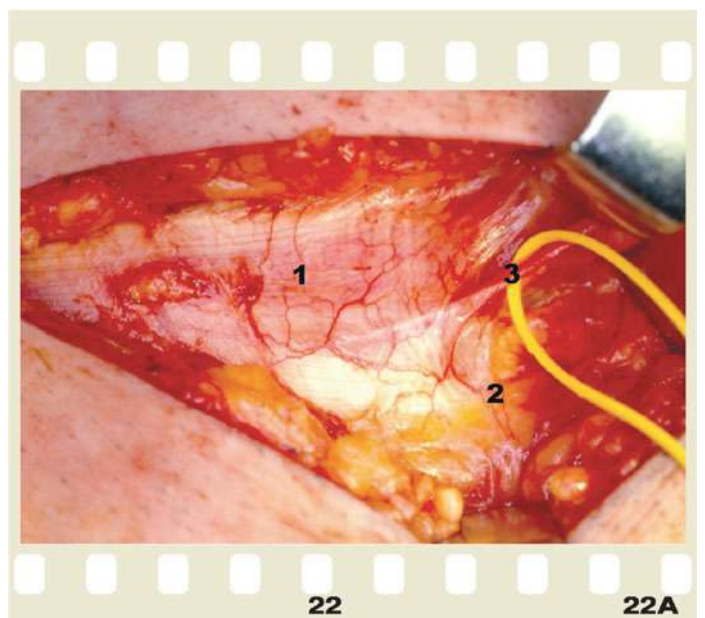
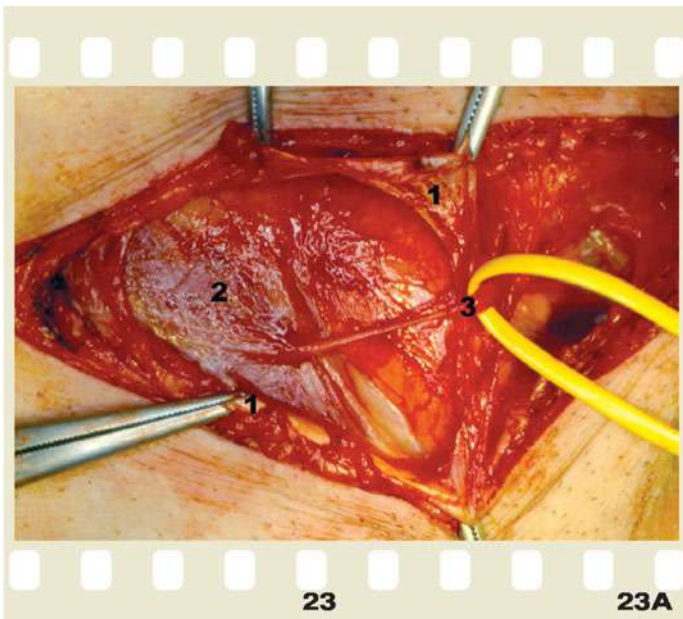


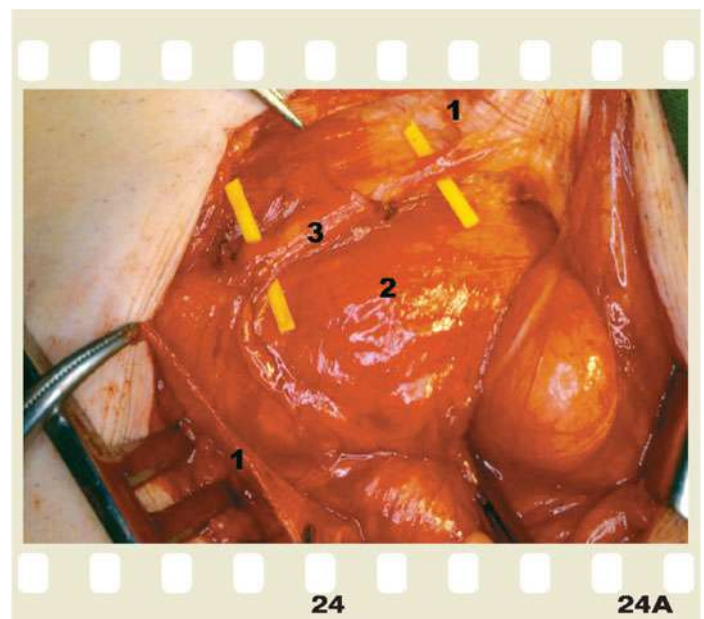
FIGURE 22- Région inguinale: 1- muscle oblique externe, partie aponévrotique; 2- anneau inguinal superficiel; 3- nerf iliohypogastrique.



23

23A

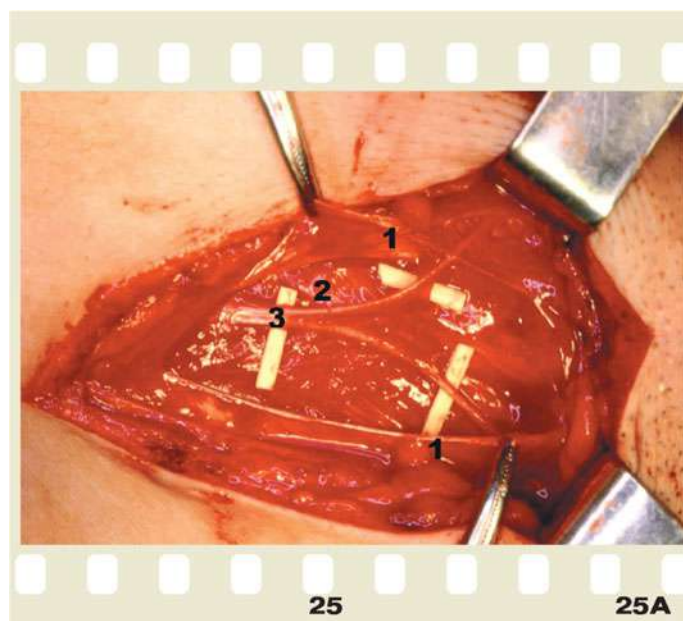
FIGURE 23- Région inguinale: 1- muscle oblique externe, mobilisation de la partie aponévrotique; 2- muscle oblique interne; 3- nerf iliohypogastrique.



24

24A

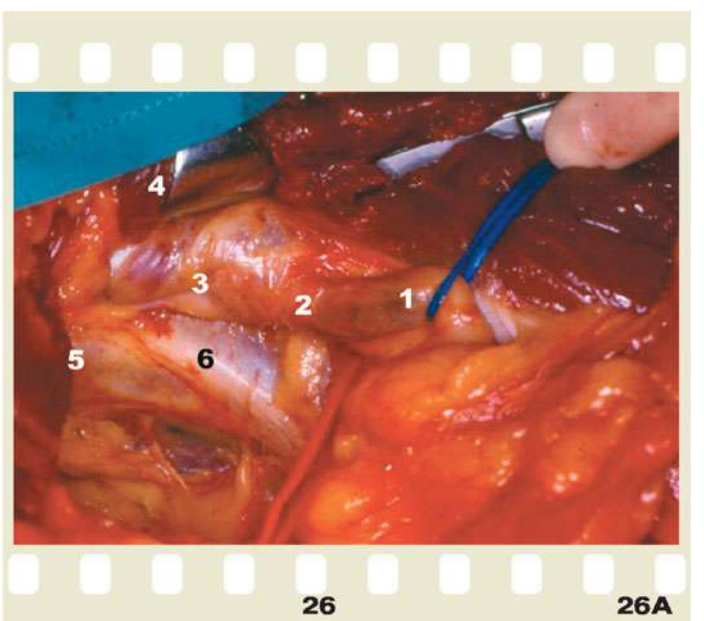
FIGURE 24- Région inguinale: 1- muscle oblique externe, mobilisation de la partie aponévrotique; 2- muscle oblique interne; 3- nerf iliohypogastrique.



25

25A

FIGURE 25- Région inguinale: 1- muscle oblique externe, mobilisation de la partie aponévrotique; 2- muscle oblique interne; 3- nerf iliohypogastrique.



26

26A

FIGURE 26- Vue postérieure de la région inguinale après dissection du péritoine; 1- cordon spermatique; 2- anneau inguinal profond; 3- paroi postérieure du canal inguinal ; 4- rétraction du bord inférieur du muscle transvers; 5- pubis; 6- ligament pectiné au-dessus de la branche supérieure du pubis.

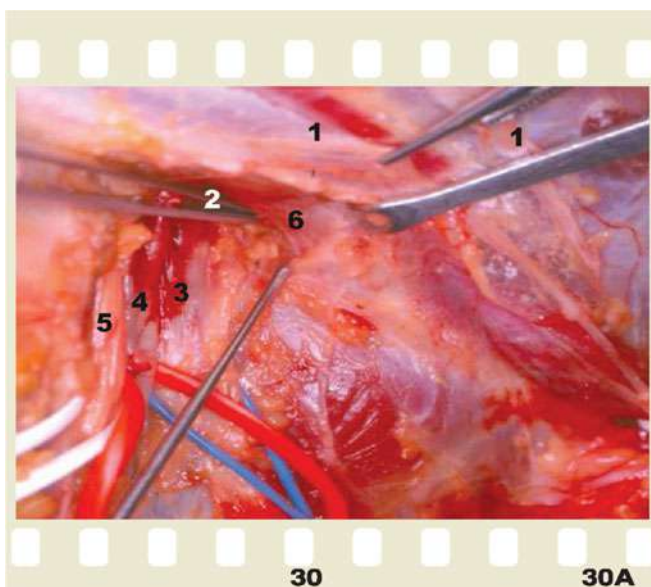
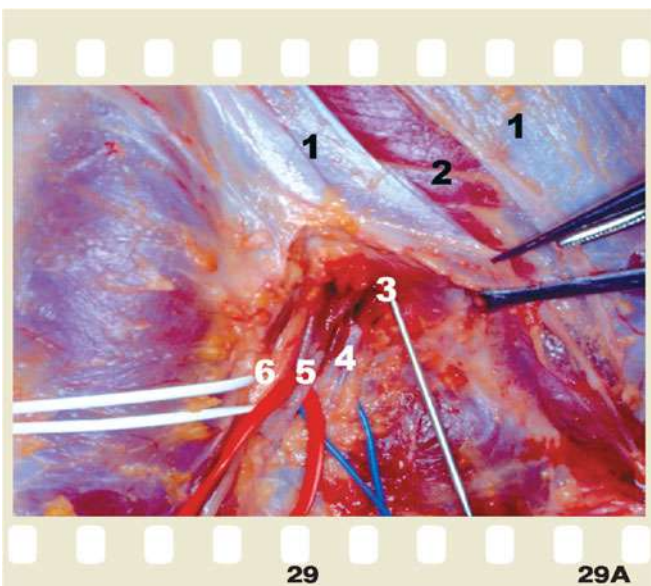
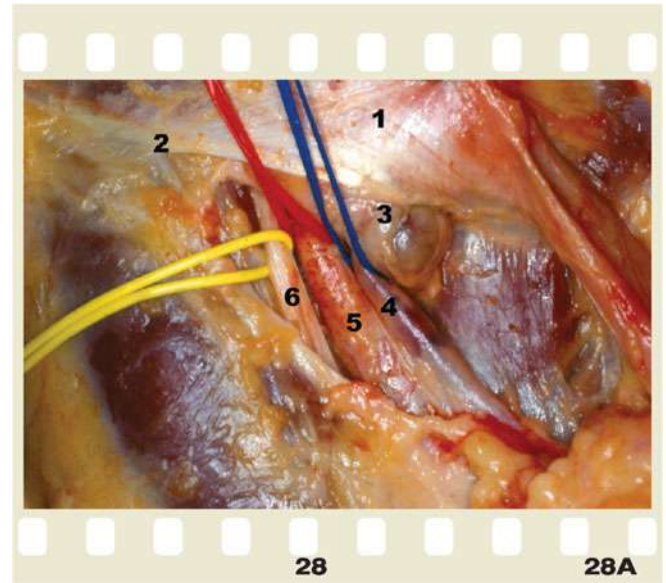
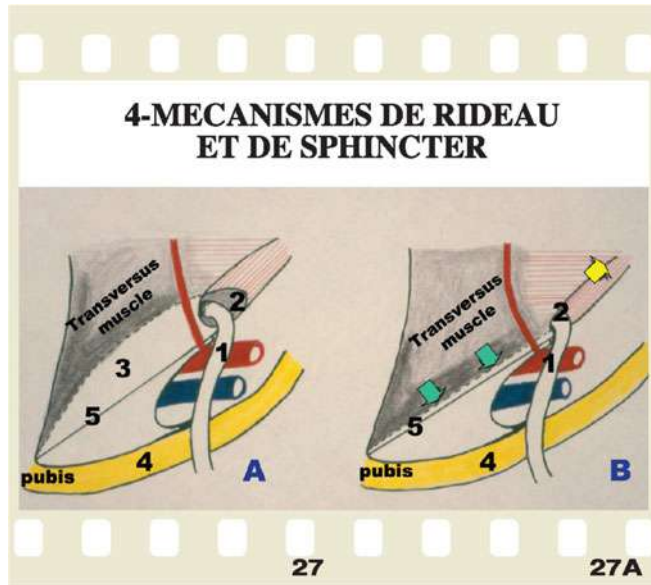


FIGURE 27-Vue postérieure de la région inguinale, schéma: 1- cordon spermatique; 2- anneau inguinal profond; 3- paroi postérieure du canal inguinal; 4- pubis; 5- tractus iliopubien. A- muscle transverse au repos.

B- Principaux mécanismes de protection pour éviter les hernies inguinales: mécanisme de rideau (flèche verte) et mécanisme de sphincter (flèche jaune).

Mécanisme de rideau : Quand le transverse et l'oblique interne se contractent, leur bord inférieur se déplace jusqu'au tractus iliopubien et jusqu'au ligament inguinal. Cette action renforce la paroi postérieure du canal. Quand ces muscles ne parviennent pas jusqu'à la région du ligament inguinal, le patient devient un candidat à une hernie dans n'importe quelle partie de la région inguinale ou fémorale. **Mécanisme de sphincter :** quand le transverse et l'oblique interne se contractent, ils ferment l'anneau inguinal profond.

FIGURE 28- Région fémorale: 1- oblique externe, partie aponévrotique; 2- ligament inguinal; 3- anneau fémoral; 4- veine fémorale; 5- artère fémorale; 6- nerf fémoral.

FIGURE 29- Région inguinale et fémorale: 1- oblique externe, partie aponévrotique; 2- oblique interne; 3- anneau fémoral; 4- veine fémorale; 5- artère fémorale; 6- nerf fémoral.

FIGURE 30- Région inguinale et fémorale: 1- oblique externe, partie aponévrotique; 2- anneau fémoral; 3- veine fémorale; 4- artère fémorale; 5- nerf fémoral; 6- ligament lacunaire.



I. MIGUERES, J-L. BORNET; M. De LACROIX, A. GALIANA

Dominique VIGOUROUX

ANESTHESIE LOCALE A LA NAROPEINE®



AVEC

DIAPORAMAS DU FILM

Réalisé par :

Dr. Dominique VIGOUROUX

Avec la collaboration de:

I. MIGUERES, J-L. BORNET, M. De LACROIX, A. GALIANA

CV: Praticien Hospitalier au CHU de Toulouse (1988)
Chef de clinique à la Faculté - Assistant des Hôpitaux (1985)
Inscription à l'Ordre des Médecins, n° 31/5943 (1985)
Diplôme de Docteur en médecine, lauréat de la Faculté (1985)
Equivalence du CES d'anesthésie-réanimation (1985)
Interne des Hôpitaux de Toulouse (1980)
Interne des Hôpitaux des régions sanitaires Midi-Pyrénées (1979)

Dr. Dominique VIGOUROUX
Praticien Hospitalier en Anesthésie-Réanimation
Service de Chirurgie Digestive Pr G. FOURTANIER
Hôpital Rangueil - 1, Av. Jean Poulhès
TSA 30030 - 31059 TOULOUSE Cedex 9, FRANCE
tel: +33 05 61 32 27 41
fax: +33 05 61 32 29 36
vigouroux.d@chu-toulouse.fr

ANESTHESIE LOCALE A LA NAROPEINE®

En France chaque année 200 000 patients sont opérés d'une hernie de l'aine.

L'évolution des techniques chirurgicales et anesthésiques, vise à réduire la douleur de la prise en charge de ces interventions et à raccourcir la durée d'hospitalisation ce qui permet sous certaines conditions de pratiquer cet acte en ambulatoire.

Actuellement en France, sur 100 cures de hernies, 60 à 70 se font sous anesthésie générale classique, 10 à 20 sous anesthésie péri-médullaires rachianesthésies ou anesthésies péridurales, 7 à 15 seulement sous bloc périphérique ou infiltration locale. Dans notre service, la technique anesthésique de référence est le bloc ilio-hypogastrique et ilio-inguinal, le plus souvent associé à une sédation intraveineuse.

Comme pour toute anesthésie, les règles de sécurité doivent être respectées, avec consultation à distance et visite pré-anesthésique, informations et consentement du patient.

Pendant l'intervention, un monitoring cardio-respiratoire voie veineuse, oxygénation et matériel de réanimation.

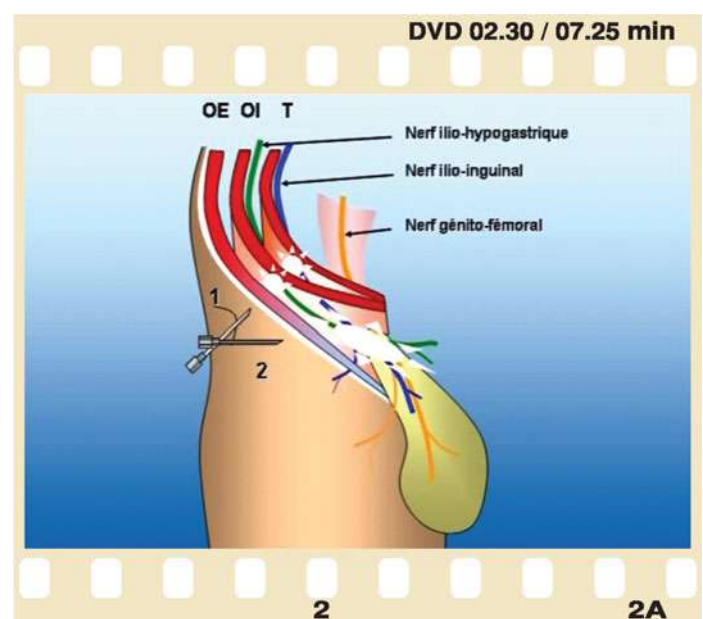
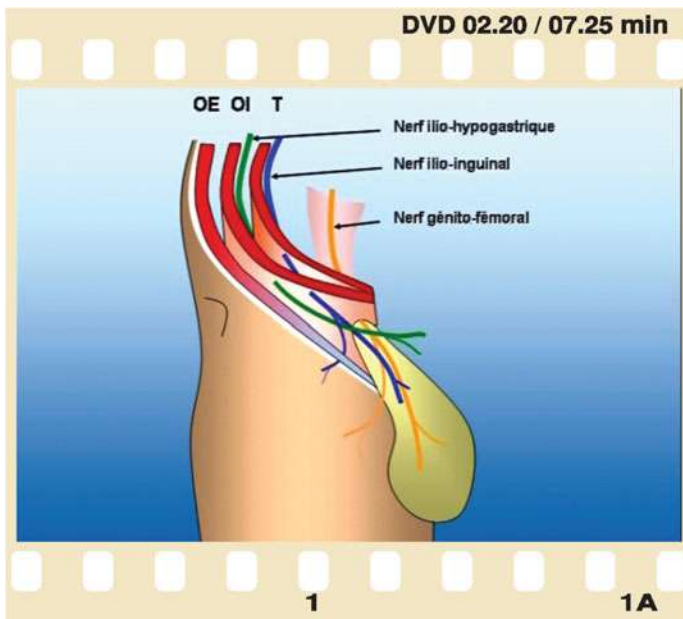


FIGURE 1- Le nerf ilio-hypogastrique et le nerf ilio-inguinal issus de la racine de L1 cheminent le long de la paroi abdominale sous l'aponévrose du muscle transverse. Au niveau de l'épine iliaque antéro-supérieure, ils traversent les muscles, pour venir se loger entre les aponévroses de l'oblique interne et externe. Ils donnent des rameaux superficiels pour les téguments de la paroi abdominale.

FIGURE 2- Le nerf génito-fémoral a un trajet antéro-postérieur dans le bassin au-dessus du ligament inguinal. Il donne une branche génitale qui innerve l'orifice profond du canal inguinal et le cordon et une branche fémorale qui innerve les téguments de la partie supérieure de la cuisse. Il y a toutefois de nombreuses variations.

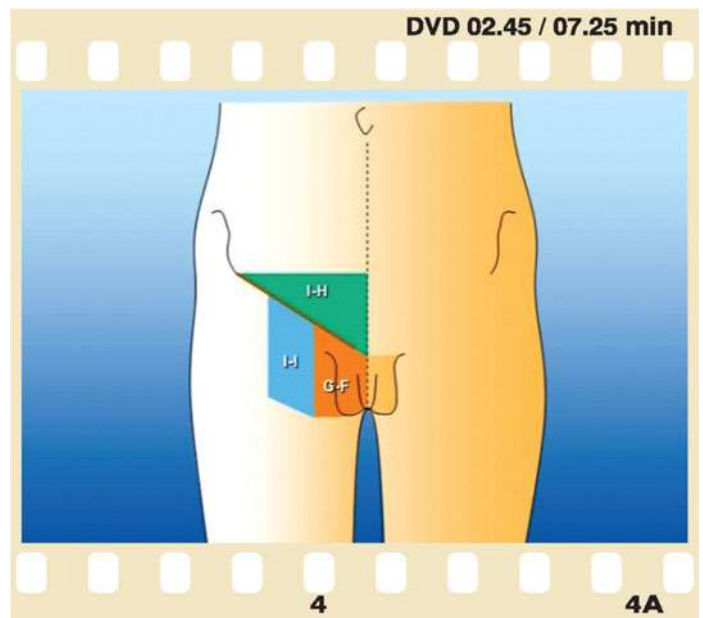
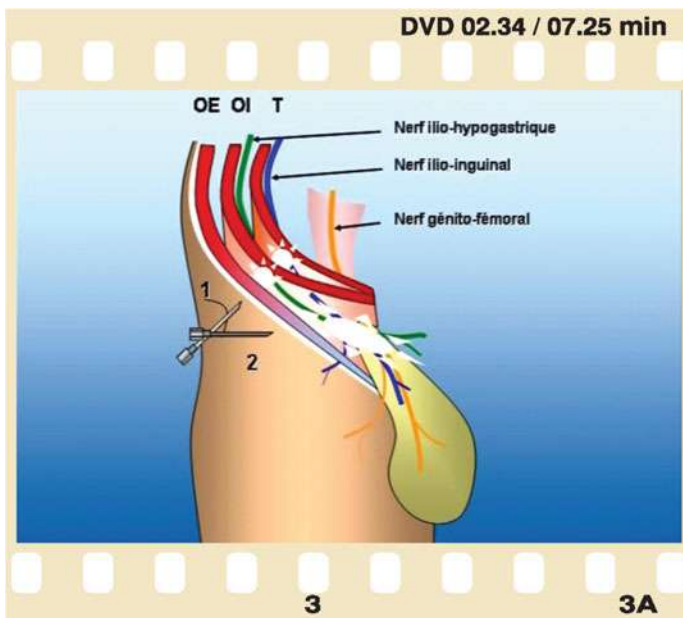


FIGURE 3- L'anesthésie consiste à infiltrer ces nerfs par diffusion de l'anesthésique local dans les espaces inter-aponévrotiques. Une première ponction vise l'émergence des troncs nerveux entre les aponévroses, la deuxième ponction est destinée à infiltrer largement la ramification.

FIGURE 4- On anesthésie ainsi les territoires cutanés concernés par la chirurgie.

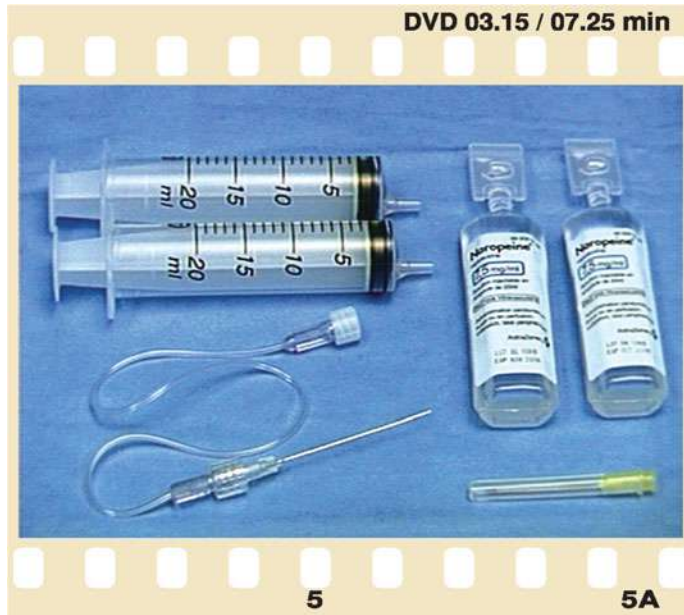

FIGURE 5- Nous utilisons de la Naropéine à 7,5 milligrammes par ml utilisée pure, non diluée. Elle a une durée d'action de 6 à 8 heures et une toxicité faible. Le produit est présenté sous ampoule stérile. Pour réaliser le bloc, on a besoin de seringues de 20 ml, d'une aiguille de ponction, d'un trocart et de 30ml soit 2 ampoules de Naropéine.

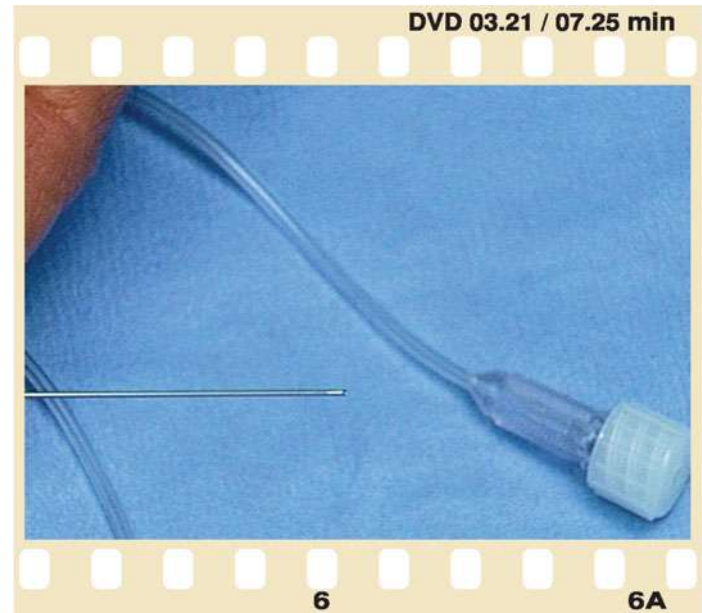


FIGURE 6- L'aiguille de ponction pour réaliser le bloc est une aiguille de 50 mm de longueur de calibre Charrière 24 avec un biseau court, ce qui permet de bien percevoir la résistance des aponévroses.

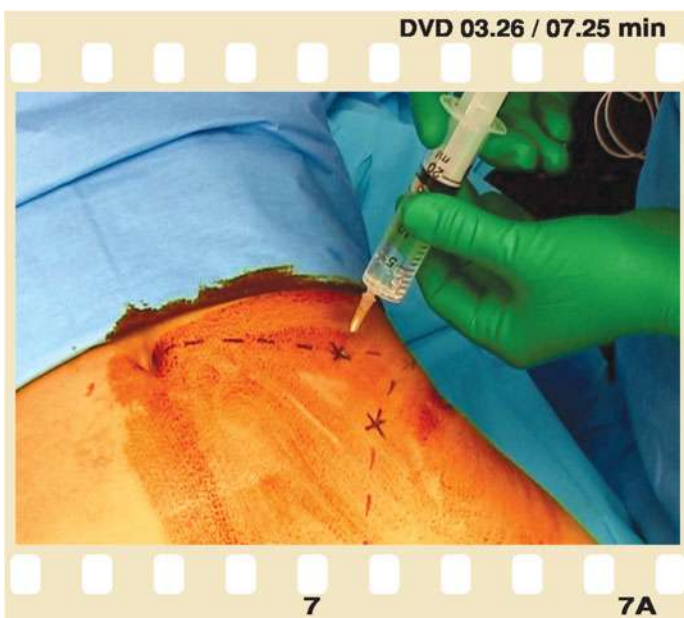

FIGURE 7- après anesthésie locale cutanée, ou éventuellement patch d'Emelard.

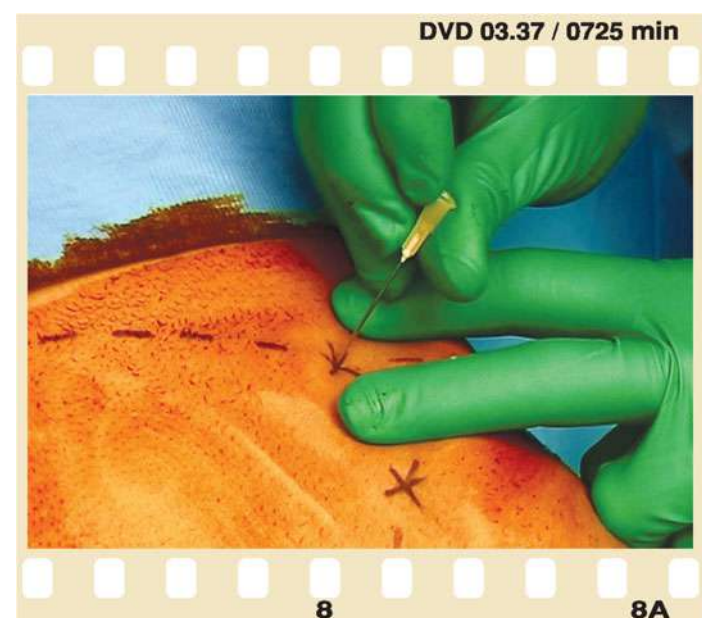

FIGURE 8- On va faire un éventuel pré-orifice avec un trocart.

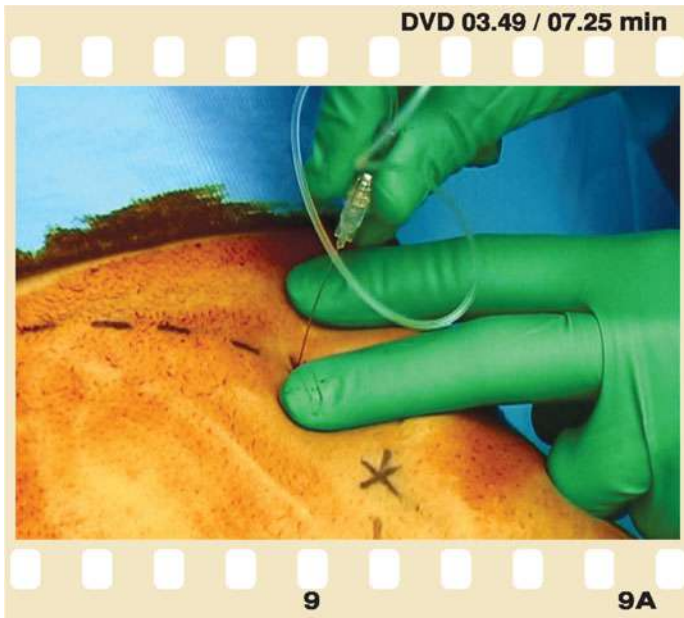


FIGURE 9- La première ponction se fait perpendiculairement aux plans cutanés, à la jonction du quart externe et des trois quarts internes d'une ligne joignant l'ombilic et l'épine iliaque antéro-supérieure.

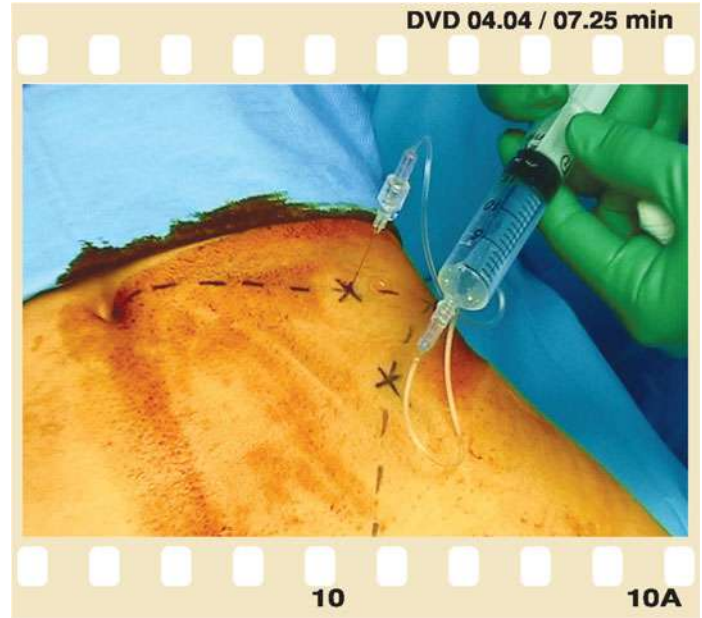

FIGURE 10- Entre 5 et 15 mm sous la peau, on ressent un ressaut, c'est l'aponévrose du muscle oblique externe, on la franchit et aussitôt après, on réalise un test d'aspiration, puis l'injection de 5 ml de Naropéine.

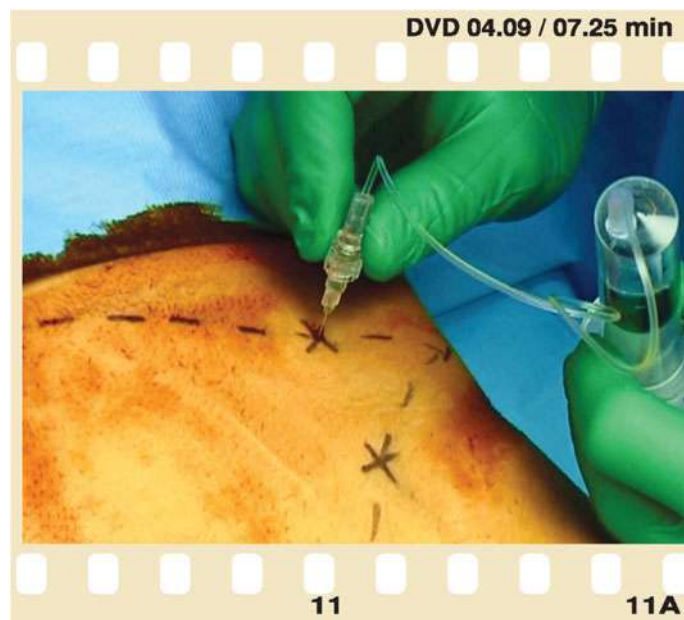


FIGURE 11- Puis l'aiguille est avancée jusqu'à la perception d'une deuxième résistance. C'est l'aponévrose du muscle oblique interne.

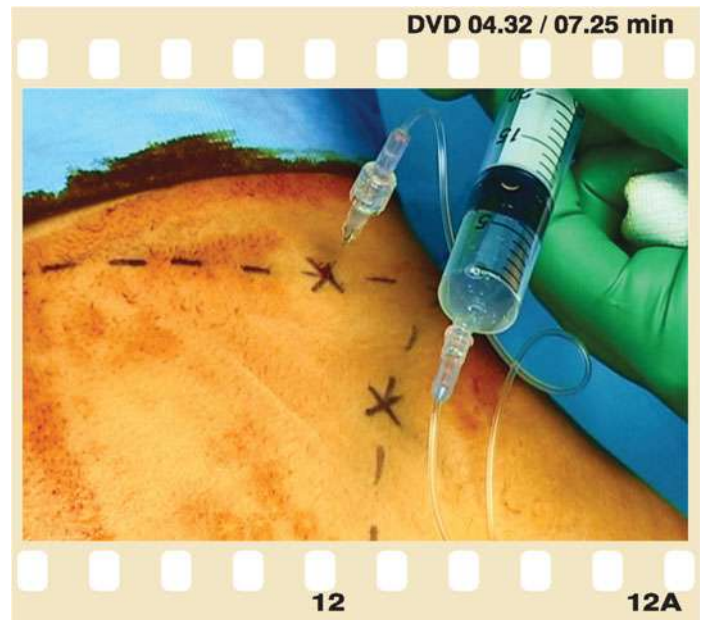

FIGURE 12- Que l'on franchit aussi. Et après test d'aspiration, injection de 5 autres ml de Naropéine.

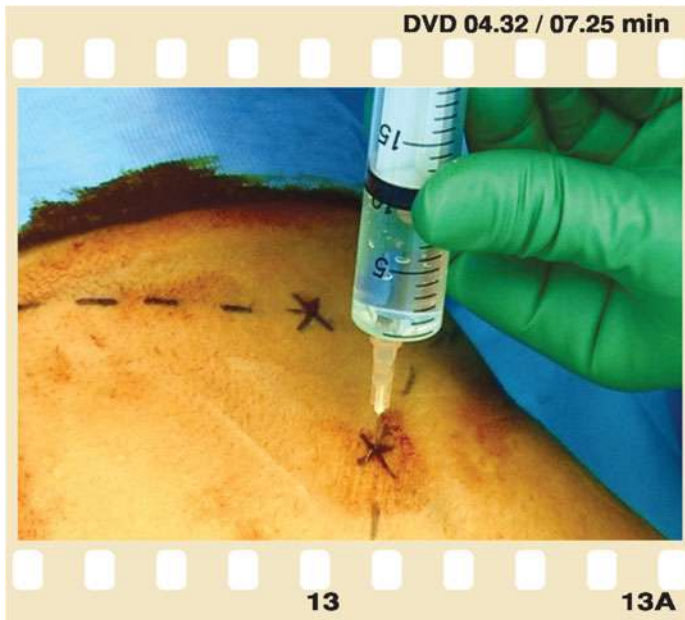

FIGURE 13- La deuxième ponction se fera aussi perpendiculairement au plan cutané, à la jonction du quart externe et des trois quarts interne d'une ligne joignant l'épine iliaque antéro-supérieure à l'épine du pubis.

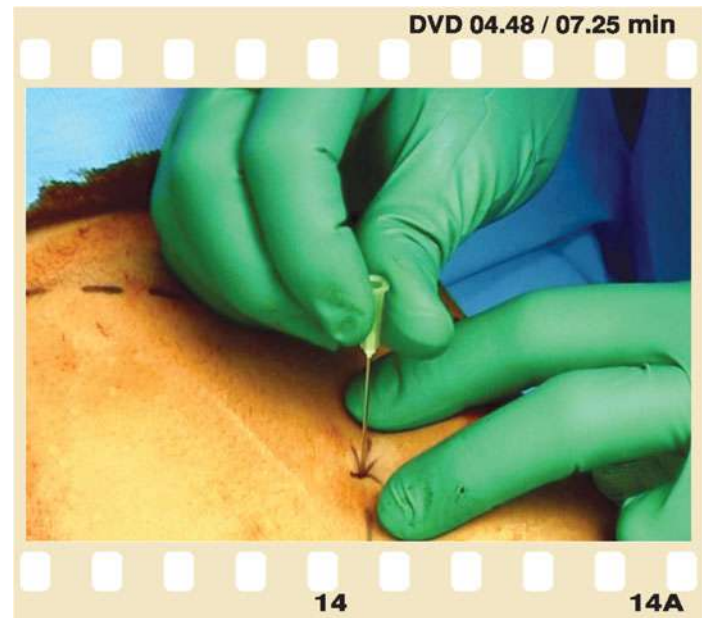

FIGURE 14- On retrouve ici aussi l'aponévrose du muscle oblique externe.

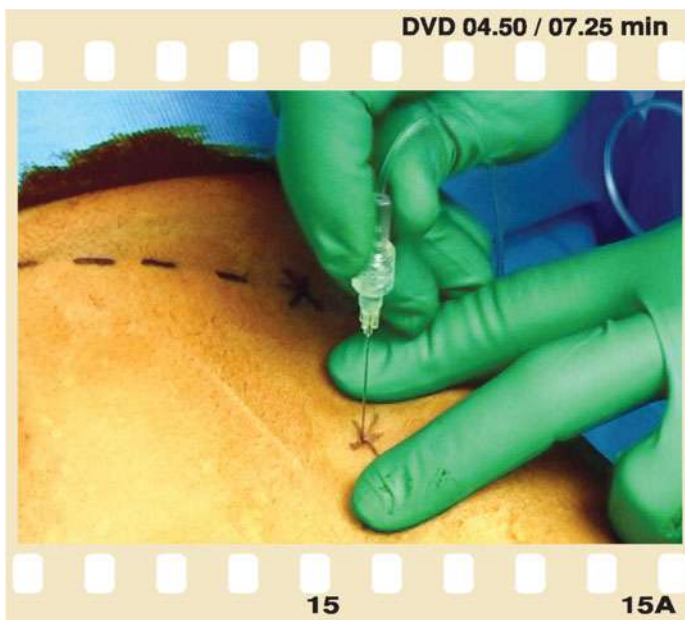


FIGURE 15- Que l'on franchit après le ressaut.

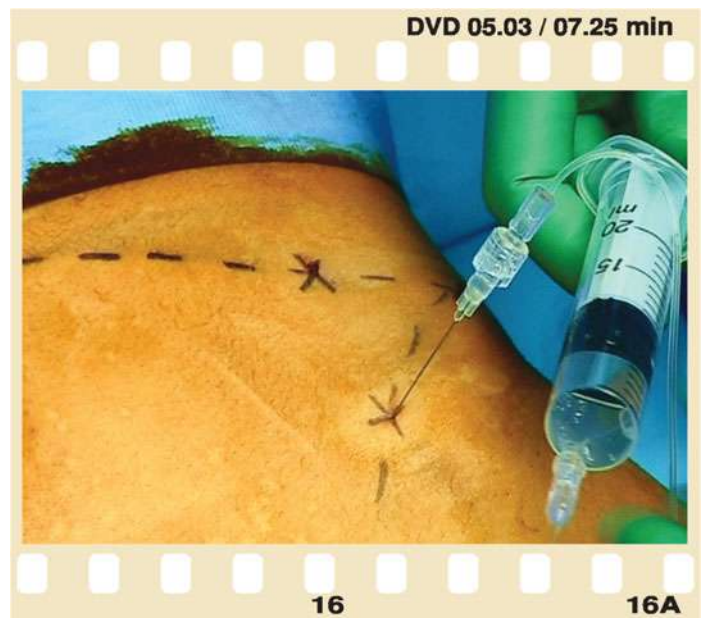

FIGURE 16- Test d'aspiration, puis injection de 15 ml de Naropéine.

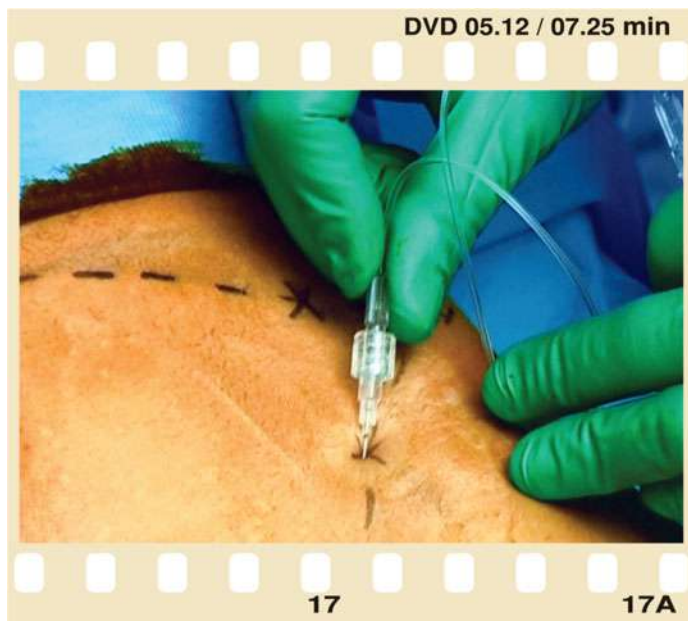


FIGURE 17- En éventail en direction du pubis dans l'axe de l'arcade crurale.

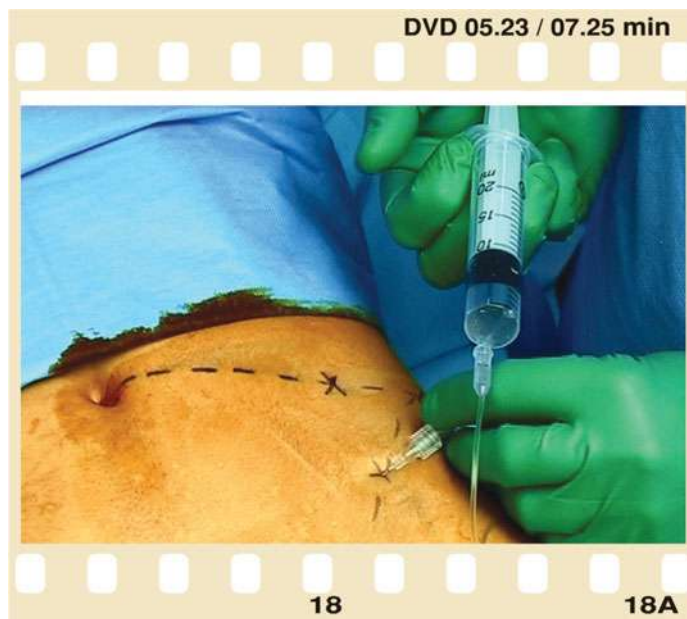

FIGURE 18- En cas de difficulté à l'injection, on peut réorienter délicatement l'aiguille.

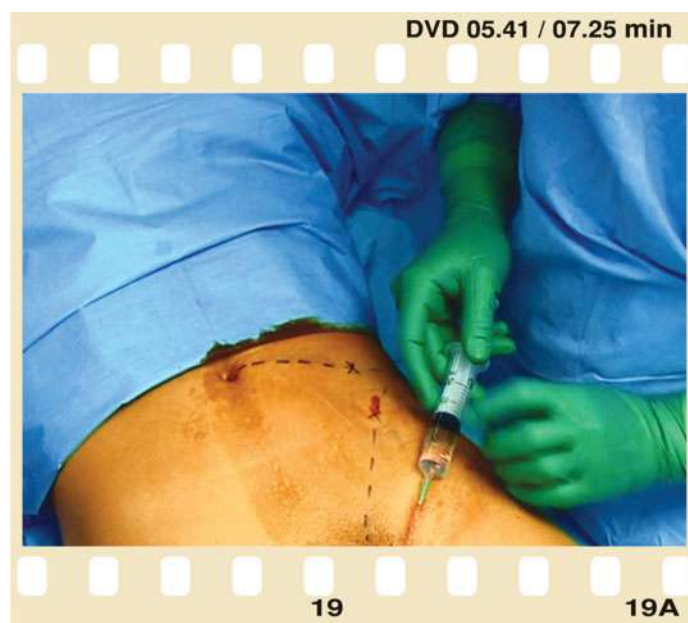

FIGURE 19- Enfin, on réalise une infiltration du trajet de l'incision par 5 ml de Naropéine sous-cutané. Cette dernière précaution est destinée à prévenir une innervation de la peau par des rameaux issus du côté opposé. Cette injection peut-être faite par le chirurgien immédiatement avant l'incision.

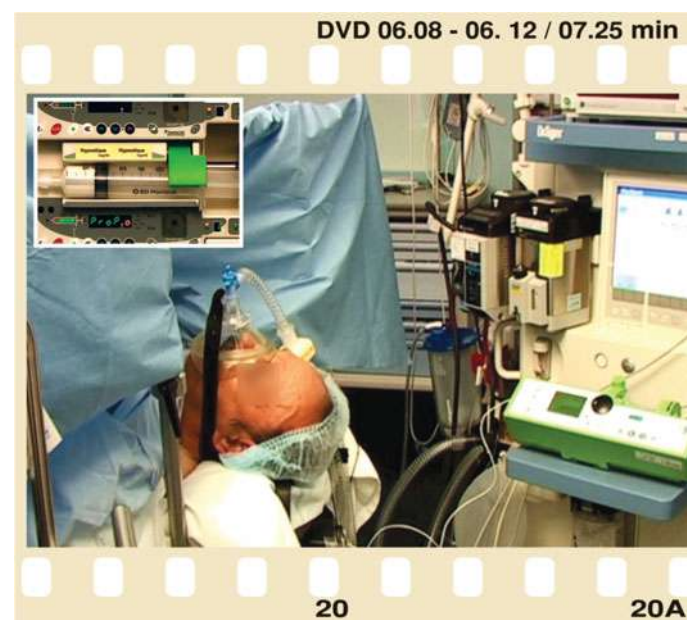


FIGURE 20- Si le patient le demande, on peut associer une sédation per-opératoire que nous faisons souvent par du Propofol intraveineux.

REMARQUE DE L'AUTEUR

Il n'y a pas de risque de lésion nerveuse s'agissant d'un bloc par infiltration sans abord tronculaire, ni de perforation. Les contre-indications restent des troubles sévères de l'hémostase, une infection locale et l'intolérance aux anesthésiques locaux. Cette technique n'est pas indiquée dans la chirurgie coelioscopique ou la cure de hernie étranglée.

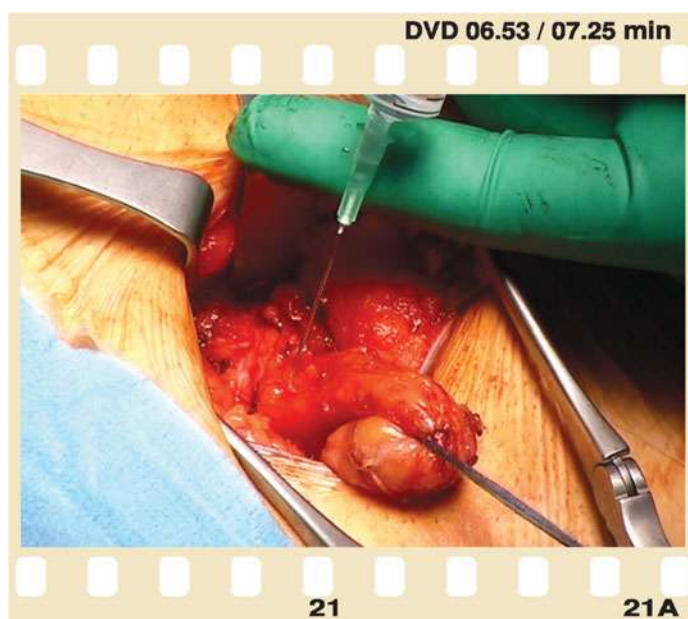


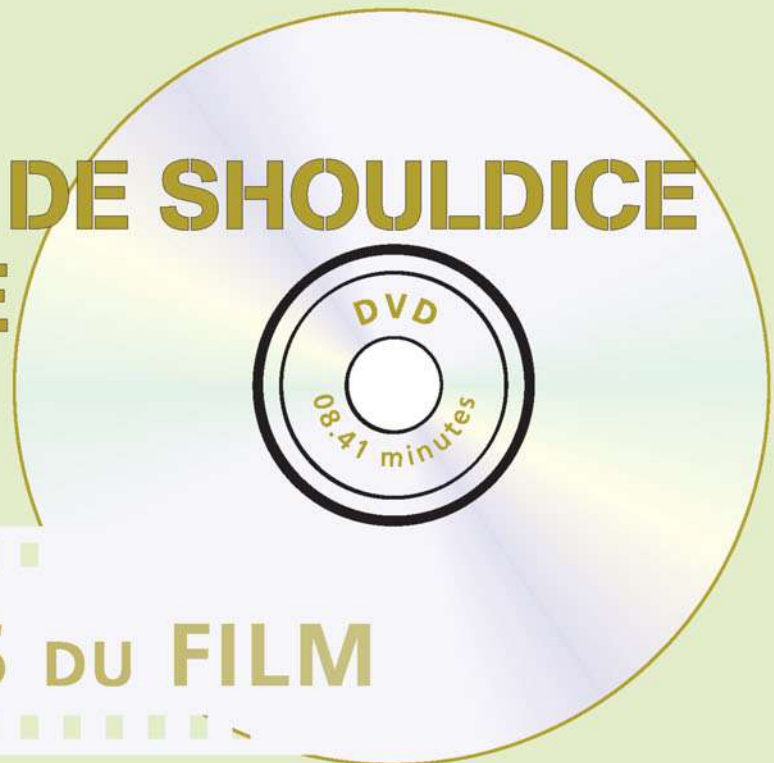FIGURE 21- L'anesthésie pourra éventuellement être complétée en cours de chirurgie par une infiltration per-opératoire du nerf génito-fémoral dans le cordon ou éventuellement du sac péritonéal.



FIGURE 22- Le bloc ilio-hypogastrique et ilio-inguinal est une technique simple, efficace, et sûre. Elle permet une excellente analgésie per et post-opératoire pendant 6 à 8 heures avec un relais analgésique oral systématique à la sixième heure. Les boissons et l'alimentation peuvent être repris très rapidement. 94 pour cent des patients interrogés par téléphone choisiraient le même type d'anesthésie, si c'était à refaire.



REPARATION DE SHOULDICE POUR HERNIE INGUINALE



AVEC

DIAPORAMAS DU FILM

Réalisé par :

Pr. Volker SCHUMPELICK

Avec la collaboration de:

M. SAKLAK, J. CONZE

CV: 1978 Specialist of Surgery and chief resident University Clinic Hamburg
1982 Professor of Surgery University Clinic Hamburg
1985 Director of the Surgical University Clinic Aachen
1994 Honorary doctor of the University of Moscow

Organizational Memberships/Honorary Member: Deutsche Gesellschaft für Chirurgie , Berufsverband der Deutschen Chirurgie, Niederrheinisch Westfälische Vereinigung der Chirurgen, Vereinigung der belgisch-niederländisch-deutschen-Grenzland Chirurgen, Society International de Chirurgie, International Gastrosurgical Club, European Association for Endoscopic Surgery, European Society of Surgery, St. Mark's Association, Great Britain, Royal College of Surgeons, Glasgow, American College of Surgeons (ACS), European Hernia Society (EHS), American Hernia Society (AHS), German Hernia Society, Österreichische Gesellschaft für Chirurgie (ÖGC), Asian-Pacific Hernia Society

Editor, Co-Editor and or member of advisory boards of scientific journals

1986 - 1991 Theoretical surgeon
1988 - 1991 Hepatogastroenterology
1987 - Der Chirurg
1987 - Langenbecks Archiv
1988 - Leber Magen Darm
1988 - Gastro Verdauung u. Stoffwechselkrankheiten
1991 - Acta Chirurgica Austriaca (European Surgeon)
1998 - Der Onkologe
1998 - Hernia
2008 - Surgery

Pr. Dr. Volker Schumpelick
Falkensteiner Ufer 34
22587 Hamburg
volker@schumpelick.de

REPARATION DE SHOULDICE POUR HERNIE INGUINALE

INTRODUCTION DU FILM : Il n'y a aucune technique absolu pour la réparation des hernies inguinales. À côté des facteurs anatomiques locaux (taille, endroit) il y a des facteurs de risque systémique "inérant au patient" (genre, âge, fumeur, et antécédents familiaux) qui sont importants, donc une approche adaptée à la réparation de la hernie inguinale semble avantageuse. La réparation de Shouldice est une approche de suture ouverte qui donne d'excellents résultats.

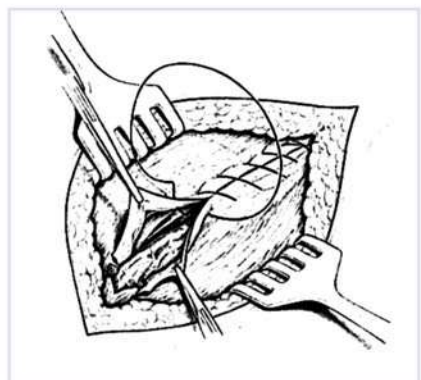
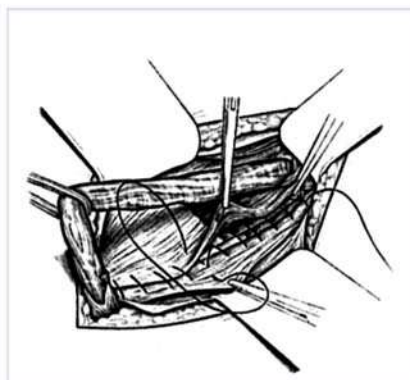
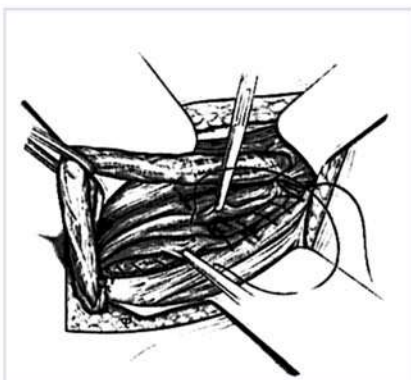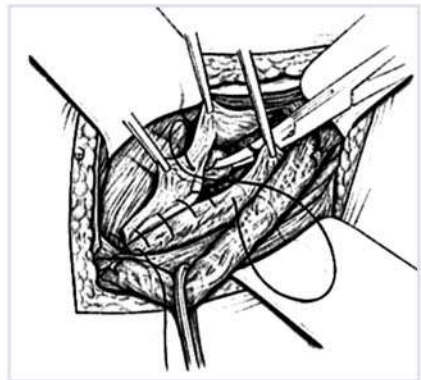
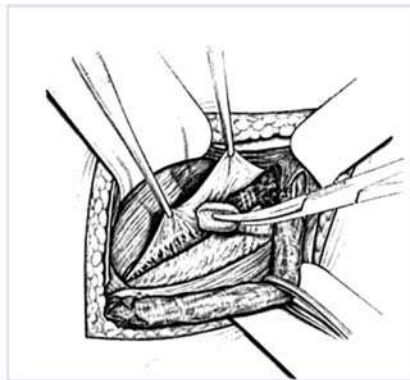
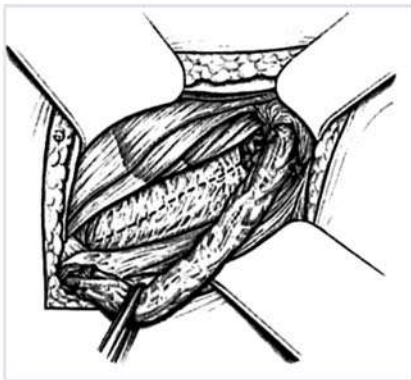
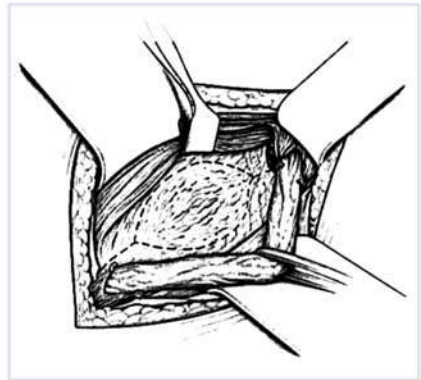
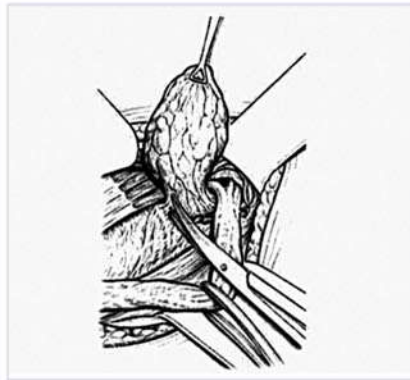
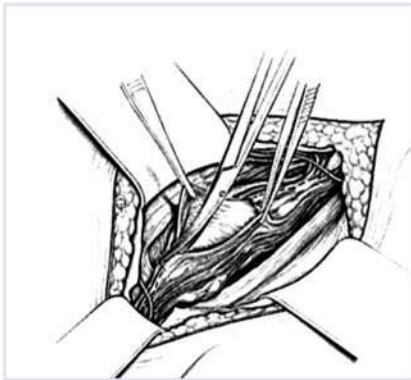
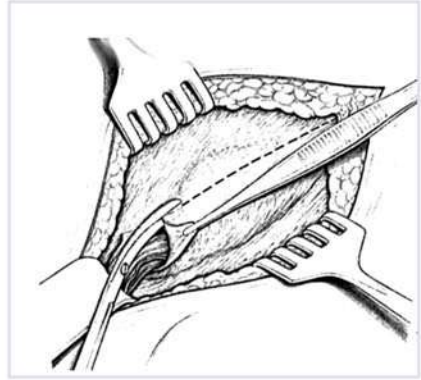
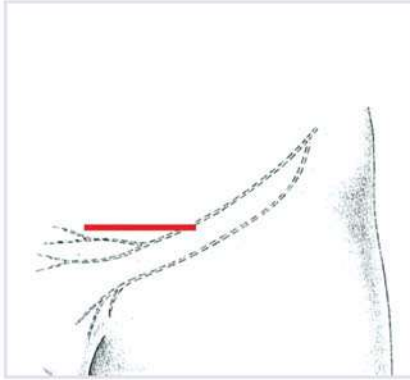
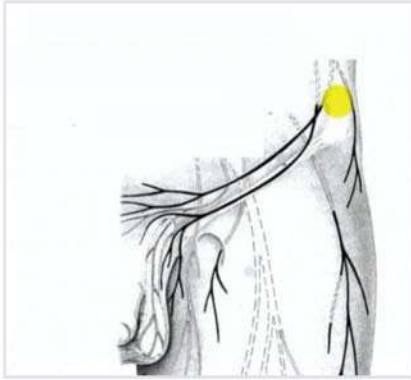
PROTHESES UTILISEES : Suture polypropylène non-résorbable (e.g. Prolene 0, Ethicon®, Norderstett, Germany).

DEROULEMENT DE LA TECHNIQUE : Après réalisation de l'anesthésie locale, une incision transversale au-dessus du canal inguinal est faite. La graisse sous-cutanée est ouverte. Ouverture de ce fascia dans l'axe le long du canal inguinal dans le sens des fibres. Les structures du cordon sont séparées du muscle crémaster, ce dernier est divisé longitudinalement et peut être ligaturé et réséqué. L'identification et la conservation de tous les nerfs devraient être faites. Après identification du cordon spermatique et des vaisseaux, le sac herniaire est préparé et suit l'anneau interne. Le sac herniaire peut être ligaturé à sa base et excisé ou invaginé par une suture en couronne. Le fascia transversalis est incisé, évitant les vaisseaux épigastriques inférieurs profonds. La réparation commence par une suture non-résorbable (par exemple Prolène 0) à l'extrémité médiale du canal inguinal rapprochant le fascia transversalis. L'anneau intérieur est rétréci pour passer l'extrémité du doigt, la direction de la suture est inversée de nouveau à l'os pubien. Avec une autre suture la troisième et quatrième ligne de suture sont exécutées, latéralement, médialement et en arrière encore, le muscle transverse est fixé à l'oblique interne du ligament inguinal. Après réalignement des structures du cordon l'aponévrose du muscle oblique externe est fermée en continu avec une suture résorbable (par exemple PDS 2/0). Les sutures et la fermeture sous-cutanées terminent le procédé.

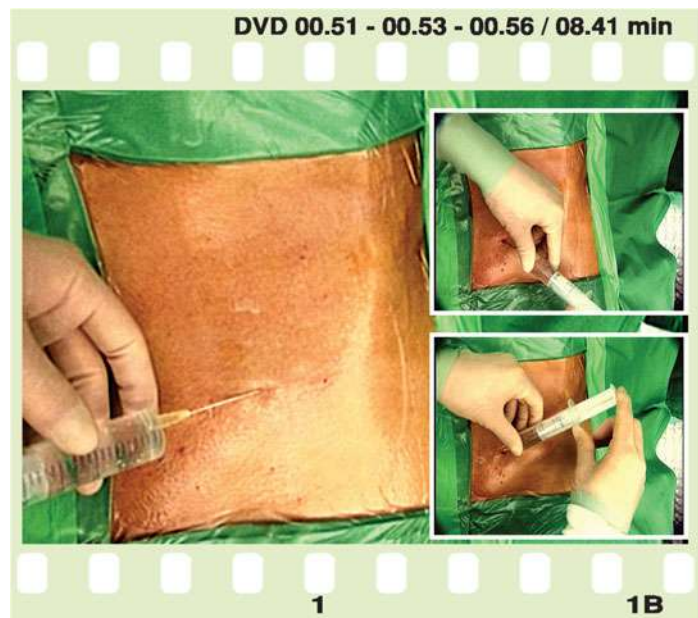
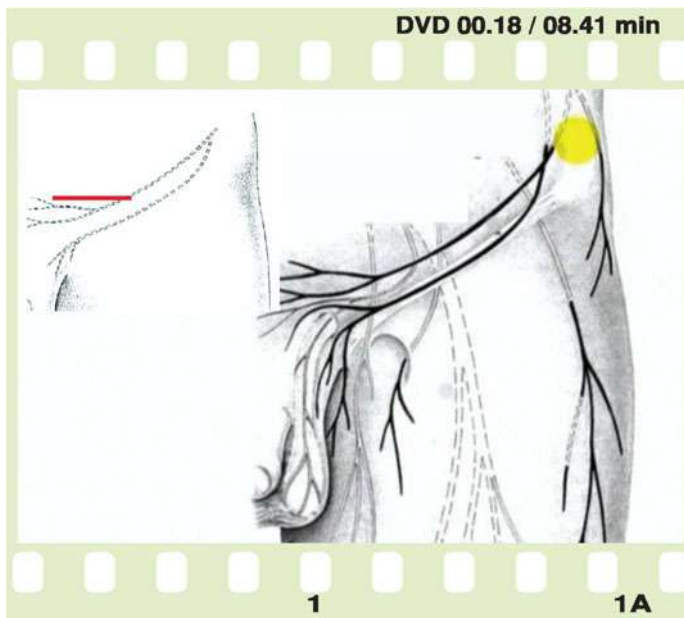
REMARQUES DE L'AUTEUR : Cette technique est chirurgicalement plus délicate et exige une bonne connaissance anatomique. Elle renforce suffisamment la paroi postérieure du canal inguinal, avec un minimum de matériel. Cette technique peut être exécutée avec une anesthésie locale et convient aux patients sans facteurs de risque systémiques.

CONCLUSION : La réparation de Shouldice est une bonne technique pour une réparation ouverte par suture avec d'excellents résultats.

SCHEMAS DE LA TECHNIQUE



TECHNIQUE D'ANESTHESIE



FIGURES 1 A-B- Les nerfs ilio-hypogastriques et ilio-inguinaux devraient être bloqués. A cette fin, on infiltre 20 ml d'anesthésique local (par exemple de la Ropivacaine à 7.5%) 2 cm en dedans et 2 cm au-dessus de l'épine iliaque antéro-supérieure verticalement et vers le bas dans le muscle profond.

De plus 20 ml de Ropivacaine sont infiltrés en sous-cutané sur le tracé de la ligne d'incision. L'infiltration est poursuivie en direction crâniale et caudale de façon hélicoïdale.

TECHNIQUE OPERATOIRE

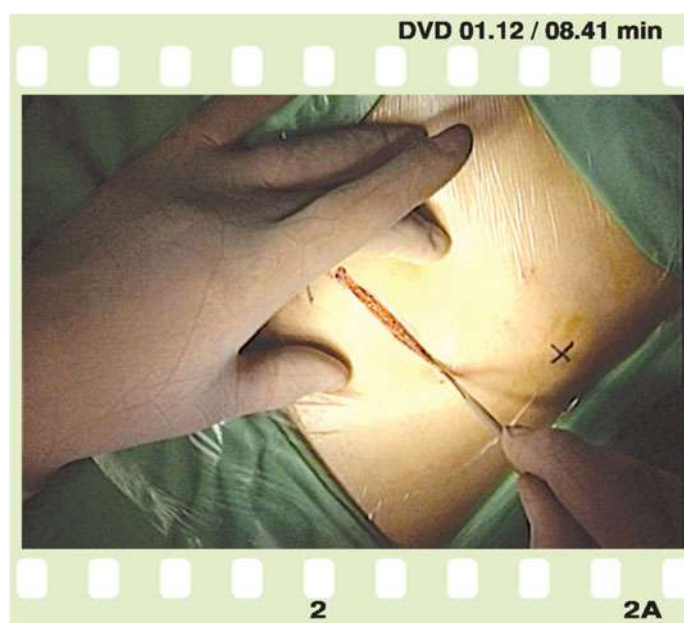


FIGURE 2- L'incision cutanée transversale est située à 2 travers de doigts au-dessus du pubis et mesure approximativement 7 cm. La graisse sous-cutanée est incisée vers le bas jusqu'au fascia oblique externe.

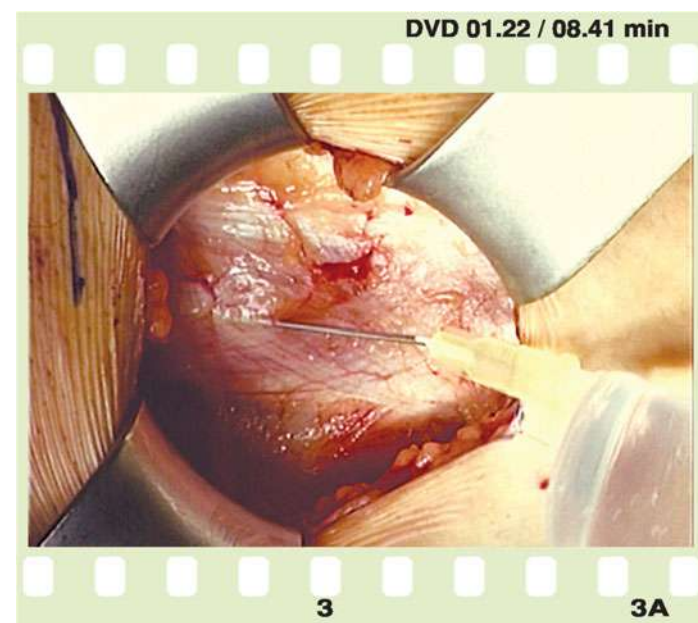
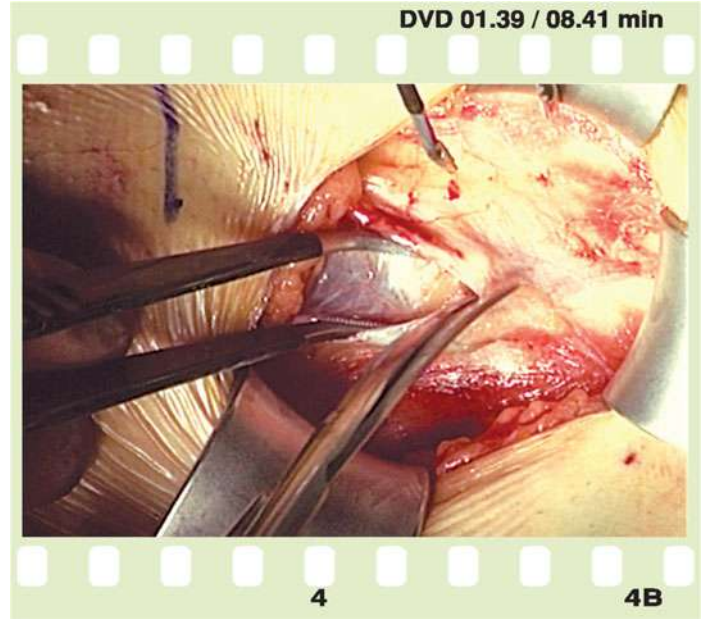
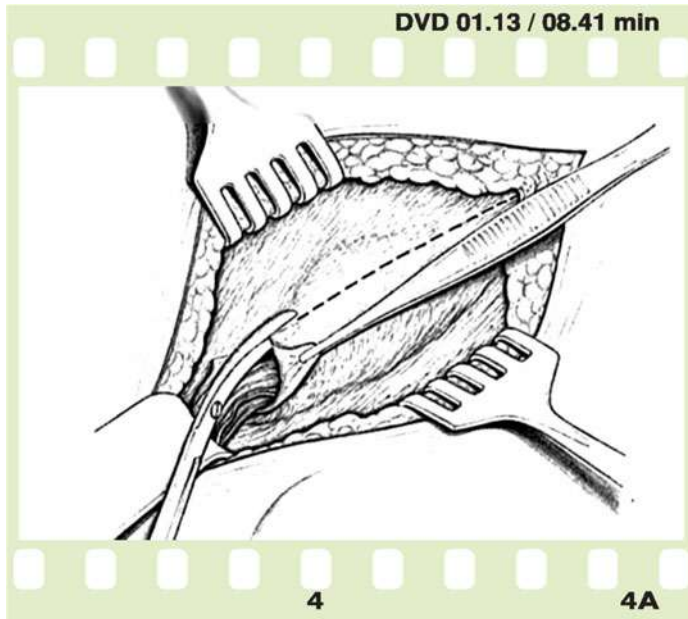


FIGURE 3- Derrière le fascia du muscle oblique externe, on infiltre encore de la Ropivacaine.



FIGURES 4 A-B- Le fascia du muscle oblique externe est ouvert le long de l'axe du canal inguinal.

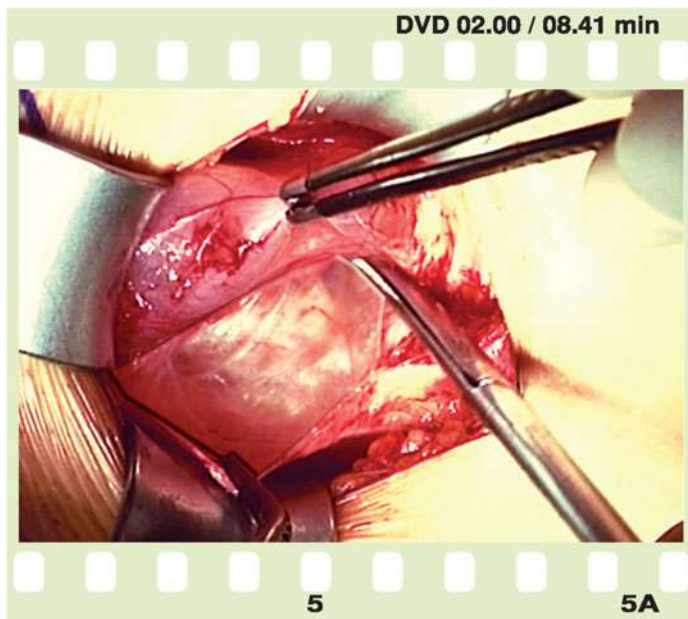


FIGURE 5 - Le fascia est doucement libéré des structures nobles.

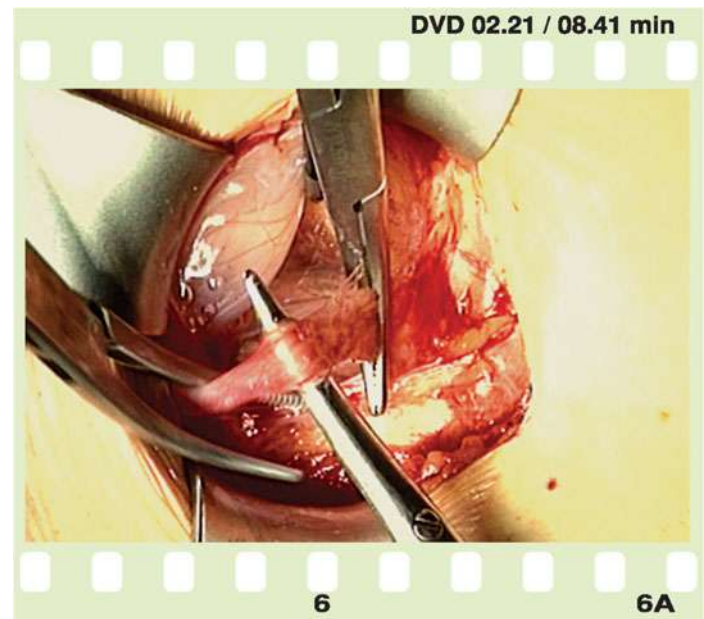


FIGURE 6- Les structures du cordon sont séparées du muscle. Le muscle est ligaturé et réséqué entre l'anneau interne et le pubis. Ceci assure une meilleure vue d'ensemble.

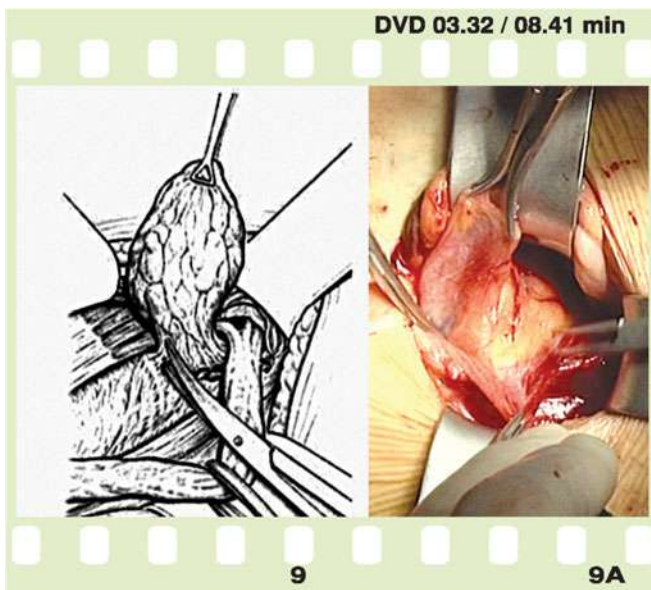
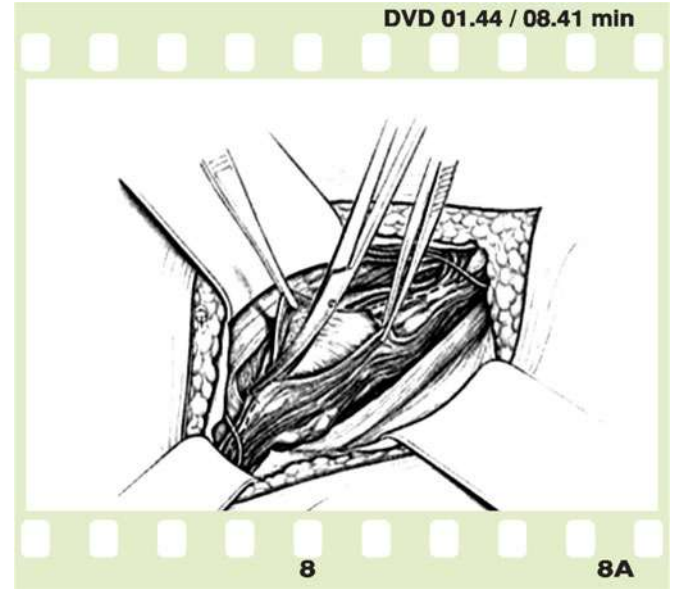
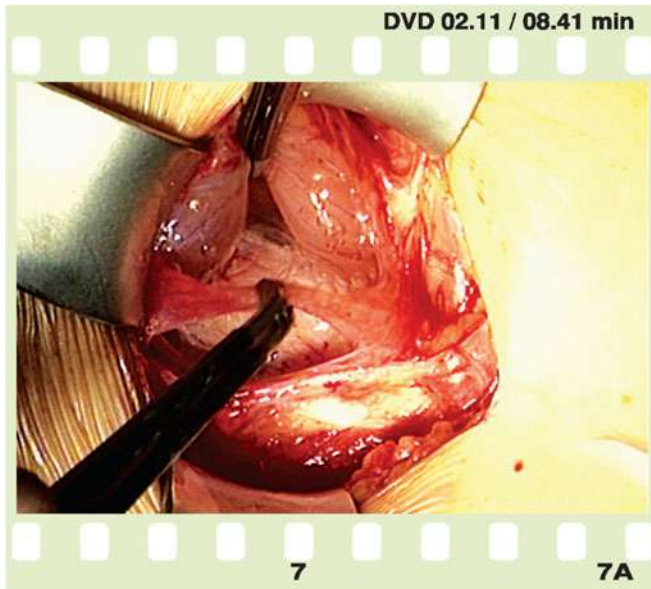
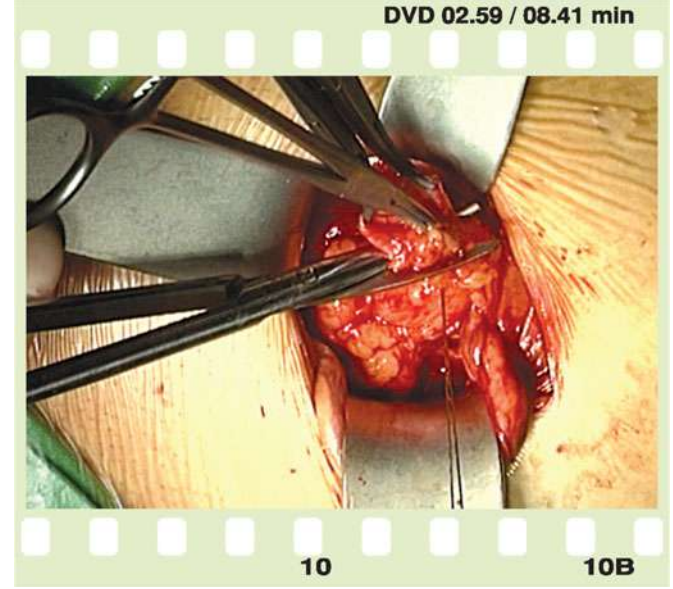
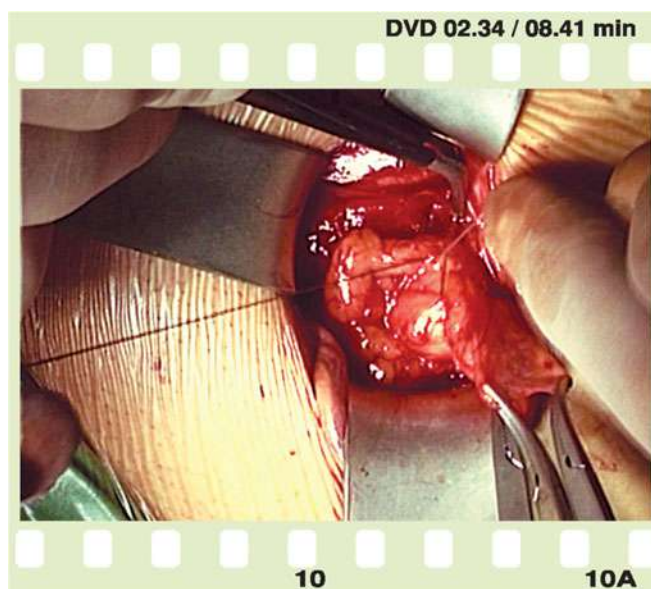


FIGURE 7- La branche génitale du nerf génito-fémoral est soigneusement séparée des fibres crémastériennes et préservée.

FIGURE 8- Le muscle crémastérien est divisé longitudinalement.

FIGURE 9- Un sac herniaire indirect est libéré des structures adjacentes au niveau de l'anneau interne.

FIGURES 10 A-B Dans de nombreux cas, il n'est pas nécessaire d'ouvrir le sac herniaire. La base du sac est liée avec une suture résorbable (A). Après ligature, le sac en excès devrait être excisé (B).



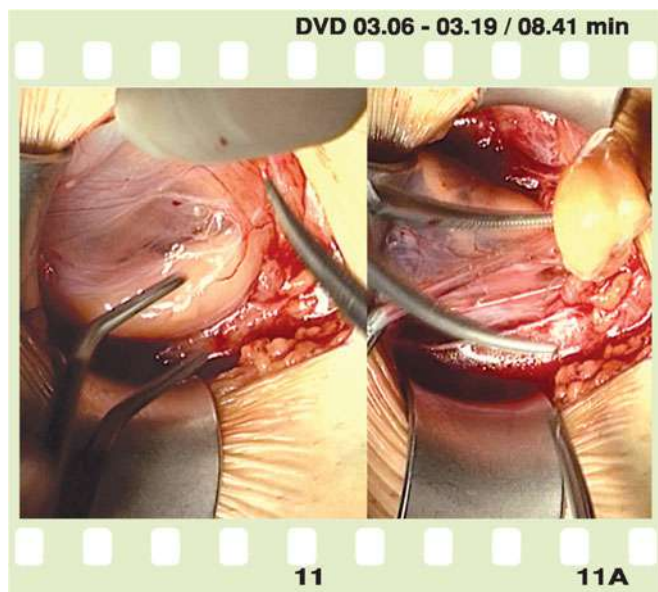


FIGURE 11 A- En cas de lipome, ce dernier est ligaturé à sa base et excisé.

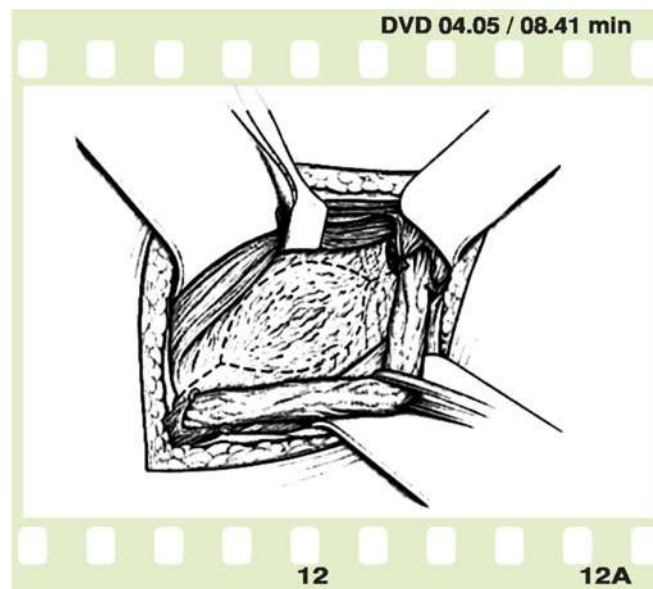
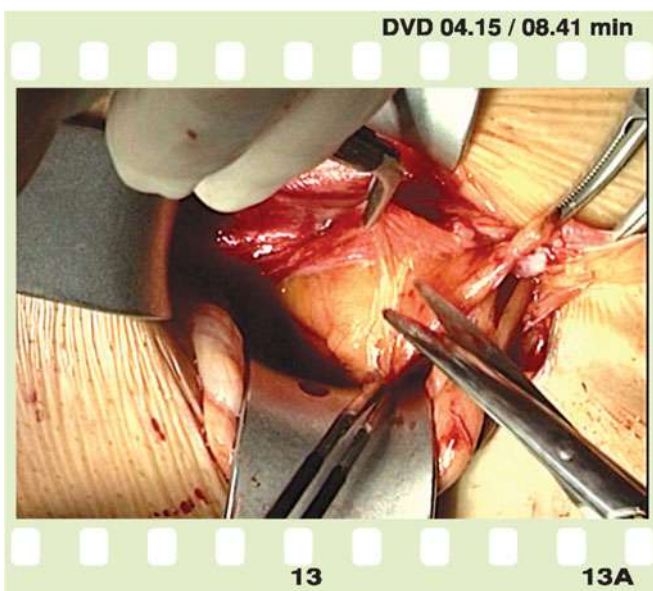
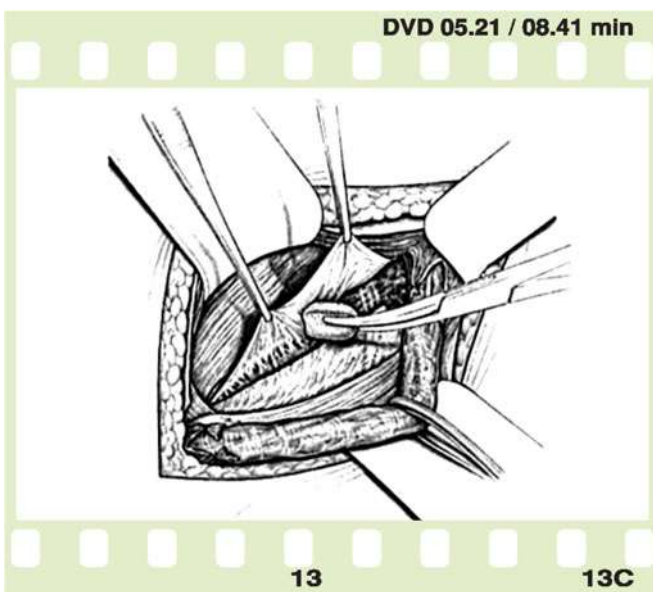
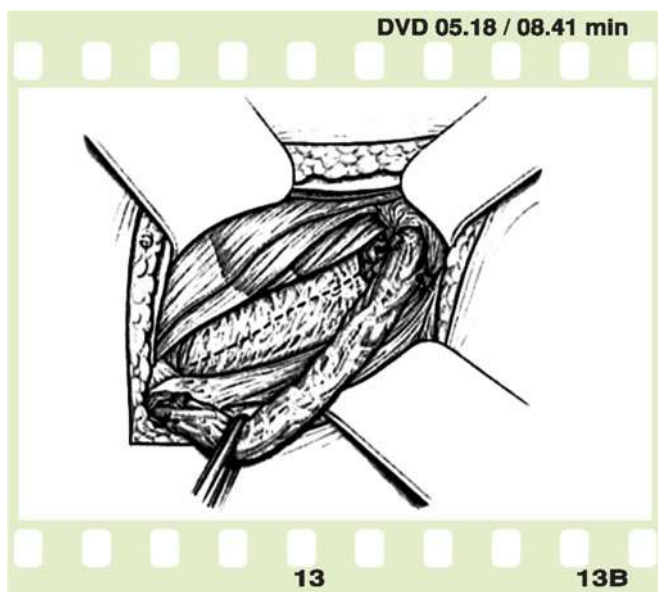
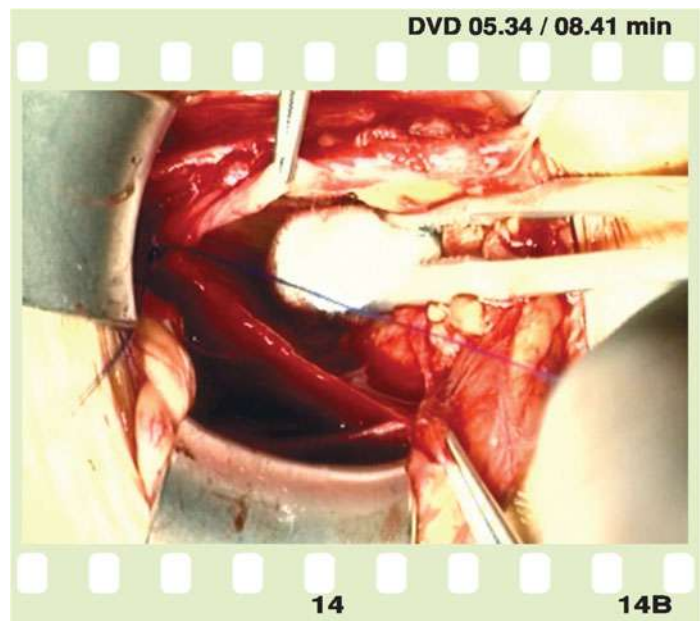
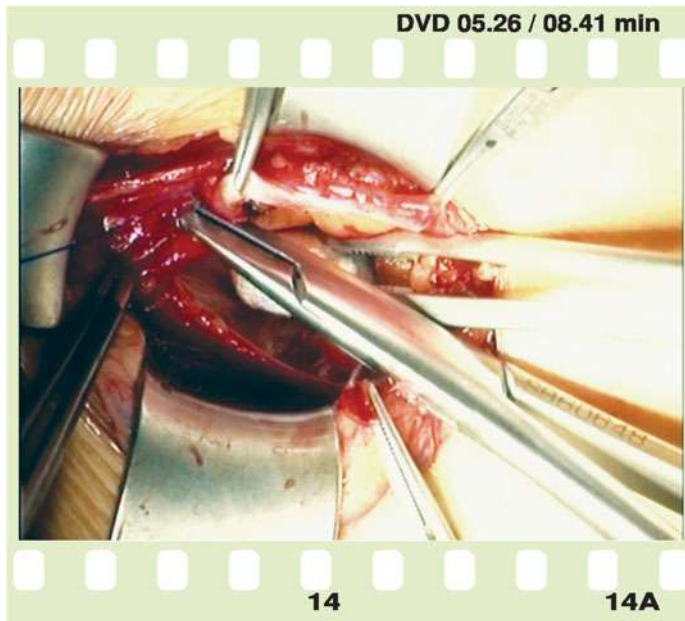


FIGURE 12 A- Après avoir visualisé le contenu du cordon, ses structures sont soulevées et le fascia transversalis est identifié.

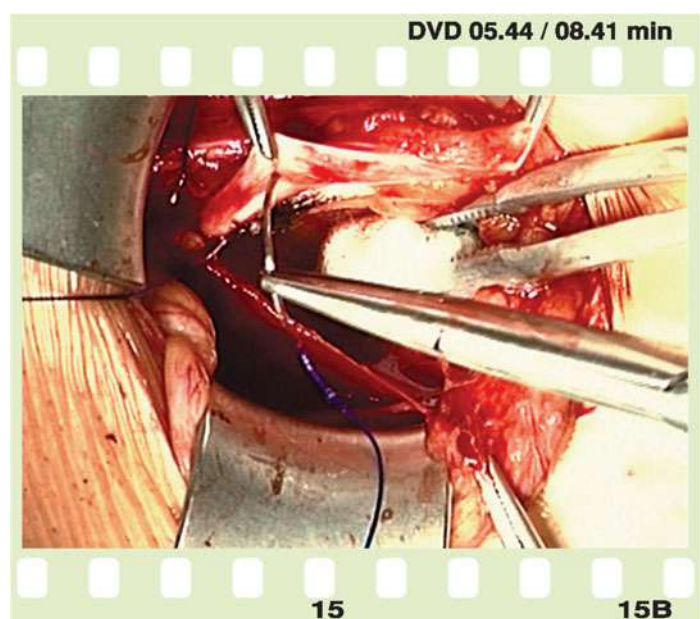
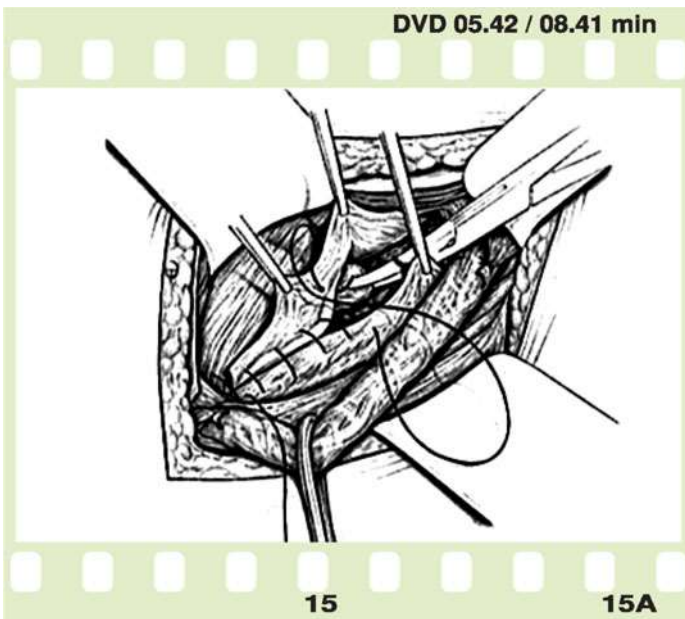


FIGURES 13 A-B-C- Le fascia transversalis est incisé le long du plancher du canal, depuis l'anneau inguinal profond jusqu'au pubis vers le bas, en évitant les vaisseaux épigastriques inférieurs profonds (A-B). Les deux feuillets supérieurs et inférieurs sont disséqués et libérés (C).

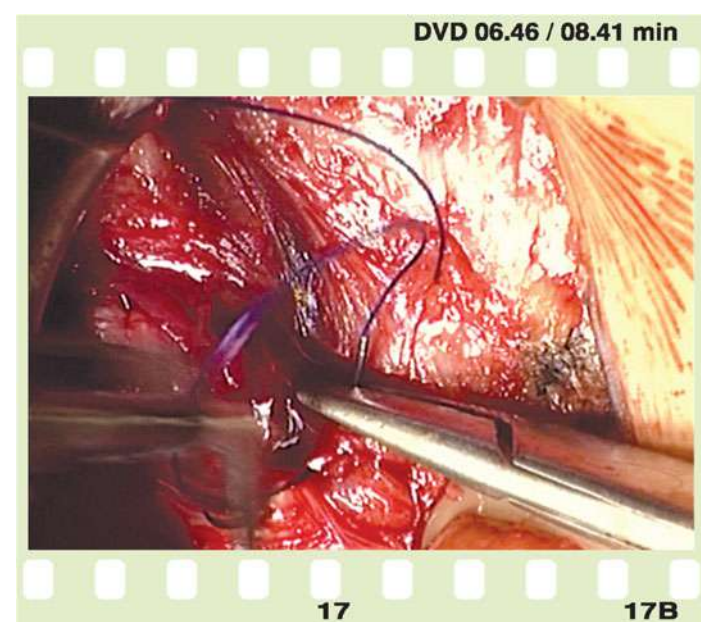

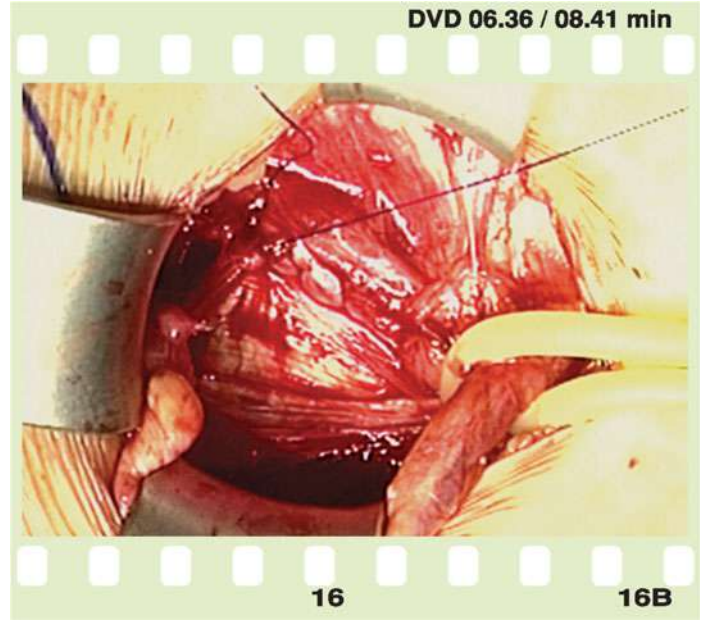
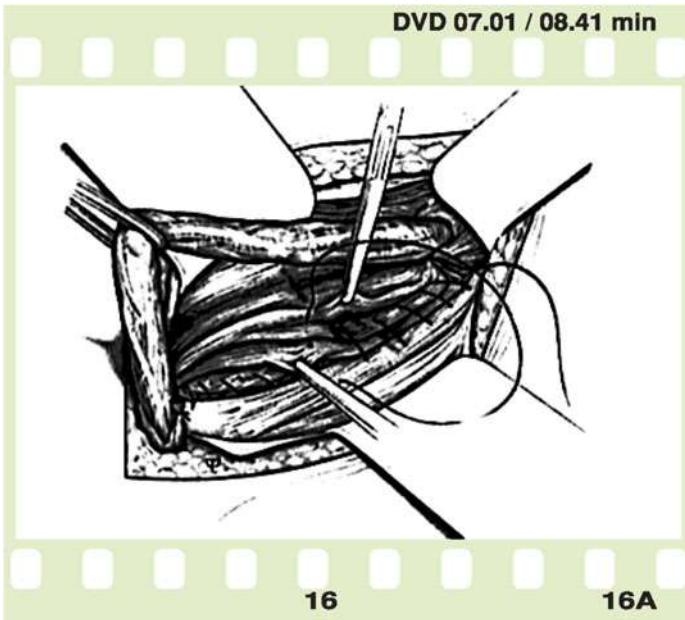




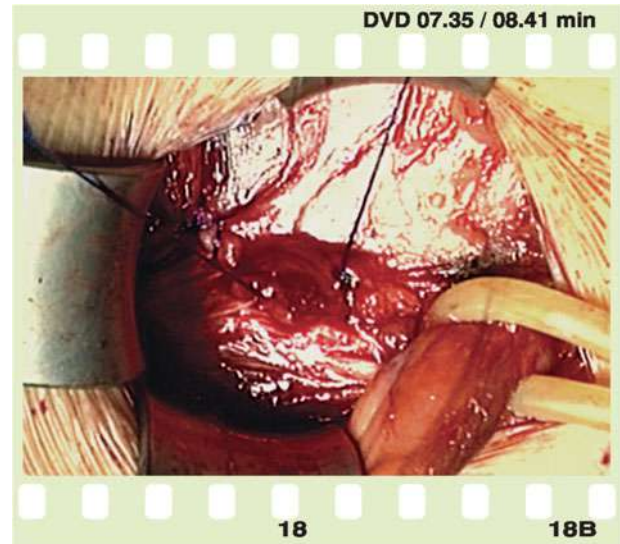
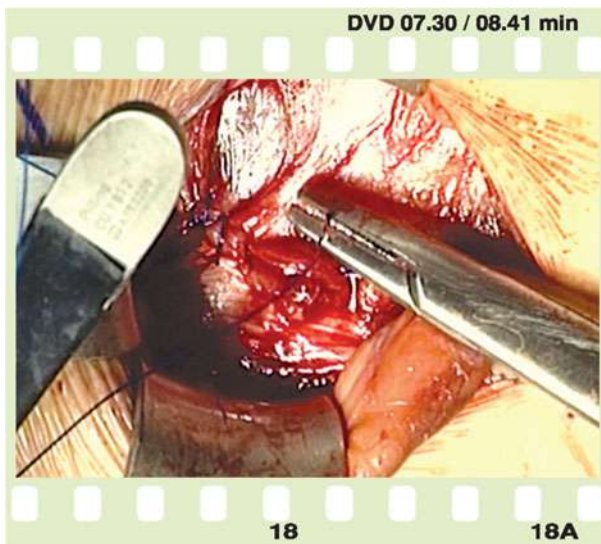
FIGURES 14 A-B- Le début de la réparation se fait à l'extrémité médiale du canal. Le premier point est placé dans la partie postérieure caudale de la gaine du muscle grand droit, et médialement au-dessus et derrière le pubis. La graisse préperitonéale est maintenue par une pince.



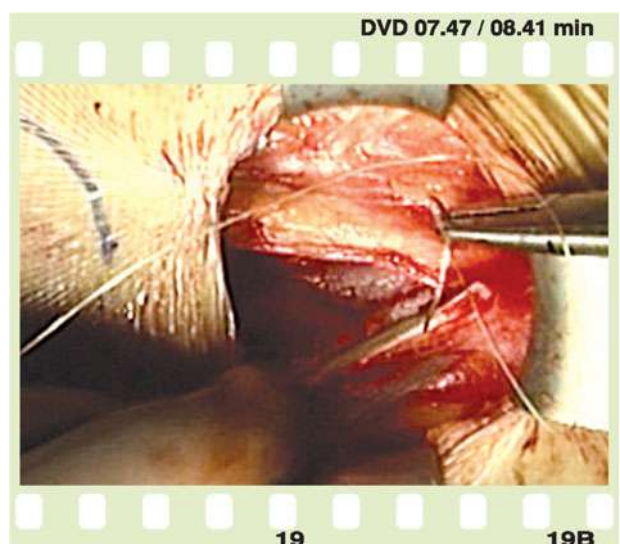
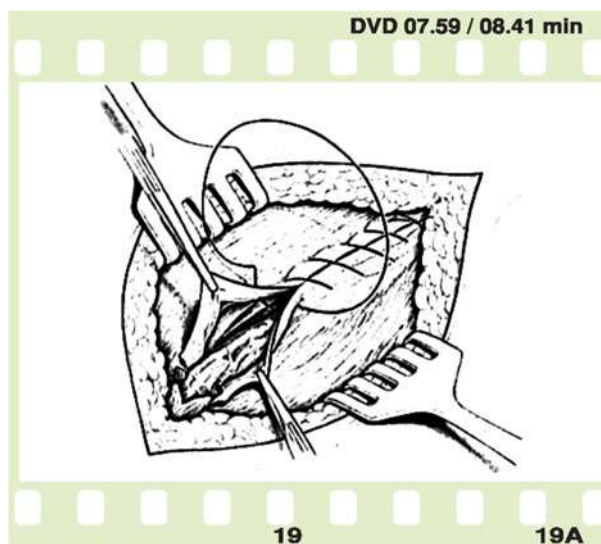
FIGURES 15 A-B- La partie crâniale postérieure du feuillet supérieur est suturée au lambeau caudal en utilisant une suture non résorbable continue de Prolène n°0. La suture est faite de l'intérieur vers l'extérieur en s'assurant que l'anneau interne se rapproche sans tension. Au niveau de l'anneau interne, la fermeture autour du cordon devrait permettre le passage de la pulpe de l'index.



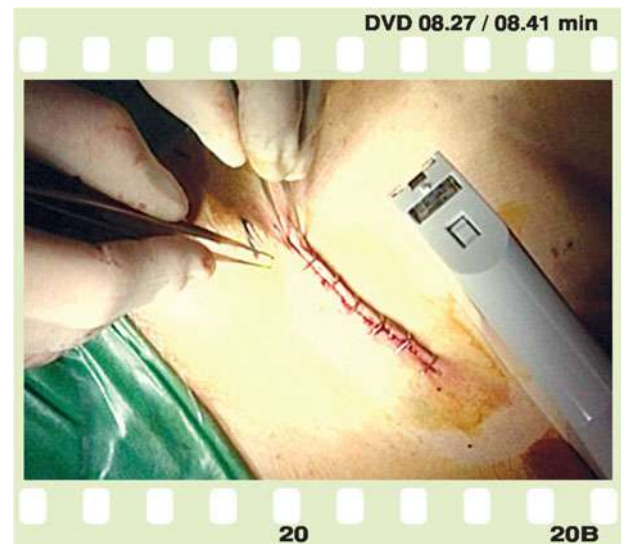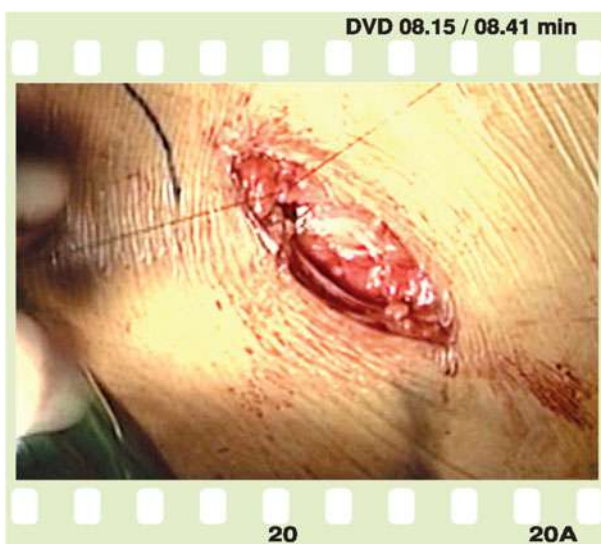FIGURES 17 A-B- La troisième ligne de suture fixe le muscle oblique interne au ligament inguinal. Cette ligne de suture commence à la partie latérale de l'anneau intérieur reconstitué. Elle fixe une partie du muscle transverse et la couche postérieure du muscle interne au ligament ilio-inguinal.



FIGURES 18 A-B- Au niveau du pubis, la direction change et la partie ventrale du muscle interne est abaissée au ligament ilio-inguinal, ce qui correspond à la quatrième et dernière ligne de la réparation de Shouldice.



FIGURES 19 A-B- Après réalignement du cordon, le muscle oblique externe est refermé par un surjet de PDS n°2/0.



FIGURES 20 A-B- Le fascia superficiel est refermé avec du fil résorbable à points séparés et la peau est fermée par des agrafes.



Parviz K. AMID

LICHTENSTEIN

“TENSION-FREE” HERNIOPLASTIE

Parviz K. Amid, M.D., F.A.C.S., F.R.C.S.

Professor of Clinical Surgery
David Geffen School of Medicine at UCLA
Director, Lichtenstein Hernia Institute at UCLA
Los Angeles, California, USA

CV: - Co-fondateur de l'Institut de "Lichtenstein Hernia"
- Membre fondateur et ancien président de "American Hernia Society"
- Membre de "Editorial board of Hernia Journal"
- Nombreux Certificats d'Appréciation de "American College of Surgeons" pour les contributions aux avancées modernes dans la chirurgie de la hernie.
- Membre d'Honneur de "The Royal College of Surgeons of England"

Recherche: a- Recherche animale de laboratoire sur la biocompatibilité physique des matières biologiques dans la chirurgie abdominale de la hernie et la prévention de la matière biologique liée à la fistule intestinale.
b- Etudes cliniques de laboratoires sur la diminution de la prothèse "in vivo".

Publications Scientifiques : Auteur d'environ 200 articles scientifiques et des chapitres dans le domaine de la chirurgie de la hernie; publié dans des revues de chirurgie Américaines, Anglaises, Italiennes, Espagnoles, Françaises, Allemandes, Japonaises, Croates, Tchèques, et Australiennes; et des ouvrages de chirurgie herniaire.

Présentations Scientifiques : Lectures et démonstrations en direct des techniques chirurgicales des réparations des hernies, et étant comme président et modérateur aux Etats-Unis, en Europe, au Canada, au Japan, en Chine, aux Philippines, dans le Moyen-Orient, en Amérique du Sud, en Amérique Latine et en Australie.

Pr. Parviz K. AMID M.D., F.A.C.S., F.R.C.S.
Professor of Clinical Surgery
David Geffen School of Medicine at UCLA
Director, Lichtenstein Hernia Institute at UCLA
Los Angeles, California, USA
pamid@onemain.com

LICHTENSTEIN

"TENSION-FREE" HERNIOPLASTIE

INTRODUCTION

Le groupe "Technique de Lichtenstein" a popularisé l'usage d'une prothèse mise en routine dès 1984 et a inventé le terme "tension-free hernioplasty". Dans cette technique, au lieu de suturer des structures anatomiques qui ne sont pas en apposition, la région inguinale est entièrement renforcée par l'insertion d'une prothèse. La prothèse est placée entre le fascia transversalis et l'aponévrose du muscle oblique externe et s'étend bien au delà du triangle de Hesselbach.

La procédure est exécutée de préférence sous anesthésie locale, pour toutes les cures de hernies inguinales réductibles de l'adulte. Cette anesthésie est sûre, simple, efficace, économique, et sans effets secondaires tels que nausées, vomissements et rétentions urinaires.

CONCLUSIONS

Après son introduction en 1984, l'intervention de Lichtenstein a été évaluée et comparée aux autres types de hernioplasties dans plusieurs études, pour la douleur post-opératoire, le retour au travail, les complications, le coût et les récives. L'analyse de différentes séries de herniorraphies conventionnelles montre une variation considérable des résultats d'une institution à l'autre, tandis que les séries de Lichtenstein ont des résultats remarquablement uniformes, ce qui augmente la validité des études individuelles.

Les séries publiées, pour la plupart européennes, montrent que la technique de Lichtenstein "tension-free" par voie ouverte peut être faite sans accident, sous anesthésie locale et permet la mobilisation immédiate des malades en diminuant le séjour hospitalier, le coût et l'inconfort.

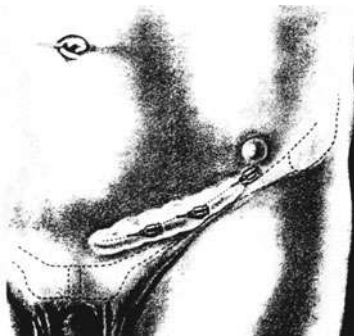
Vingt ans après le début de la technique en 1984, l'opération a été évaluée dans de nombreuses séries et elle est pratiquée par de nombreux chirurgiens dans la plupart des pays. Ainsi, une étude récente a montré en Angleterre que 70% des chirurgiens britanniques utilisent maintenant la méthode de Lichtenstein pour la cure de hernie. D'un point de vue chirurgical, l'opération est simple. De nombreuses séries et des études randomisées indiquent que les résultats de l'opération sont excellents et moins dépendants de l'expérience du chirurgien que pour les opérations sans prothèse ou effectuées par voie laparoscopique, en raison de la simplicité de l'opération et d'une courbe d'apprentissage rapide. La technique peut être appliquée à toutes les hernies de l'aine, les hernies inguinales indirectes et directes, les hernies récives et les hernies fémorales.

TECHNIQUE D'ANESTHESIE

PRODUIT EMPLOYE ET POSOLOGIE

Notre choix, est un mélange à 50/50 de 1% de lidocaïne (Xylocaïne) et 0,5% de bupivacaïne (Marcaïne), avec de l'adrénaline à 1/200000. Une moyenne de 45 ml de ce mélange est en général suffisante pour une réparation d'une hernie unilatérale. Les temps sont les suivants:

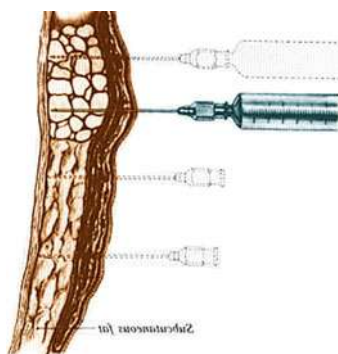
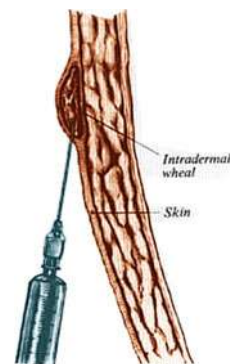
INFILTRATION SOUS-CUTANEE SUPERFICIELLE



A peu près 5 ml du mélange sont infiltrés, le long de la ligne de l'incision avec une aiguille de 4cm de longueur, 25G, dans le tissu sous-cutané, parallèlement à la surface de la peau (Fig.1). L'infiltration se poursuit alors que l'aiguille est avancée. Le mouvement de l'aiguille réduit la probabilité d'injection intravasculaire des drogues, car même si l'aiguille pénètre dans un vaisseau sanguin, la pointe ne restera pas suffisamment longtemps pour délivrer dans la veine une quantité substantielle d'agent anesthésique. Cette étape bloque les terminaisons nerveuses et réduit le malaise lié à l'infiltration intradermique, qui est l'étape la plus inconfortable de l'anesthésie locale.

INJECTION INTRADERMIQUE

L'aiguille est lentement retirée jusqu'à ce que la pointe atteigne le niveau intradermique. Sans retirer complètement l'aiguille, le derme est infiltré par injection lente d'environ 3 ml du mélange le long de la ligne de l'incision (Fig. 2).



INJECTION SOUS-CUTANEE PROFONDE

10 ml du mélange sont profondément injectés dans le tissu adipeux sous-cutané en plaçant l'aiguille verticalement, perpendiculairement à la surface de la peau. Puis, les injections sont continuées pendant que l'aiguille est fixée pour réduire le risque d'injection intravasculaire (Fig. 3).

INJECTION SOUS APONEVROTIQUE

A peu près 10 ml du mélange anesthésique sont injectés tout de suite au-dessous de l'aponévrose du muscle oblique externe par une fenêtre créée dans la graisse sous-cutanée vers les bords latéraux de l'incision (Fig. 4). Cette injection infiltre le canal inguinal et anesthésie les trois nerfs majeurs de la région, alors que la partie qui reste de la graisse sous-cutanée sera incisée.

L'infiltration sépare aussi l'aponévrose de l'oblique externe du nerf ilio-inguinal, réduisant ainsi la probabilité de blesser le nerf quand l'aponévrose de l'oblique externe sera incisée.

De temps en temps, il est nécessaire d'infiltrer quelques ml du mélange sur le pubis, autour du collet et dans le sac herniaire, pour avoir une anesthésie locale complète.

L'effet analgésique de l'anesthésie locale peut être plus prolongé en pulvérisant 10 ml du mélange dans le canal inguinal avant la fermeture de l'aponévrose de l'oblique externe et dans l'espace sous-cutané avant la fermeture de la peau.

Des calmants prescrits par le chirurgien ou par l'anesthésiste, comme des anxiolytiques tels que le propofol, réduisent l'anxiété du malade. Ceux-ci réduisent aussi la quantité d'agents anesthésiques locaux exigés particulièrement pour la réparation d'une hernie inguinale bilatérale. L'anesthésie péridurale est préférée pour la réparation de hernies inguinales non-réductibles.

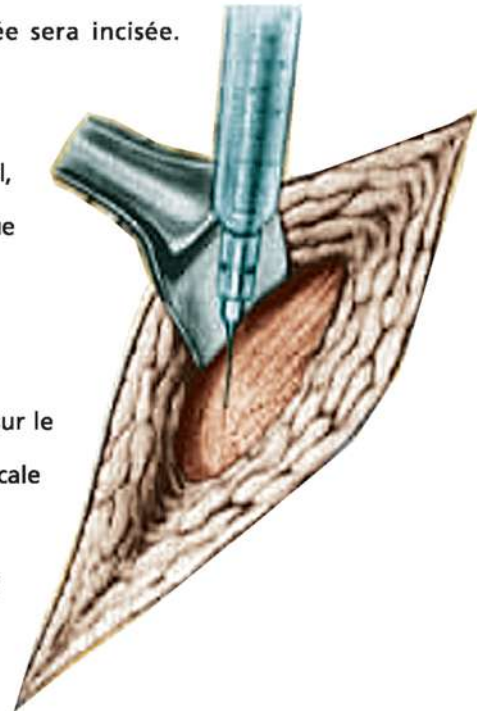


FIGURE 4- L'injection sous-aponévrotique par une petite fenêtre à l'extrémité latérale de l'incision

TECHNIQUE OPERATOIRE

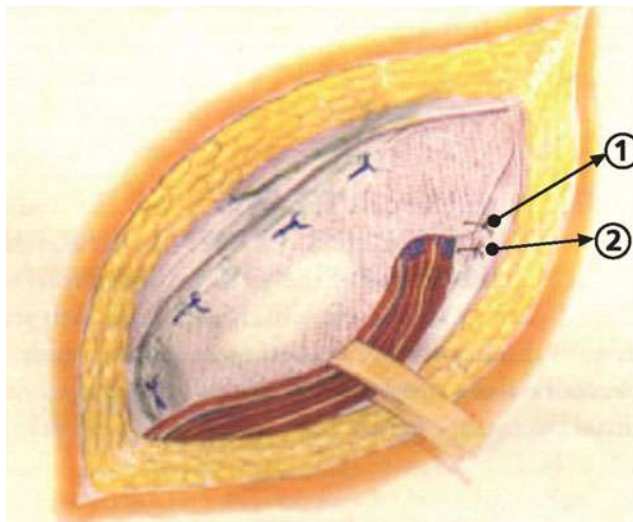


FIGURE 5-Anatomie des nerfs péri-inguinaux (ilio-inguinal, le segment ilio-hypogastrique et inguinal de la branche génitale du nerf génito-fémoral)

- 1- Nerf ilio-inguinal
- 2- Branche génitale du nerf génito-fémoral
- 3- Vaisseaux spermaticques
- 4- Muscle oblique interne et aponévrose
- 5- Aponévrose du grand oblique
- 6- Nerf ilio-hypogastrique

OUVERTURE ET DISSECTION DU SAC HERNIAIRE

L'incision de 6 cm débute au niveau du pubis et s'étend latéralement le long de la ligne de Langer ; elle donne une exposition excellente du pubis et de l'anneau interne.

Après incision de la peau, l'aponévrose de l'oblique externe est ouverte et sa couche inférieure est libérée du cordon spermaticque. L'oblique externe est alors libéré du muscle oblique interne jusqu'à ce que l'aponévrose de l'oblique interne soit exposée.

Le clivage anatomique entre ces deux couches est avasculaire et la dissection est rapide et atraumatique. La séparation de ces couches a un avantage double : elle visualise le nerf ilio-hypogastrique et l'aponévrose de l'oblique interne et elle crée un large espace pour l'insertion d'une prothèse suffisamment large qui pourra chevaucher l'oblique interne bien au-dessus du bord supérieur du plancher inguinal.

Le cordon, avec sa couverture crémastérienne, est séparé du plancher du canal inguinal et du pubis d'une distance d'à peu près 2 cm au delà du tubercule pubien. Le plan anatomique entre le muscle crémastérien et l'attache de la gaine du grand droit à l'os pubien est avasculaire, et il n'y a donc pas de risque de dommages du flux sanguin testiculaire. En soulevant le cordon, il faut faire attention à inclure le nerf ilio-inguinal; la veine spermatique est facilement visible (la ligne bleue), et le nerf génital doit rester avec le cordon et cela assurera la préservation du nerf génital, qui est toujours juxtaposé aux vaisseaux spermatiques externes.

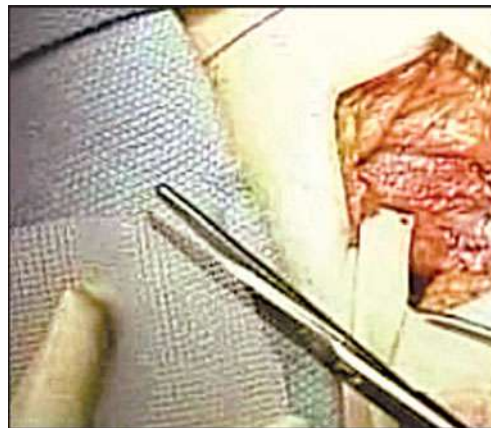
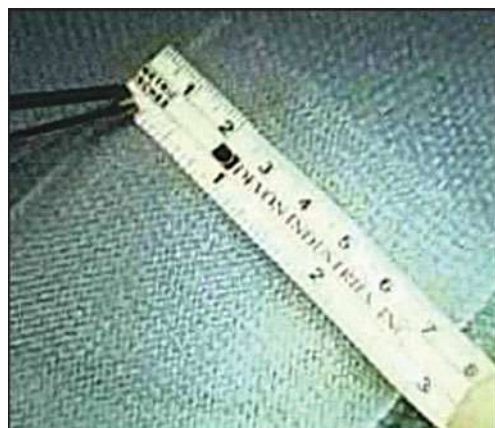
Pour explorer l'orifice interne et les sacs herniaires indirects, la gaine crémastérienne est incisée transversalement (surtout si elle est trop épaisse) et longitudinalement au niveau de l'anneau profond. Ceci évite au testicule de pendre vers le bas ; par ailleurs le dysfonctionnement du muscle crémastérien pourrait entraîner une dyséjaculation. La dissection complète et la résection des fibres crémastériennes sont inutiles, car il peut en résulter un contact direct du nerf génital et du canal déférent à la prothèse, ce qui pourrait provoquer une douleur chronique.

Le sac herniaire indirect est libéré du cordon jusqu'au collet et il est inversé dans l'espace péritonéal sans ligature. En raison de la pression mécanique et des risques ischémiques, la ligature du sac péritonéal qui est très innervé est une cause majeure de douleur post-opératoire. D'autre part, il a été démontré que la non-ligature du sac herniaire indirect n'augmente pas le risque de récurrence.

Pour minimiser le risque d'orchite ischémique post-opératoire, les sacs herniaires scrotaux volumineux sont sectionnés au milieu du canal, laissant ainsi la section distale en place. Cependant, la paroi antérieure du sac distal est incisée pour éviter la formation d'une hydrocèle post-opératoire.

En cas de large hernie directe, le sac herniaire est invaginé avec une suture résorbable. Une exploration minutieuse de l'aïne est nécessaire pour exclure une hernie de Spiegel ou une hernie fémorale associée. L'orifice fémoral est évalué en routine par l'espace de Bogros avec une petite ouverture du canal.

CHOIX ET CONFECTION DE LA PROTHESE



Une prothèse de 8 cm x 16 cm est utilisée. Nous préférons une prothèse en polypropylène, parce que sa texture en surface est colonisée par les fibroblastes et sa structure monofilamentée n'entraîne pas d'infection.

La prothèse est confectionnée selon une forme standard qui ressemble à l'empreinte d'un pied, avec un angle inférieur plus effilé pour l'ajuster dans l'angle du ligament inguinal et de la gaine du muscle grand droit et un angle supérieur qui s'étale au-dessus de la gaine du muscle droit.

REMARQUE DE L'AUTEUR

Ceci est une étape cruciale dans la réparation, parce que si l'os n'est pas bien recouvert par la prothèse, il y a un risque de récurrence. Il convient aussi d'éviter le périoste de l'os.

POSE ET FIXATION DE LA PROTHESE

Le cordon spermatique étant rétracté vers le haut, l'angle le plus effilé de la prothèse est suturé avec un matériel de suture monofilament non-résorbable, depuis l'insertion de la gaine du muscle droit jusqu'au pubis avec un chevauchement de l'os sur 1 à 1,5 cm.

Ceci est une étape essentielle dans la réparation, parce que si l'os n'est pas bien recouvert par la prothèse, il y a un risque de récurrence. Il convient aussi d'éviter le périoste. Cette suture est continue en surjet pour fixer le bord inférieur de la prothèse au ligament inguinal latéralement jusqu'à l'anneau interne.

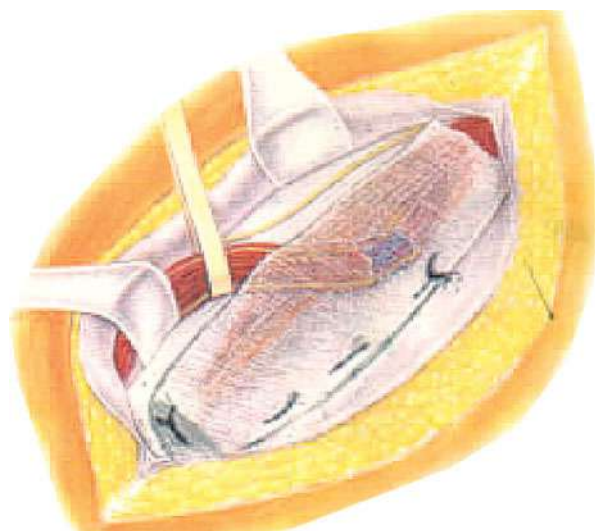


FIGURE 7- Le bord inférieur de la prothèse est cousu au ligament inguinal, chevauchant le pubis sur 2 cm.

REMARQUE DE L'AUTEUR

Suturer la prothèse au delà de ce point est inutile et pourrait blesser le nerf fémoral.

EN CAS DE HERNIE CRURALE ASSOCIEE

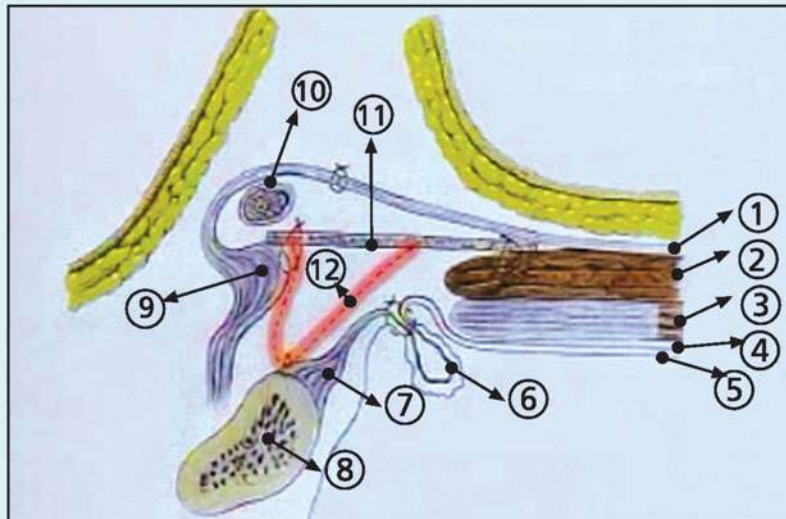


Figure 8




Figure 9

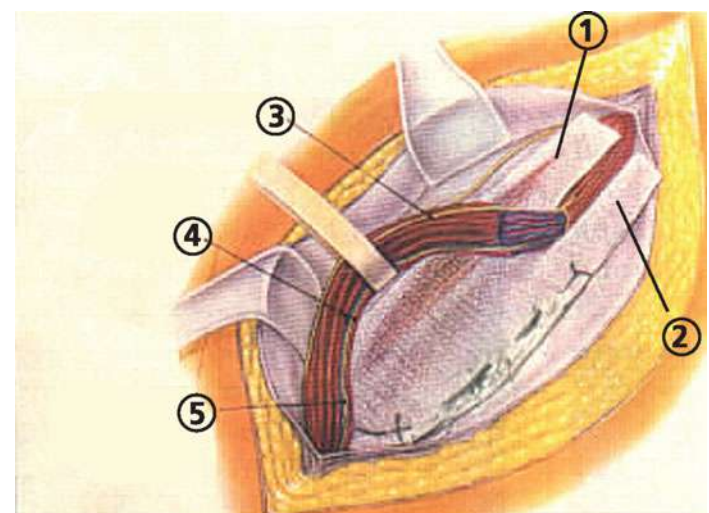
FIGURE 8- Coupe transversale du Lichtenstein, avec un sac de hernie directe inversé. Ligne pointillée : la prothèse est complètement plate (ce qui n'est pas recommandé). Ligne solide noire : configuration de la prothèse pour la réparation d'une hernie crurale. 1- Aponévrose du grand oblique, 2- Muscle petit oblique, 3- Muscle transverse, 4- Fascia transversalis, 5- Péritoine, 6- Sac de hernie directe réintégré, 7- Ligament de Cooper, 8- Pubis, 9- Ligament inguinal, 10- Cordon spermatique, 11- Prothèse couvrant le défaut, 12- Ligne de fixation de la prothèse au Ligament de Cooper pour fermer l'anneau fémoral.

FIGURE 9- S'il y a une hernie crurale associée, elle peut être fixée en utilisant la manoeuvre de l'auteur dans laquelle la prothèse est aussi suturée au ligament de Cooper, 1 à 2 cm au-dessous de la ligne de suture avec le ligament inguinal, afin de fermer l'anneau fémoral (Fig.8, ligne noire solide).

Eventuellement, la prothèse peut être confectionnée pour avoir une extension triangulaire de son bord inférieur. Le côté long et inférieur du triangle est suturé au ligament de Cooper et le corps de la prothèse est suturé au ligament inguinal le long de la ligne choisie.

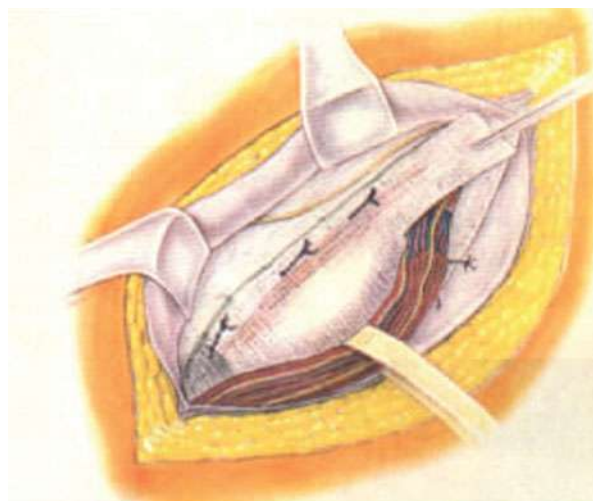
FIGURE 10- Une fente est faite latéralement sur la prothèse, formant deux queues pour le cordon spermatique qui est placée entre celles-ci.

- 1- La queue supérieure large de la prothèse
- 2- La queue inférieure étroite de la prothèse
- 3- Nerf ilio-hypogastrique
- 4- Vaisseaux spermatiques
- 5- Nerf génital, branche génito-fémorale



Une fente est faite sur le bord latéral de la prothèse pour créer deux queues, une large (deux tiers) au-dessus, et une autre plus étroite (un tiers) au-dessous. La queue large supérieure est saisie avec une pince et elle est passée vers la tête du malade au-dessous du cordon spermatique ; on dispose le cordon entre les deux queues de la prothèse (Fig.10).

FIGURE 11- Le bord supérieur de la prothèse est recousu à l'aponévrose du muscle oblique interne et les deux queues de la prothèse sont traversées par le fil.



La queue supérieure large est placée sur la queue étroite, tenue avec une pince. Avec le cordon rétracté vers le bas et le feuillet supérieur de l'aponévrose indirecte externe rétractée vers le haut, le bord supérieur de la prothèse est suturé avec deux sutures de fil résorbable par surjet, l'une à la gaine du droit et l'autre à l'aponévrose de l'oblique interne, juste latéralement à l'anneau interne (Fig.11).

REMARQUE DE L'AUTEUR

De temps en temps, le nerf ilio-hypogastrique a un trajet anormal et sa position peut se faire contre le bord supérieur de la prothèse. Dans ce cas, une fente dans la prothèse protégera le nerf. Dans le doute, il faut réséquer le nerf avec une ligature proximale, car sinon il pourrait être pris dans la suture et dans les fibres du muscle oblique interne.

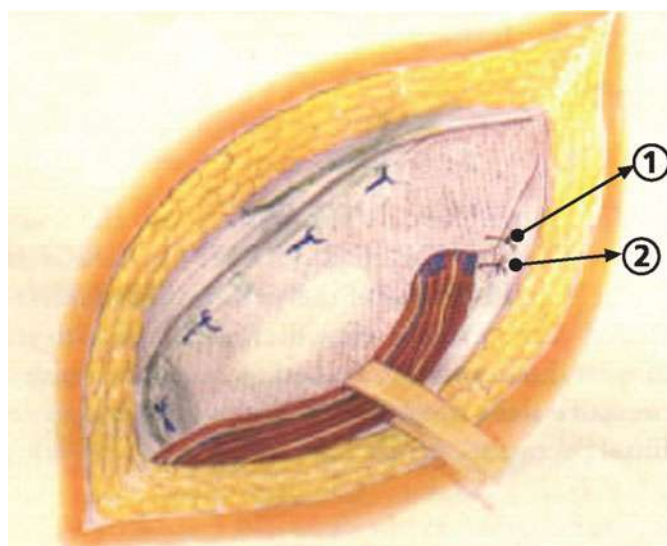


FIGURE 12- Le bord inférieur des deux queues est recousu au ligament inguinal à côté du noeud de la suture continue, ce qui attache la prothèse au ligament inguinal.

- 1- Noeud fixant les bords inférieurs de chaque queue au ligament inguinal
- 2- Noeud de l'accomplissement des joinings inférieurs

Avec une seule suture de fil monofilament non résorbable, les bords inférieurs de chaque queue sont fixés au ligament inguinal juste latéralement aux noeuds des sutures inférieures.

L'excédent de prothèse sur le côté latéral est enlevé, en laissant au moins 5 cm au delà de l'anneau interne. Celle-ci est dépliée au-dessous de l'aponévrose de l'oblique externe, qui est ensuite fermée autour du cordon avec une suture résorbable (Fig. 12).

REMARQUE DE L'AUTEUR

La fixation des queues de la prothèse au muscle oblique interne, latéralement à l'anneau interne, est inutile et pourrait piéger le nerf ilio-inguinal avec la suture.

CONSIDERATIONS DE LA TECHNIQUE

Il y a cinq éléments clés pour un Lichtenstein, hernioplastie "tension-free", qui sont basés sur les caractéristiques de la physiologie de la paroi abdominale et de la pression intra-abdominale, qui passe de 8 cm d'eau, chez un sujet debout, à plus de 80 cm d'eau en fonction de l'effort physique ; ceci va entraîner la protusion du fascia du muscle transverse et le retrécissement de la prothèse in vivo, approximativement de 20%.

1. Utiliser une grande prothèse de 8×16 cm de la forme de l'empreinte d'un pied et qui s'étale approximativement sur 2 cm en dedans du pubis, de 3 à 4 cm au-dessus du triangle de Hesselbach, et de 5 à 6 cm en dehors de l'anneau interne pour étaler la prothèse.

2. Croiser les queues de la prothèse derrière le cordon spermatique pour éviter une récurrence latéralement à l'anneau interne.

3. Attacher d'une part le bord supérieur de la prothèse à la gaine du muscle grand droit et à l'aponévrose de l'oblique interne avec deux sutures distinctes et d'autre part le bord inférieur de la prothèse au ligament inguinal avec une suture continue pour empêcher que la prothèse ne se plie ou ne bouge dans la partie mobile de l'aîne. La non-fixation ou une mauvaise fixation de la prothèse peut provoquer des plis (ce que j'ai décrit comme un "méchome"), et ceci pourrait être responsable de douleurs chroniques et d'une récurrence herniaire.

4. Garder la prothèse légèrement distendue, maintenue par le haut, ou dans le plan sagittal pour éviter la saillie du fascia du muscle transverse, quand le malade est debout (Fig.8). Une prothèse complètement plate sans aucun relâchement ni pli (Fig.8 ligne pointillée) chez un malade sous sédatif, allongé, sera en effet soumise à une tension, quand celui-ci se lèvera.

5 . Protéger les nerfs ilio-inguinaux, ilio-hypogastriques et génitaux tout au long de l'opération. Le nerf ilio-hypogastrique peut être identifié facilement, quand l'aponévrose de l'oblique externe est séparée du plan de l'oblique interne pour faire de la place à la prothèse. En raison d'un clivage anatomique naturel, la séparation de ces deux plans est facile, rapide et exsangue. La partie la plus vulnérable du nerf ilio-hypogastrique est son segment intramusculaire (Fig. ligne marquée), qui suit le bord le plus inférieur du muscle oblique interne (le tendon conjoint). La suture du muscle oblique interne pour le rapprocher du ligament inguinal dans la technique de Shouldice, ou dans la technique "Plug Repair" ou encore au bord supérieur de la prothèse pendant la technique de Lichtenstein, risque de léser la portion intramusculaire du nerf ilio-hypogastrique avec l'aiguille ou de prendre le nerf dans la suture. Le nerf génital est protégé en préservant la veine spermatique externe, bleue et facilement visible (la ligne bleue), avec le cordon spermatique pendant qu'il est soulevé du plancher inguinal. Le nerf ilio-inguinal peut être localisé facilement au-dessus du cordon spermatique. Manipuler et soulever le nerf de son lit naturel augmenterait le risque de fibrose périneurale et de douleurs chroniques post-opératoires.

DOULEURS CHRONIQUES

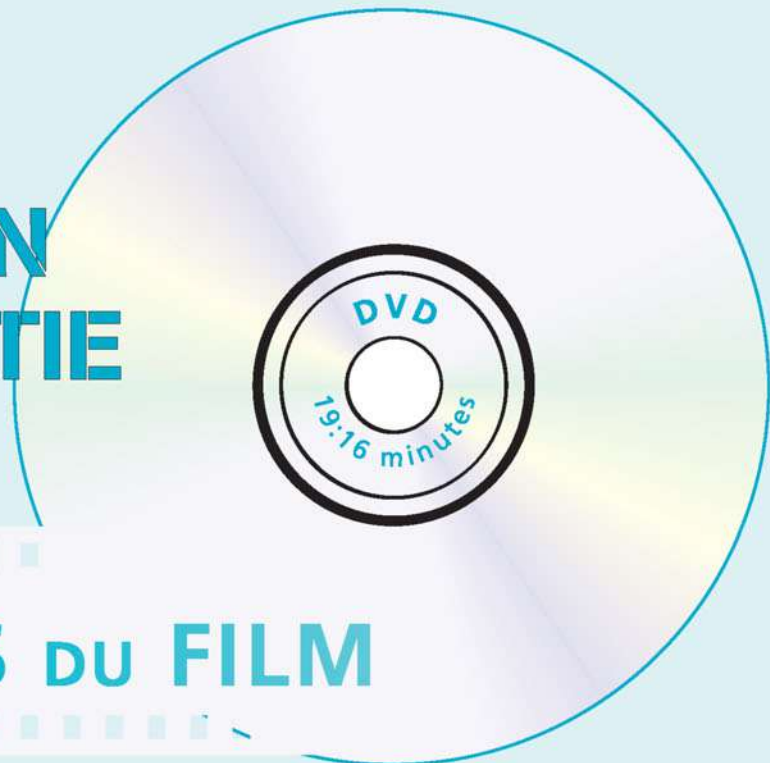Si le risque de récurrence après différents types de réparation prothétique a baissé de façon spectaculaire, par contre le risque de douleurs chroniques reste un point crucial pour tous les chirurgiens. Il n'y a pas de preuve cependant que la prothèse soit elle-même la cause de douleurs chroniques. En effet, dans un article publié, à propos de 234 malades présentant une névralgie post-opératoire, le terme "douleur prothétique" a été utilisé, seulement 1/3 des malades avait une réparation antérieure avec une prothèse, alors que 2/3 avait une réparation sans prothèse indiquant que l'implication de la prothèse n'a pas été reconnue sur ces données. Dans une autre étude de 315 malades présentant des douleurs chroniques post-opératoires, aucun malade n'avait eu une réparation avec prothèse. De plus, l'étude du groupe européen sur les cures de hernie et l'étude nationale danoise et hollandaise ont montré qu'utiliser une prothèse n'était pas un facteur de douleur chronique.

Dans le canal inguinal, les nerfs ilio-hypogastriques et ilio-inguinaux sont tous les deux intéressés par le fascia du muscle oblique interne et le nerf génital qui est recouvert par le fascia crémastérien profond. Quand la prothèse est placée devant le fascia transversalis, comme au cours d'un Lichtenstein, une douleur chronique liée à une fibrose périneurale peut être évitée en respectant le fascia qui intéresse les nerfs, en les déplaçant de leur situation naturelle, et en ne réséquant pas le crémaster. La prise des nerfs par les sutures et les agrafes, et la formation d'un névrome secondaire à la section accidentelle des nerfs, peut être évitée en identifiant bien les nerfs et en les protégeant pendant l'opération. Respecter ces règles réduit les douleurs post-opératoires sans doute à moins de 1%. Le placement de la prothèse dans l'espace prépéritonéal lors d'une cure ouverte ou laparoscopique, peut traumatiser les nerfs en avant et en arrière du fascia transversalis dans l'espace prépéritonéal. En avant du fascia transversalis, les nerfs risquent d'être piégés par les agrafes (Fig. 5). Le nerf ilio-hypogastrique est en danger tout le long de son trajet inguinal y compris dans son segment intramusculaire. Le nerf génital est peu en danger au niveau de l'anneau interne ; le nerf inguinal est en danger latéralement à l'anneau interne, derrière le fascia transversalis, dans l'espace prépéritonéal. De même le tronc principal du nerf génito-fémoral, la branche fémorale du nerf génito-fémoral, le segment prépéritonéal de la branche génitale du nerf génito-fémoral et les nerfs paradéférentiels (localisés dans la lamina propria du canal déférent) sont en danger en raison du risque de fibrose périneurale secondaire à la présence de la prothèse. Ceci est lié au fait que dans l'espace prépéritonéal, les nerfs susmentionnés ne sont pas recouverts par un fascia qui aurait pu les protéger du contact direct avec la prothèse. Le traitement chirurgical recommandé pour ces douleurs chroniques post-opératoires est une triple neurectomie (résection des nerfs ilio-inguinaux, ilio-hypogastriques et génitaux) y compris de la portion intramusculaire du nerf ilio-hypogastrique avec la ligature-section du bout proximal à l'intérieur de l'oblique interne et du bout sectionné pour éloigner les fibres des nerfs de la cicatrice opératoire. Dans trois séries de patients, (celle de notre équipe rapportant 310 malades avec une triple neurectomie en 1 temps, la série de Starling qui concerne 230 malades avec une triple neurectomie en 2 temps, et la série de Madura sur 100 malades, le taux de succès de l'opération est de 80% (J.M.) à 95% (P.A. et J.S.). Une triple neurectomie pour douleur chronique après hernioplastie prépéritonéale (ouverte et laparoscopique), n'a cependant pas le taux de succès d'une hernioplastie de 1ère intention. Ceci est lié à la proximité des nerfs de l'espace prépéritonéal comme le nerf génito-fémoral, la branche fémorale du nerf génito-fémoral, le segment prépéritonéal de la branche génitale du nerf génito-fémoral, et les nerfs déférentiels.



Parviz K. AMID

LICHTENSTEIN HERNIOPLASTIE



AVEC

DIAPORAMAS DU FILM

Réalisé par :

Pr. Parviz K. AMID M.D.

- CV:**
- Co-fondateur de l'Institut de "Lichtenstein Hernia"
 - Membre fondateur et ancien président de "American Hernia Society"
 - Membre de "Editorial board of Hernia Journal"
 - Nombreux Certificats d'Appréciation de "American College of Surgeons" pour les contributions aux avancées modernes dans la chirurgie de la hernie.
 - Membre d'Honneur de "The Royal College of Surgeons of England"

Recherche: a- Recherche animale de laboratoire sur la biocompatibilité physique des matières biologiques dans la chirurgie abdominale de la hernie et la prévention de la matière biologique liée à la fistule intestinale.
b- Etudes cliniques de laboratoires sur la diminution de la prothèse "in vivo".

Publications Scientifiques : Auteur d'environ 200 articles scientifiques et des chapitres dans le domaine de la chirurgie de la hernie; publié dans des revues de chirurgie Américaines, Anglaises, Italiennes, Espagnoles, Françaises, Allemandes, Japonaises, Croates, Tchèques, et Australiennes; et des ouvrages de chirurgie herniaire.

Présentations Scientifiques : Lectures et démonstrations en direct des techniques chirurgicales des réparations des hernies, et étant comme président et modérateur aux Etats-Unis, en Europe, au Canada, au Japon, en Chine, aux Philippines, dans le Moyen-Orient, en Amérique du Sud, en Amérique Latine et en Australie.

Pr. Parviz K. AMID M.D., F.A.C.S., F.R.C.S.
Professor of Clinical Surgery
David Geffen School of Medicine at UCLA
Director, Lichtenstein Hernia Institute at UCLA
Los Angeles, California, USA
pamid@onemain.com

LICHTENSTEIN HERNIOPLASTIE

INTRODUCTION DU FILM : La réparation herniaire par la méthode Lichtenstein "sans tension" a débuté sous forme de protocole d'un projet dirigé en 1985 et a évolué en qualité de méthode standard courante à la fin des années 80 en ayant pour but la volonté de diminuer les récurrences et les douleurs post-opératoires chroniques. Dans cette technique, au lieu de suturer des structures anatomiques qui ne sont pas en apposition, la région inguinale est entièrement renforcée par l'insertion d'une prothèse. La prothèse est placée entre le fascia transversalis et l'aponévrose du muscle oblique externe et s'étend bien au delà du triangle de Hesselbach. La procédure est exécutée de préférence sous anesthésie locale, pour toutes les cures de hernies inguinales réductibles de l'adulte.

PROTHESES UTILISEES : Une prothèse de 8 cm x16 cm est utilisée. Nous préférons une prothèse en polypropylène, parce que sa texture en surface est colonisée par les fibroblastes et sa structure monofilamentée n'entraîne pas d'infection. La prothèse est confectionnée selon une forme standard qui ressemble à l'empreinte d'un pied.

DEROULEMENT DE LA TECHNIQUE :

Incision et dissection: - Après anesthésie locale, une incision cutanée de 6 cm – Ouverture de l'aponévrose du grand oblique – Libération du cordon – Dissection du sac herniaire jusqu'au collet – Inversion du sac dans l'espace péritonéal sans ligature

Implantation de la prothèse: L'utilisation d'une plaque de polypropylène de 7 à 15 cm qui peut être allongée de 2 cm médialement vers le tubercule pubien (PT), 4 à 5 cm au-dessus du plancher inguinal et 6 à 7 cm latéralement vers l'anneau interne. Le coin médial de la prothèse est fixé à l'insertion de la gaine antérieure du grand droit, vers l'os pubien tout en évitant son périoste. Le bord le plus inférieur de la prothèse est fixé au ligament inguinal vers le haut de l'anneau interne. La partie latérale de la prothèse est ensuite fendue vers le 2/3 au-dessus et 1/3 au-dessous vers le bord médial de l'anneau interne et le cordon est placé entre les deux extrémités de la prothèse. Le bord supérieur de la prothèse est fixé à l'aponévrose oblique interne en évitant le muscle oblique interne pour les raisons que nous avons citées plus haut. L'implantation de la prothèse est complétée en suturant le bord inférieur de l'extrémité supérieure et le bord inférieure de l'extrémité inférieure au ligament inguinal.

REMARQUES DE L'AUTEUR :

- Dans le cas de hernies directes, si le collet est étroit, le sac peut être inversé en utilisant une bourse.
- Pour une hernie scrotale volumineuse, le sac herniaire doit être sectionné au milieu du canal, laissant ainsi le bout distal en place. Ceci est pour minimiser le risque d'orchite ischémique post opératoire.
- Si le nerf ilio-hypogastrique a un trajet anormal contre le bord supérieur de la prothèse, une fente dans la prothèse protégera le nerf sur le fascia transversalis. Si le collet est trop large, il faudra l'inverser par une suture imbriquée en utilisant le fascia transversalis.

CONCLUSION : Vingt ans après le début de la technique en 1984, de nombreuses séries et des études randomisées indiquent que les résultats de l'opération sont excellents et moins dépendants de l'expérience du chirurgien que pour les opérations sans prothèse ou effectuées par voie laparoscopique, en raison de la simplicité de l'opération et d'une courbe d'apprentissage rapide. La technique peut être appliquée à toutes les hernies de l'aine, les hernies inguinales indirectes et directes, les hernies récurrences et les hernies fémorales.

REPARATION DE LA HERNIE INDIRECTE (côté droit)

INCISION ET DISSECTION




FIGURE 1- Flèche: Direction de la tête. Points : Tubercule pubien. Lignes : Direction des incisions à droite et à gauche.

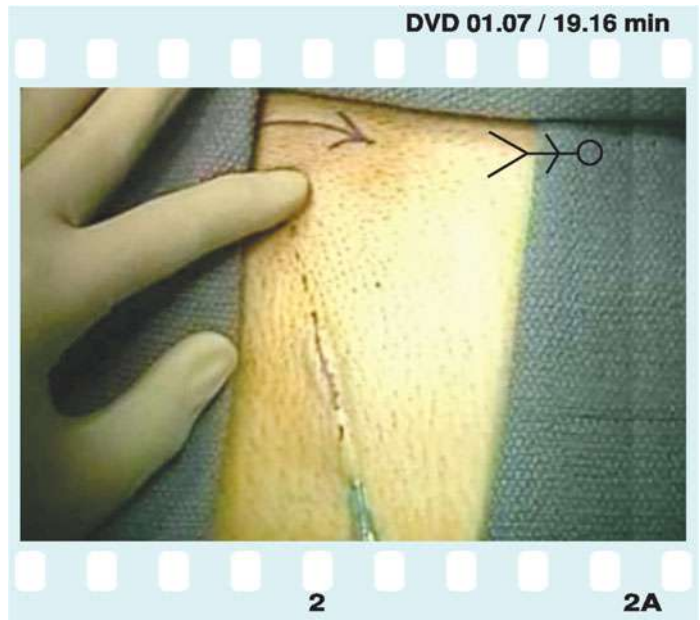


FIGURE 2- L'anesthésie locale commence par une infiltration cutanée, elle est faite en quatre étapes (Voir le chapitre de Technique d'Anesthésie).

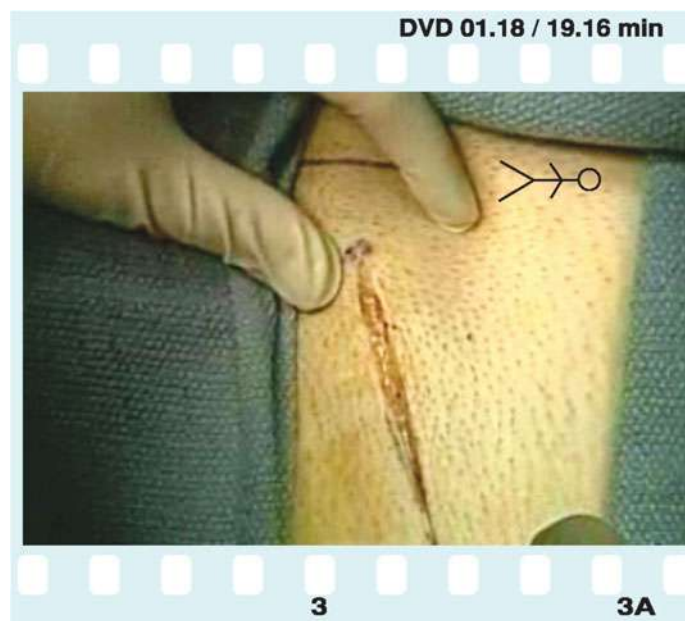


FIGURE 3- L'incision de 6 cm commence au pubis et se fait sur la ligne indiquée.

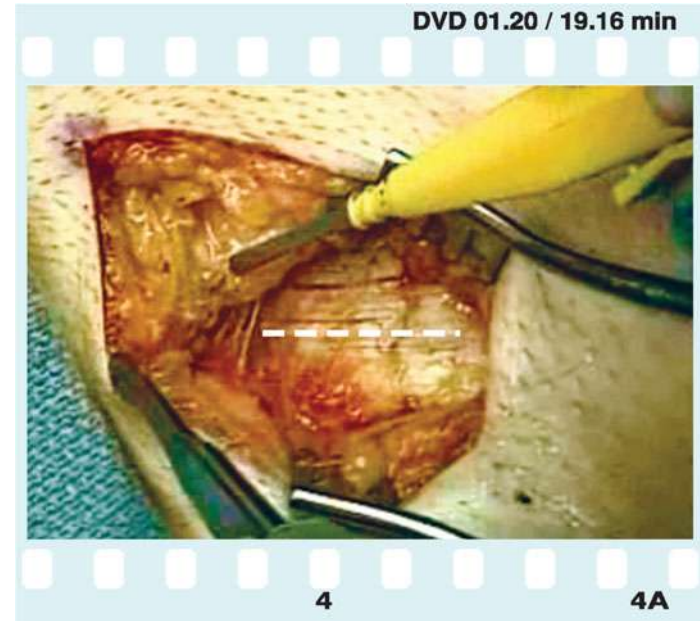


FIGURE 4- Les tissus sous-cutanés sont disséqués au bistouri électrique. L'aponévrose du grand oblique est ouverte parallèlement à ses fibres (Ligne Blanche pointée).

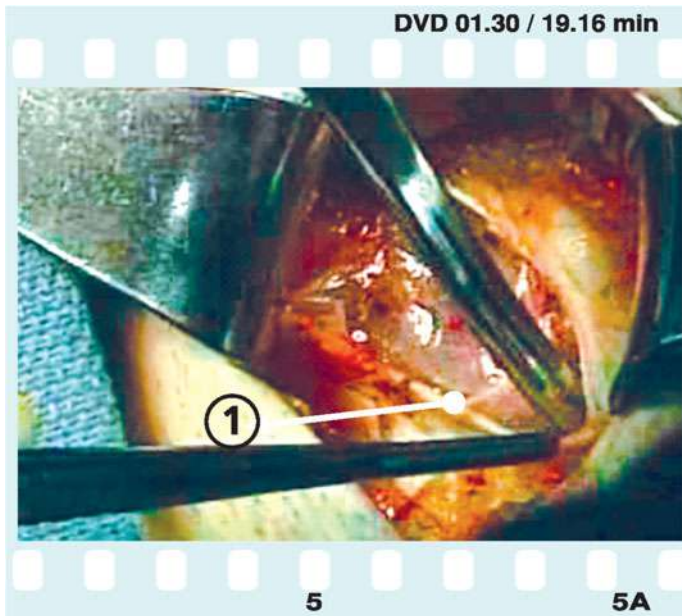


FIGURE 5- Le feuillet inférieur de l'aponévrose du grand oblique (1) est séparé du cordon avec un petit tampon monté.

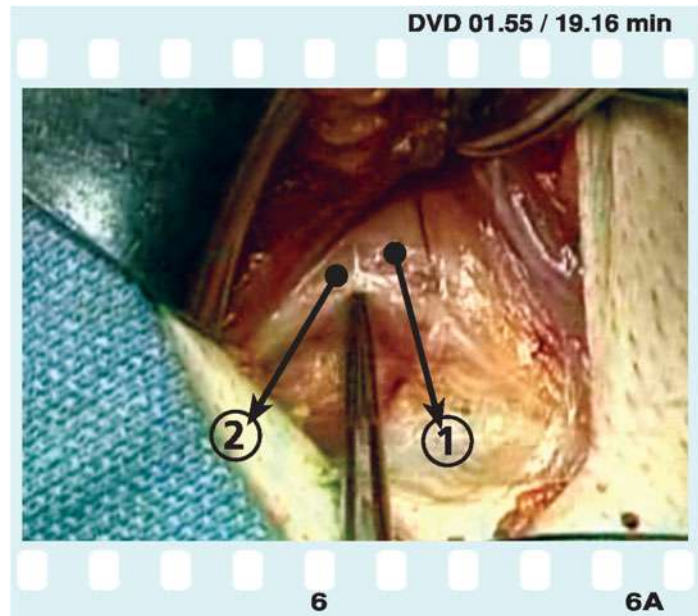


FIGURE 6- Le cordon spermatique est libéré du plancher, sous vision directe, alors que la veine spermatique (1) (ligne bleue) est visualisée facilement et le nerf génital (2) qui est toujours dans la juxtaposition des vaisseaux spermatiques, est conservé.

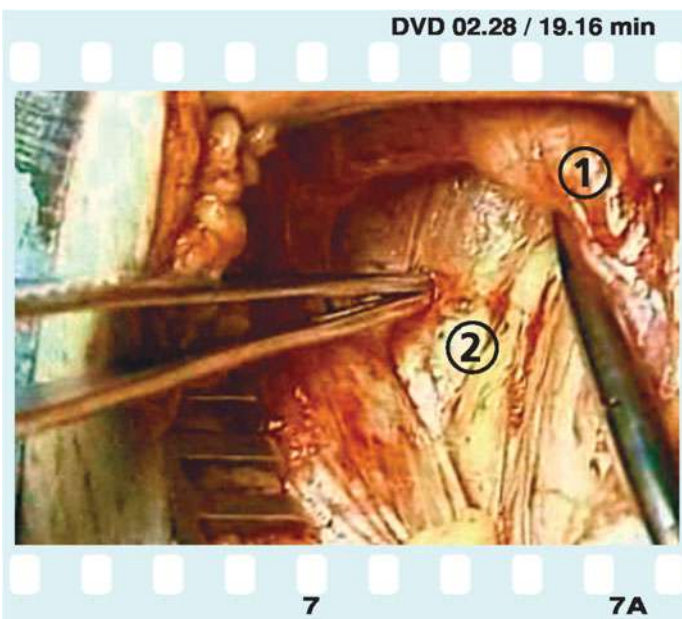


FIGURE 7- Le plan anatomique avasculaire entre le cordon (1) et l'épine du pubis (2) est ouvert sans blessure vasculaire.

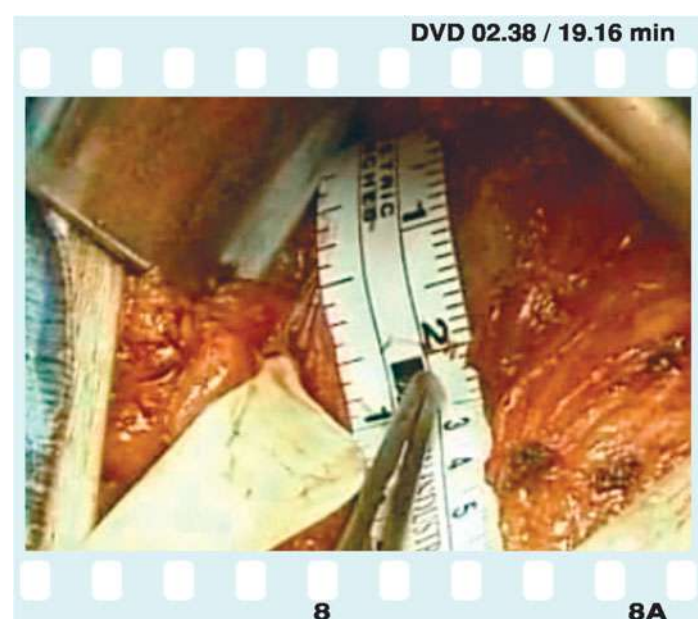

FIGURE 8- La dissection est allongée de 2 cm vers la partie médiale de l'épine du pubis (au bout de la pince).

REMARQUE DE L'AUTEUR

La séparation élevée de ces couches a un double avantage, car elle visualise le nerf iliohypogastrique et l'aponévrose de l'oblique interne et crée l'espace pour insérer une feuille de maille suffisamment large pour recouvrir l'oblique interne bien au-dessus de la marge supérieure du plancher inguinal.

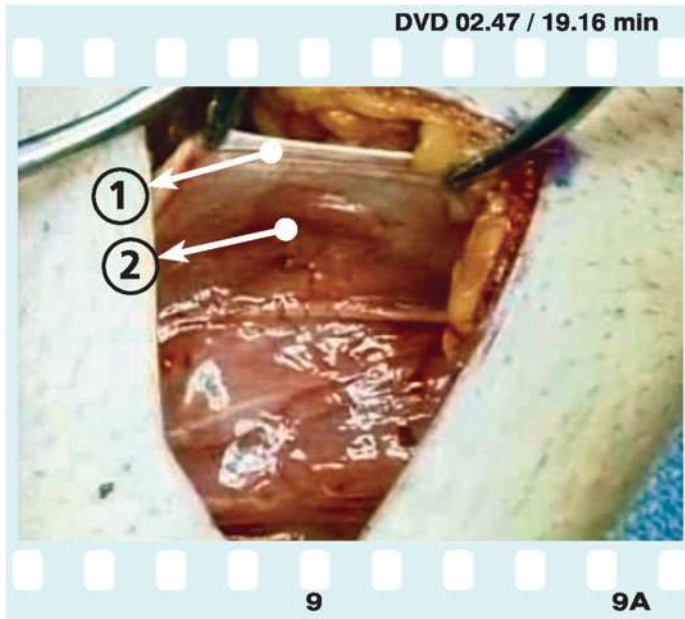


FIGURE 9- L'aponévrose du grand oblique (1) est séparée largement du petit oblique (2); cela permet de mettre une prothèse suffisamment grande. Ce clivage est avasculaire, la dissection est atraumatique et rapide. Le nerf ilio-hypogastrique doit être visible et protégé ainsi que le nerf ilio-inguinal.

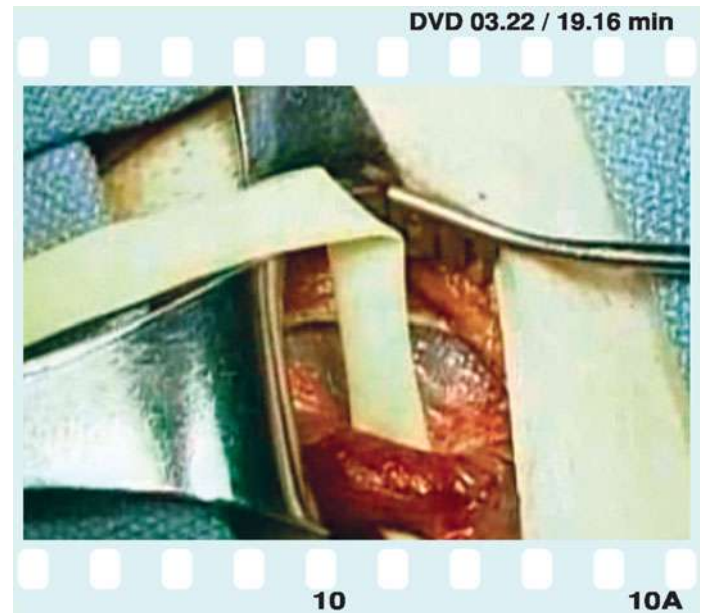


FIGURE 10- Le cordon avec les nerfs ilio-inguinal et génital est soulevé avec un drain de Penrose.

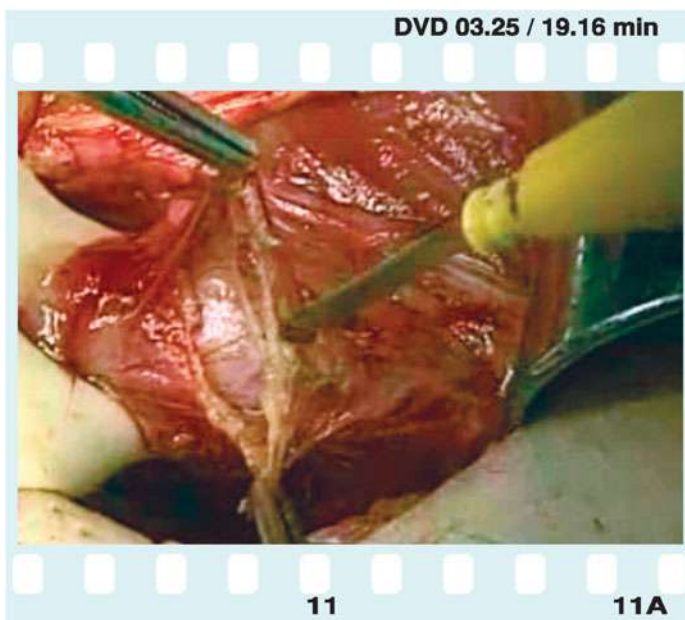


FIGURE 11- La gaine crémastérienne est incisée pour explorer le compartiment profond et le sac herniaire indirect.

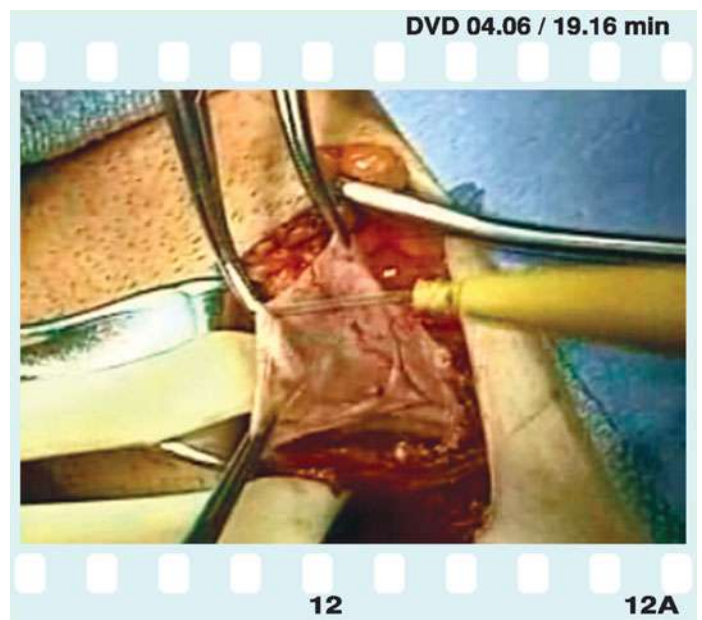


FIGURE 12- Le sac herniaire indirect est disséqué du cordon au bistouri électrique en faisant attention à ne pas blesser les vaisseaux.

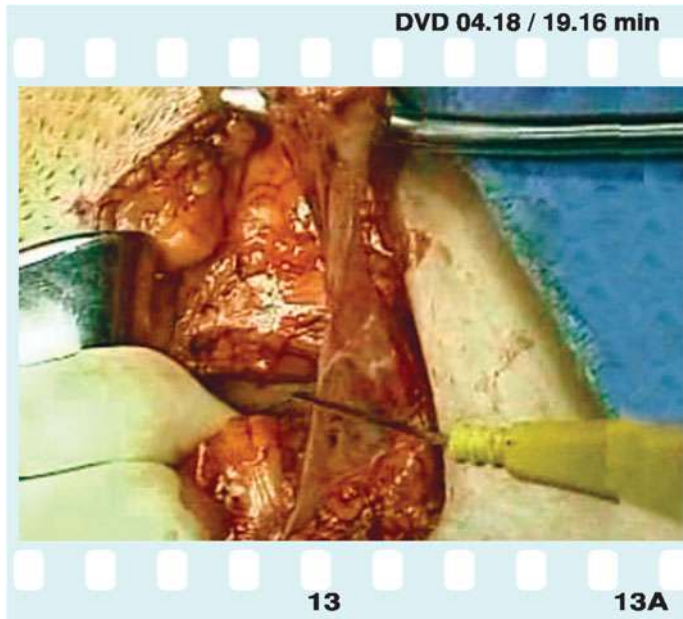
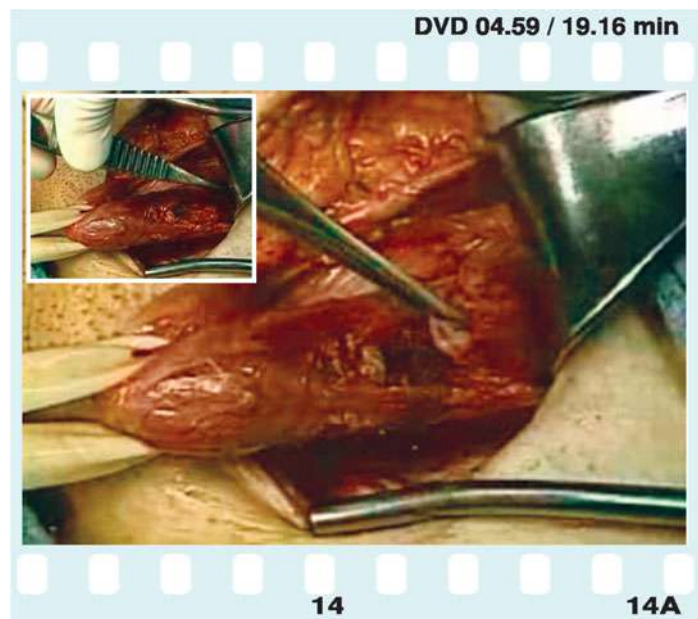


FIGURE 13- La dissection la plus proche possible du sac est poursuivie jusqu'au collet du sac.



FIGURES 14-15-Le sac disséqué est inversé dans l'espace péritonéal sans ligature.

REMARQUE DE L'AUTEUR

En raison de la pression mécanique et des risques ischémiques, la ligature du sac péritonéal qui est très innervé est une cause majeure de douleur post-opératoire. D'autre part, il a été démontré que la non-ligature du sac herniaire indirect n'augmente pas le risque de récurrence.

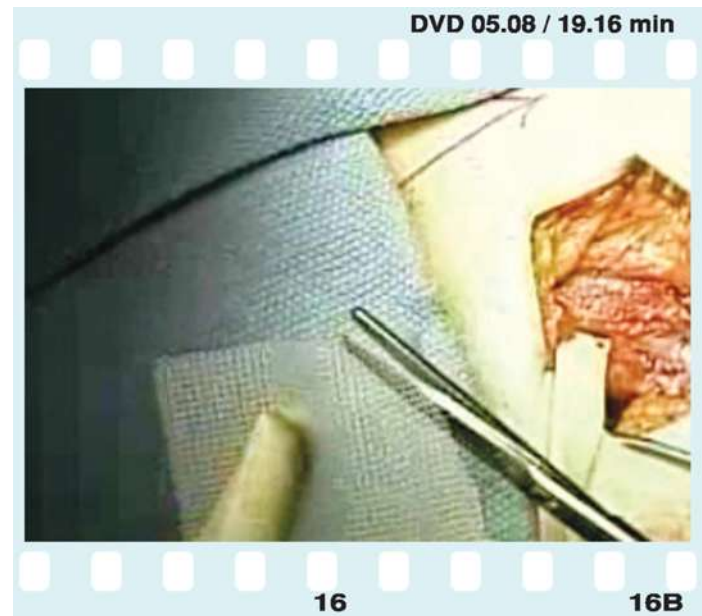

REMARQUE DE L'AUTEUR

Pour minimiser le risque d'orchite ischémique post-opératoire, les sacs herniaires scrotaux volumineux sont sectionnés au milieu du canal, laissant ainsi la section distale en place. Cependant, la paroi antérieure du sac distal est incisée pour éviter la formation d'une hydrocèle post-opératoire.

REMARQUE DE L'AUTEUR

En cas de grandes hernies directes, les sacs directs sont inversés avec une suture résorbable, une exploration complète de l'aîne est nécessaire pour éliminer la coexistence de hernie intersticielle, fémorale ou de Spiegel. L'anneau fémoral est par habitude évalué par une petite ouverture de Bogros dans le plancher de canal.

CONFECTION DE LA PROTHESE



FIGURES 16 A-B-C- Une prothèse en polypropylène de 8 cm x 16 cm est taillée selon l'anatomie du patient. Le côté interne est arrondi aux angles dans sa forme standard ce qui donne la forme de l'empreinte d'un pied.

REMARQUE DE L'AUTEUR

Ceci est une étape cruciale dans la réparation, parce que si l'os n'est pas bien recouvert par la prothèse, il y a un risque de récurrence.

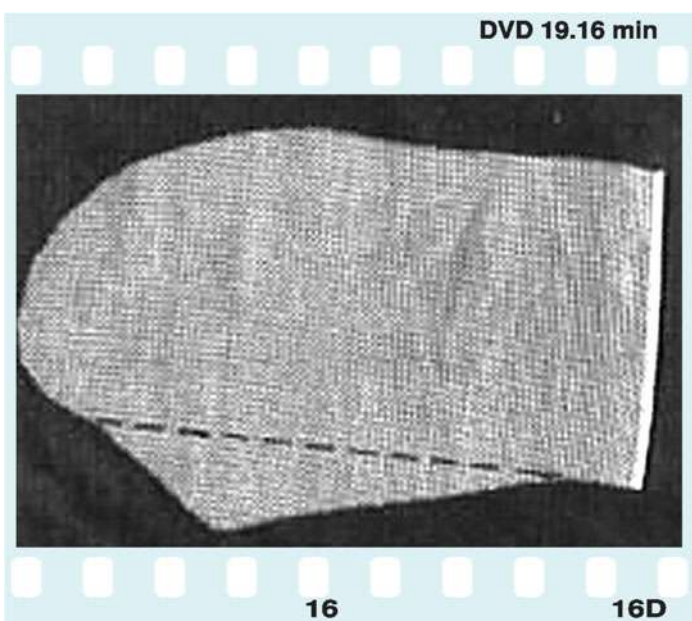
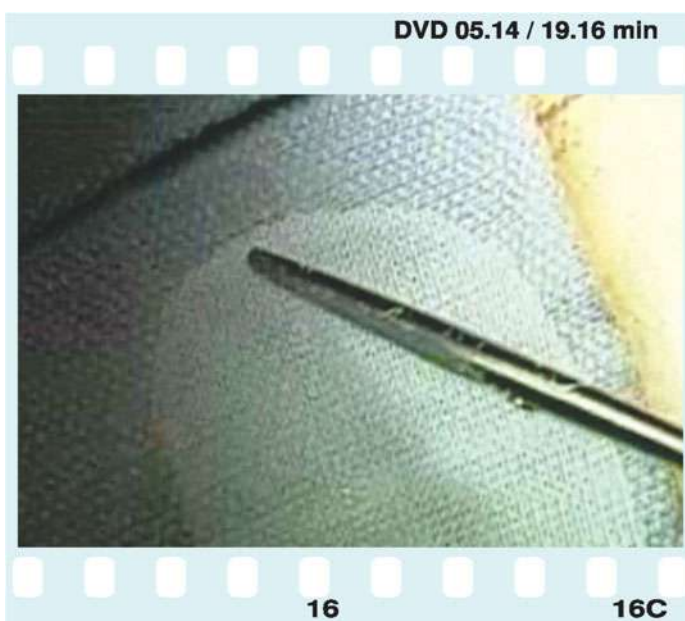
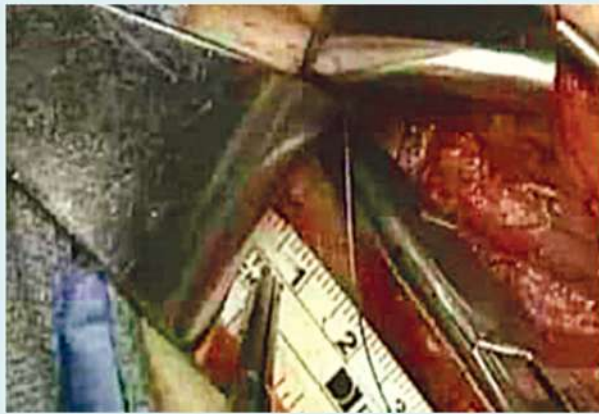

FIGURE 16 D- S'il y a une hernie crurale associée, la prothèse peut être confectionnée pour avoir une extension triangulaire de son bord inférieur.

ETALEMENT ET FIXATION DE LA PROTHESE

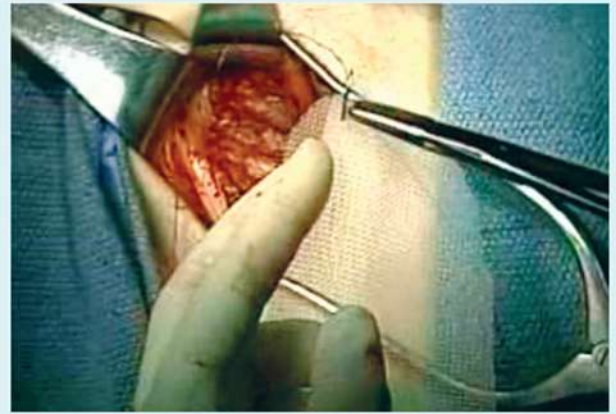
DVD 05.17 / 19.16 min



17

17A

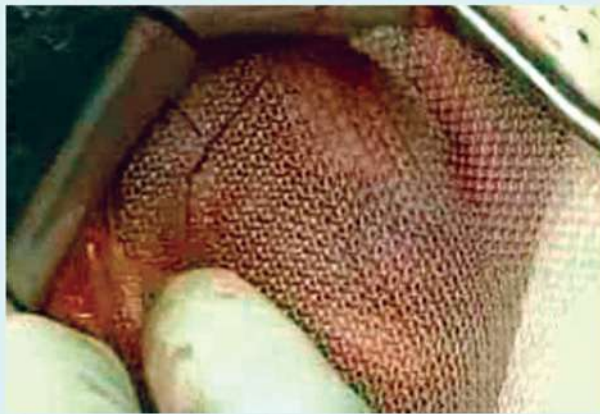DVD 05.28 / 19.16 min



17

17B

DVD 05.45 / 19.16 min



17

17C

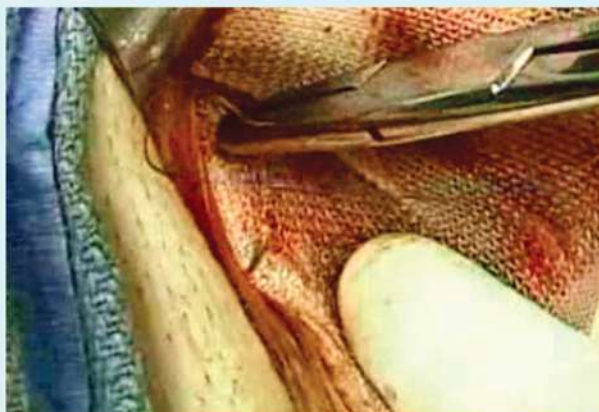FIGURES 17 A-B-C- L'aiguille est passée dans la gaine du muscle grand droit, approximativement 2 cm en dedans de l'épine du pubis (A), puis dans l'extrémité arrondie de la prothèse (B). Ainsi la prothèse est fixée aux tissus fibreux du pubis par ce point de suture (C).

REMARQUE DE L'AUTEUR

Ceci est une étape cruciale dans la réparation, parce que si l'os n'est pas bien recouvert par la prothèse, il y a un risque de récurrence. Le périoste de l'os est évité.

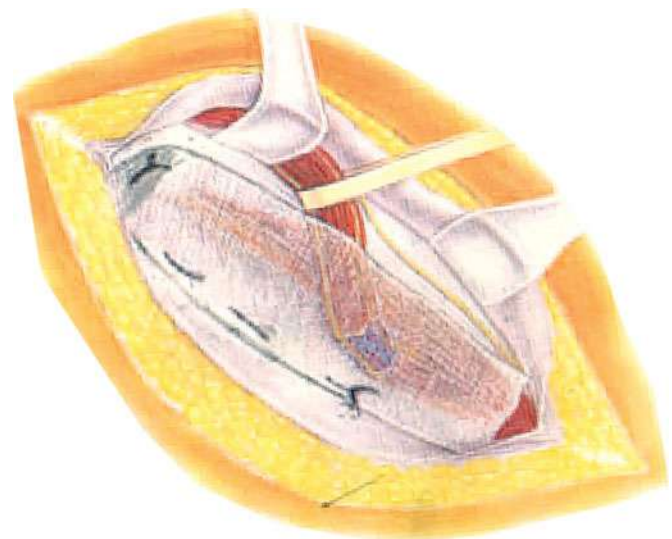
FIGURES 18 A-B- La même suture de monofil non-résorbable est poursuivie en surjet avec 3 ou 4 passages maximum, en fixant le bord inférieur de la plaque à l'arcade crurale (A,B). Le surjet est arrêté juste au niveau de l'orifice profond.

DVD 05.50 / 19.16 min



18

18A



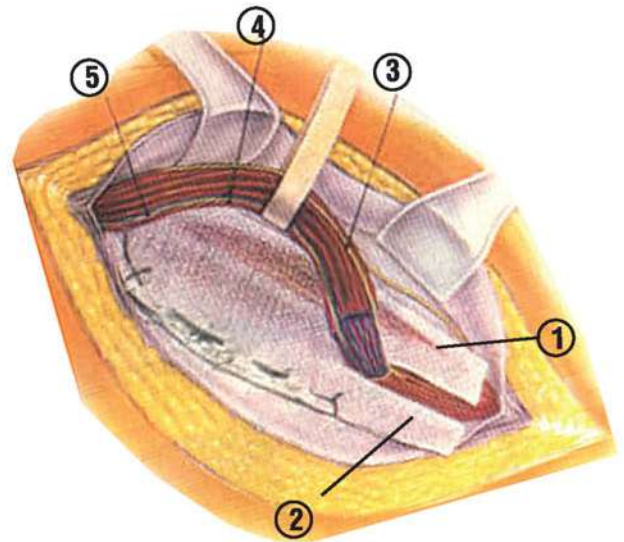
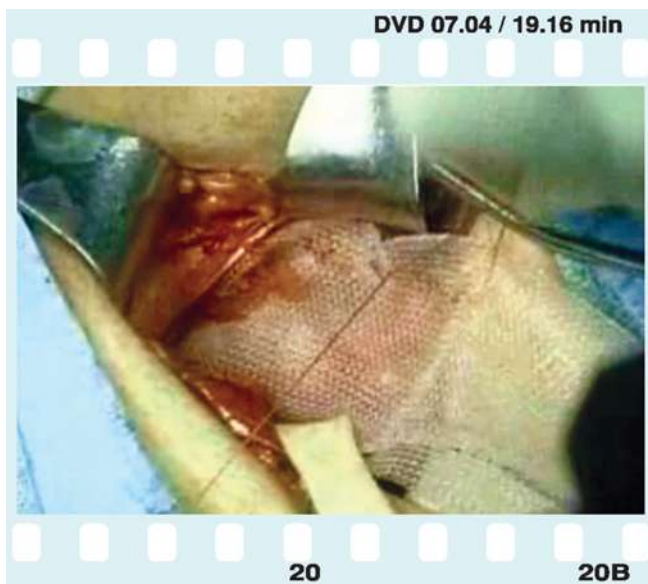
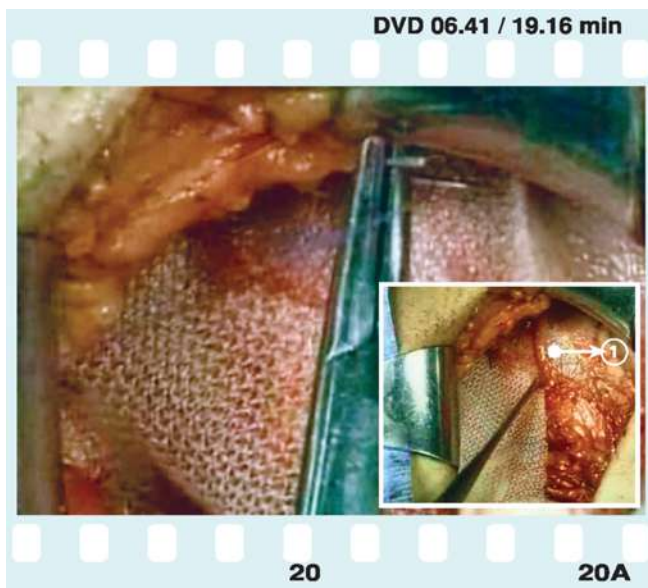
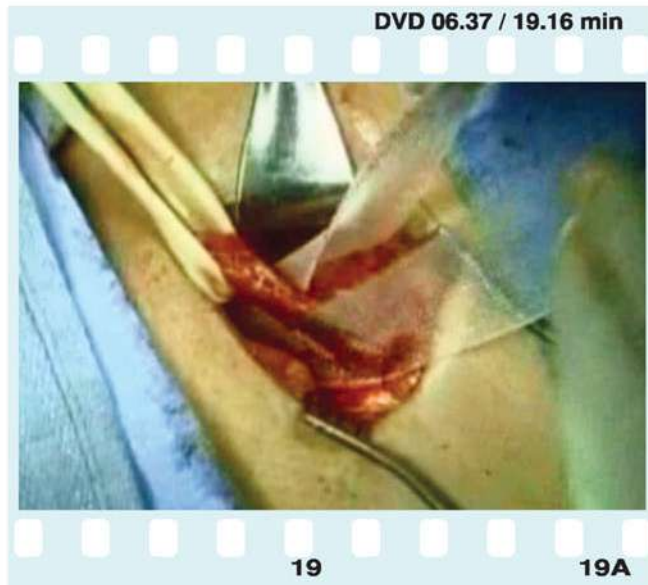
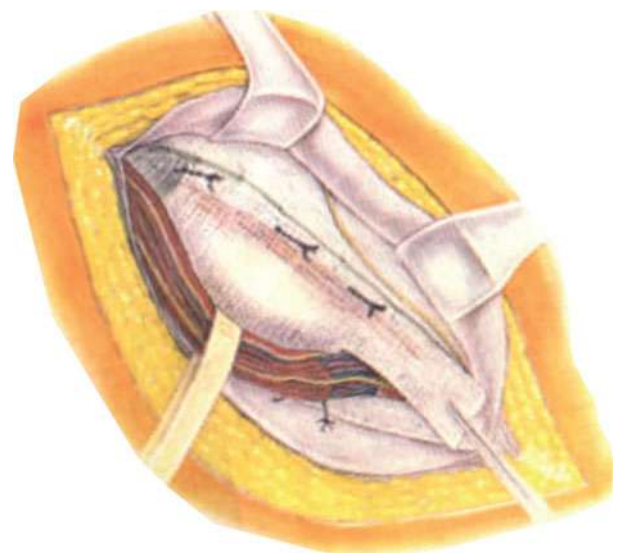
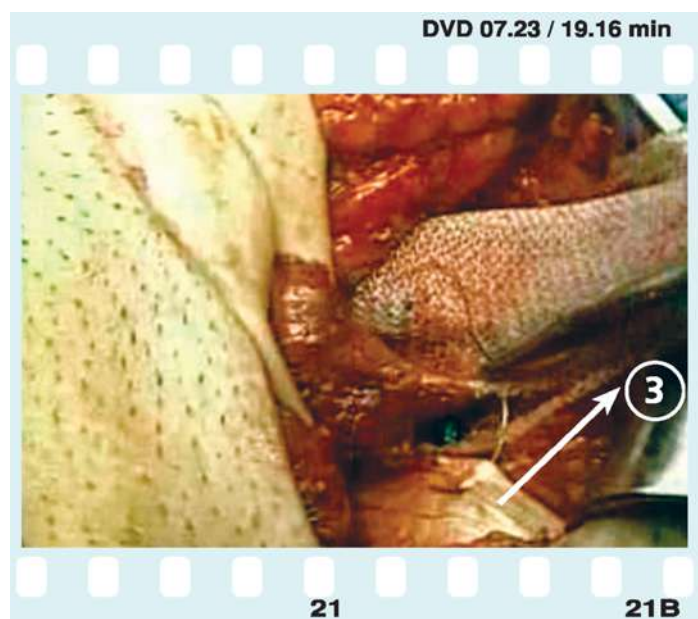
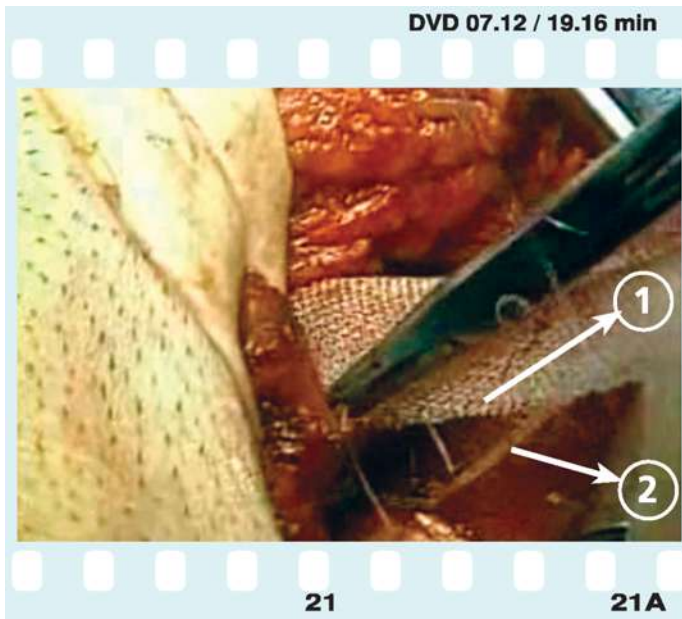


FIGURE 19 Une fente est faite au bord latéral de la prothèse qui crée deux bretelles de tailles inégales ; une large au-dessus (1) et une autre plus étroite au-dessous (2). La fente s'arrête au niveau du bord interne de l'orifice profond. La bretelle supérieure est passée vers la tête du malade au-dessous du cordon pour que celui-ci soit disposé entre les deux bretelles de la prothèse.

FIGURES 20 A-B Avec le cordon rétracté vers le bas, le feuillet supérieur de la prothèse rétracté vers le bord supérieur de l'aponévrose du grand oblique est suturé avec deux sutures résorbables interrompues. Un point sur la gaine du grand droit (A). Le reste de la prothèse est étalé sur le petit oblique et fixé avec un deuxième point séparé, en prenant soin de ne pas léser le nerf (1) ilio-hypogastrique (B-C).





FIGURES 21 A-B- Les deux bretelles sont alors entrecroisées (A), et suturées ensemble pour former un nouvel anneau inguinal avec une technique très précise : l'aiguille charge successivement le bord inférieur de la bretelle supérieure (1), puis le bord inférieur de la bretelle inférieure (2) et enfin l'arcade (3) crurale (B).

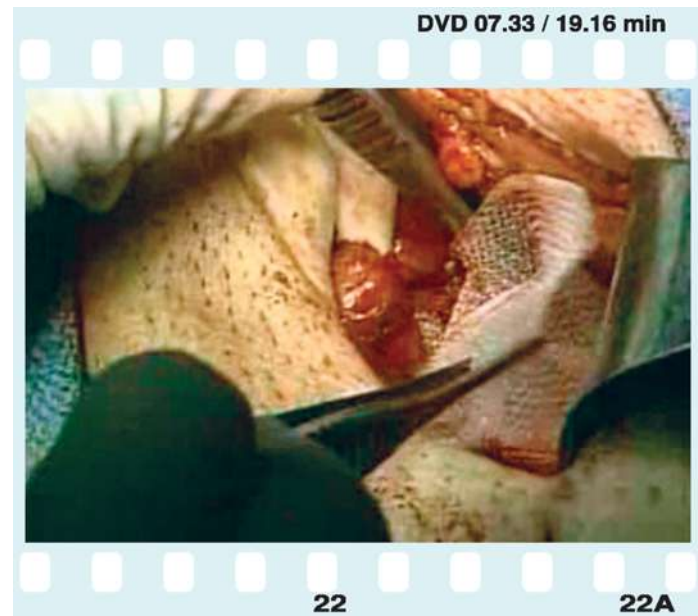
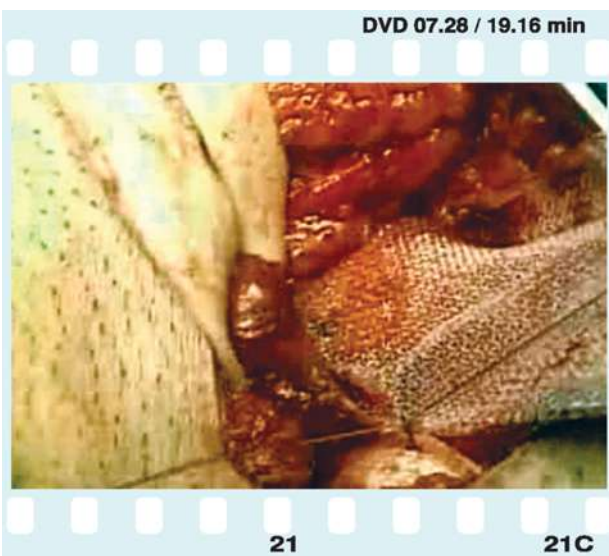

FIGURE 22 A- Les extrémités de ces deux bretelles sont recoupées à peu près 6 cm au-delà de l'anneau inguinal (A) et enfouies sous l'aponévrose du grand oblique (B). Lorsque la prothèse est fixée sans traction, elle bombe légèrement lors des efforts de poussée et de toux.

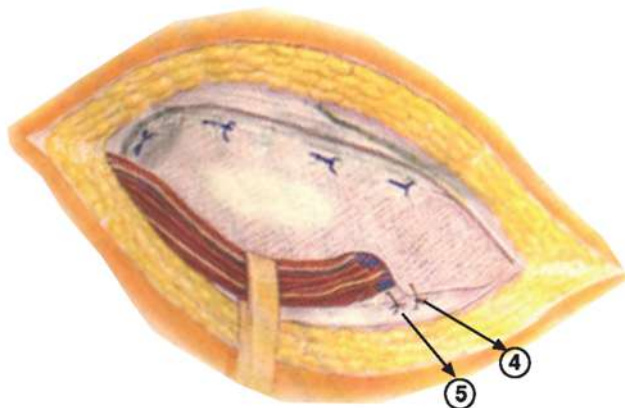


FIGURE 21 C- Le noeud (4) est fait entre ces 3 éléments ; il est situé juste à côté du point d'arrêt (5) du surjet précédent.

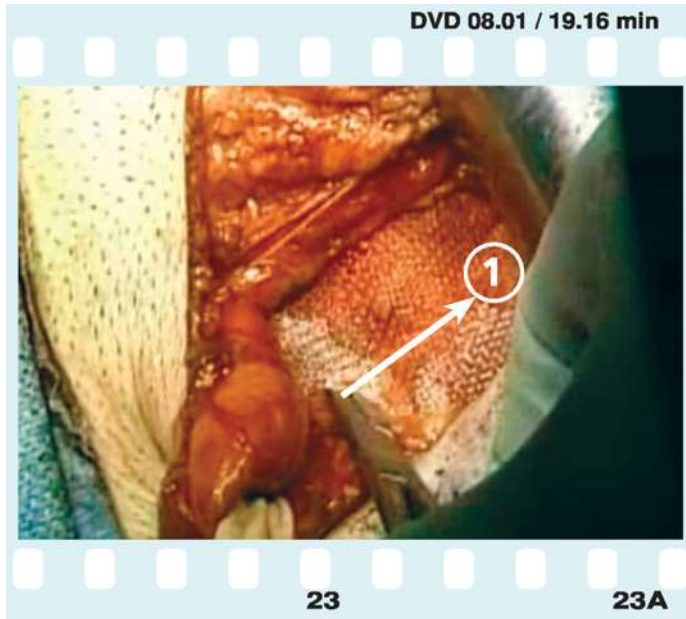


FIGURE 23- La largeur de l'anneau reconstitué (1) est testée avec une pince et corrigée si nécessaire.

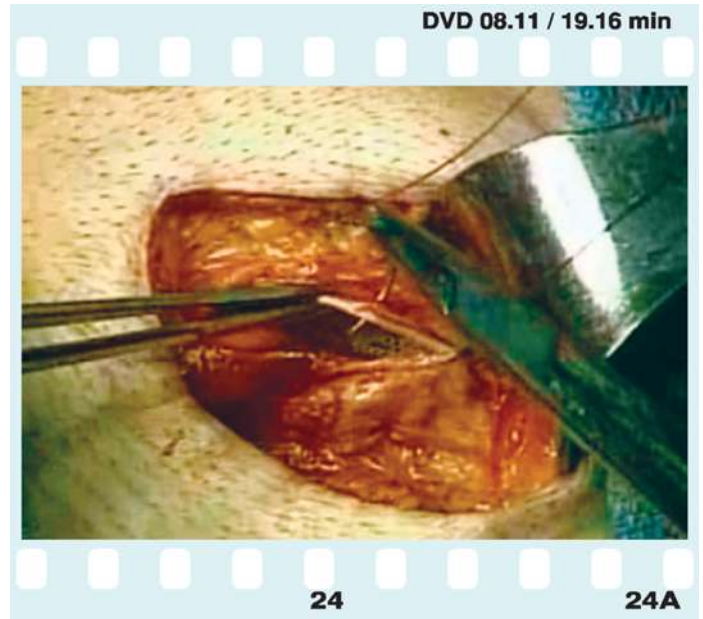
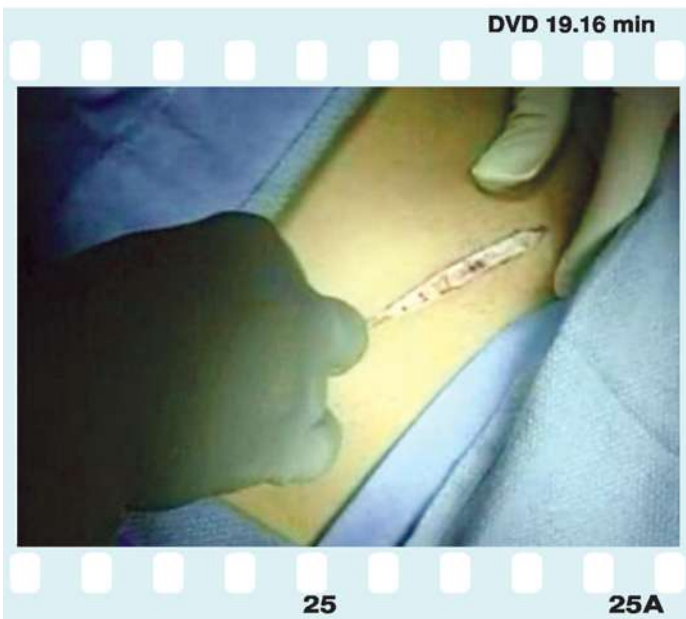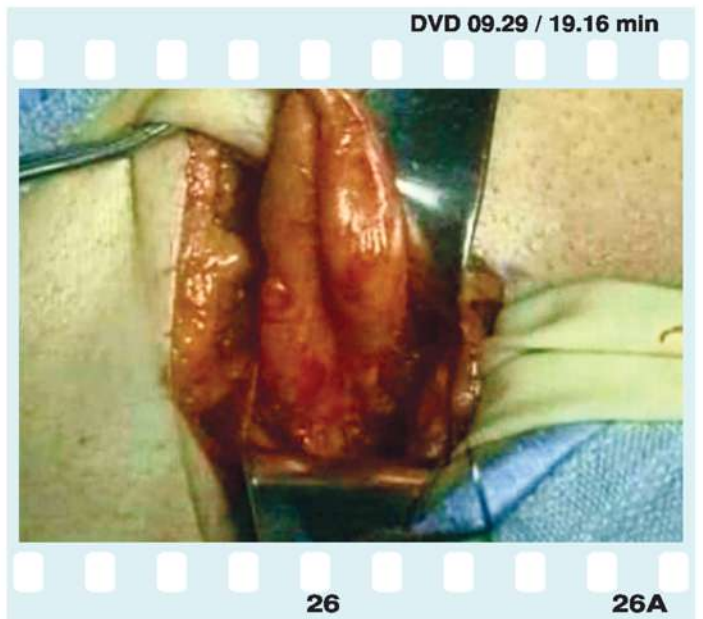


FIGURE 24- L'aponévrose du grand oblique est suturée par-dessus la prothèse et le cordon.

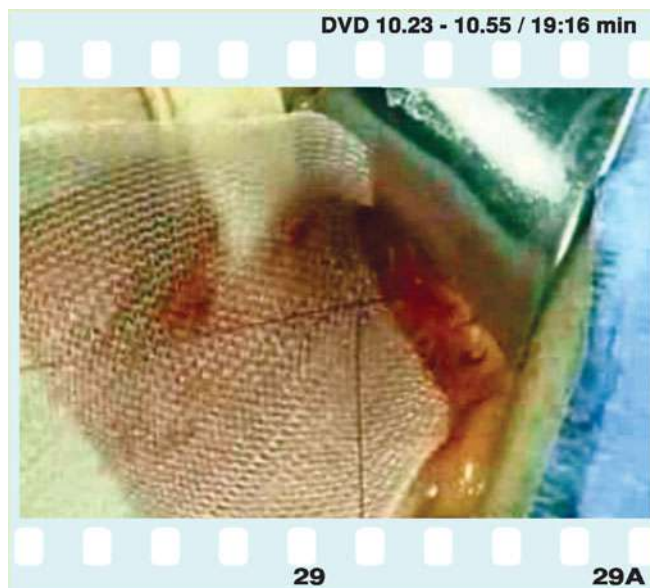
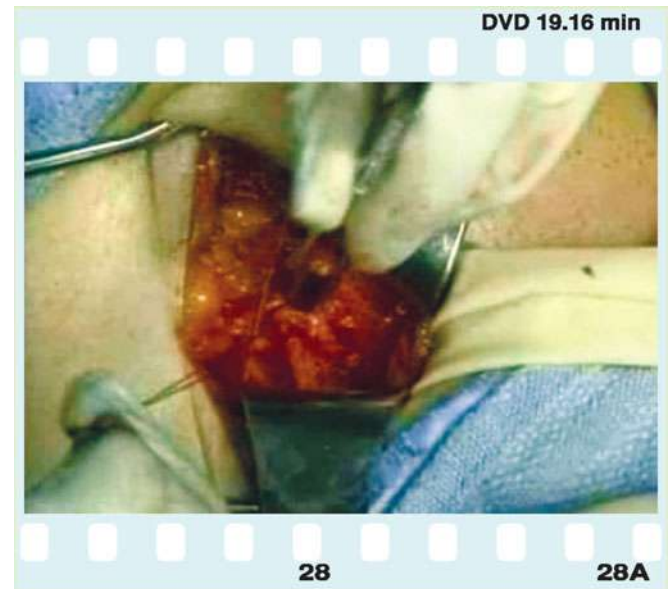
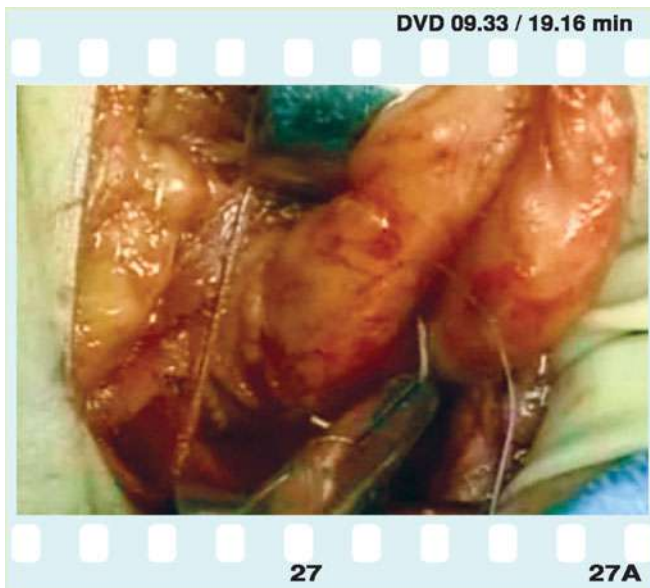REPARATION D'UNE HERNIE DIRECTE (côté gauche)



FIGURES 25- Incision cutanée pour réparer la hernie directe, du côté gauche, chez le même patient.



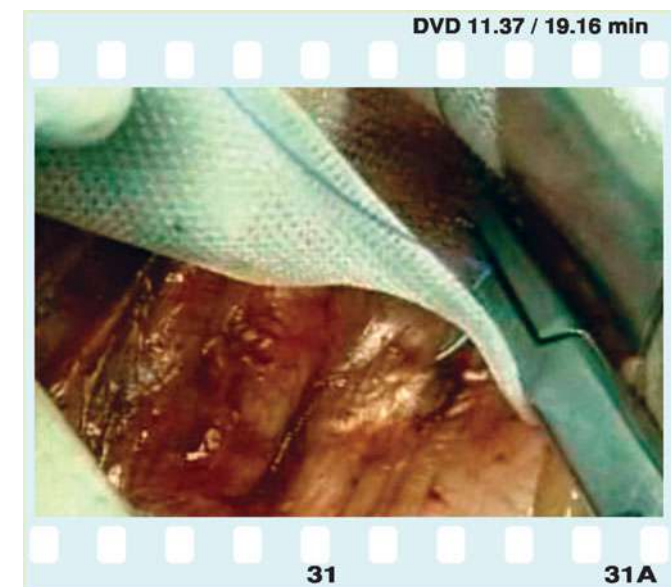
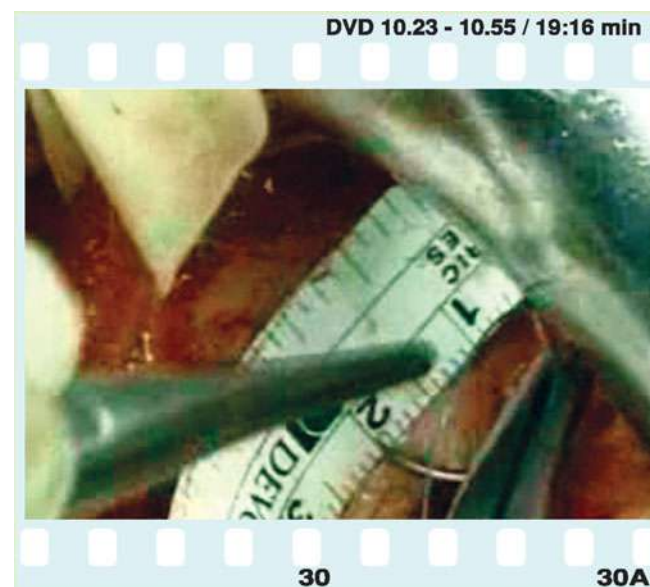FIGURES 26- Le sac de la hernie directe est disséqué du cordon



FIGURES 27-28- Les sutures résorbables tout autour sont effectuées et le sac est inversé.

FIGURE 29-30-31- Placement de la première suture depuis la prothèse jusque sur la gaine du grand droit, 2 cm au delà de l'épine du pubis (A), puis le bord médial de la prothèse est fixé à la gaine du grand droit (B).

La prothèse est placée au-dessus du nerf ilio-hypogastrique et de l'aponévrose du petit oblique puis elle est fixée. La fixation du bord inférieur de la prothèse à l'arcade crurale est faite avec des sutures en surjet avec de larges passages. L'aponévrose du grand oblique est suturée devant la prothèse et le cordon. Enfin sutures sous-cutanées et points sur la peau.

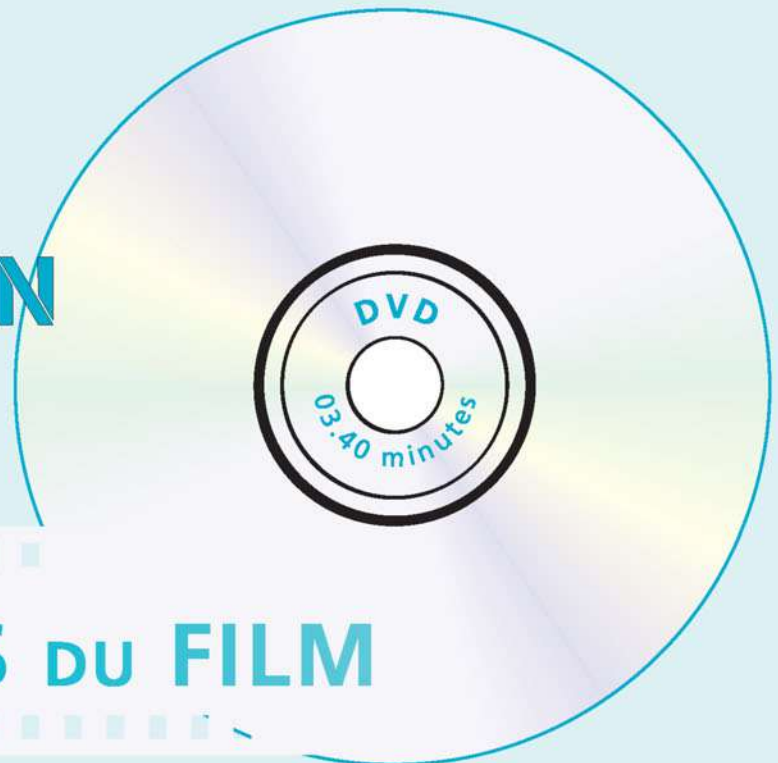

Philippe CHASTAN



LICHTENSTEIN

AVEC TISSUCOL®



AVEC

DIAPORAMAS DU FILM

Réalisé par:

Dr. Philippe CHASTAN

CV: Ancien Interne des Hôpitaux de Bordeaux
Ancien Chef de Clinique-Assistant des Hôpitaux
Ancien Assistant d'Anatomie à la Faculté
Chirurgien libéral depuis 1980
Membre de:
European Hernia Society
Association Française de Chirurgie

Il a réalisé plus de 6500 cures de hernies inguinales par voie ouverte sans tension.
Chirurgien du Centre Herniaire d'Aquitaine.

Dr. Philippe CHASTAN
Clinique Des Quatre Pavillons
Rue Edouard Herriot
33310 Lormont - FRANCE
chastan@wanadoo.fr

CURE DE HERNIE SANS-TENSION AVEC TISSUCOL®

INTRODUCTION DU FILM : Les études expérimentales ont rendu possible le développement d'une colle de fibrine reposant sur le principe de la coagulation naturelle.

Tissucol® reconstitué se présente sous forme d'une double seringue. L'une contient du fibrinogène dissout dans une solution d'aprotinine et l'autre de la thrombine dissoute dans une solution de chlorure de calcium.

La coagulation commence quelques secondes après l'application sur les tissus et produit un caillot de tissu hémostatique solide, adhésif et élastique.

PROTHESES UTILISEES : Parietex easegrip®, composée de polyester multifilament, prédécoupée de 12X8 cm.

FIXATION : Collée avec Tissucol®.

DEROULEMENT DE LA TECHNIQUE : Anesthésie locale le plus souvent.

Incision de 5 à 7 cm. Ouverture de l'aponévrose du Grand oblique et libération du ligament inguinal. Création d'un large espace entre aponévrose du Grand droit et du grand oblique à la partie interne et supérieure.

Traitement du sac herniaire par simple refoulement sous-péritoneal, qu'il soit direct ou oblique externe. Section du Crémaster et dissection du cordon. Les nerfs sont repérés et conservés. La prothèse est fixée par un point résorbable sur le pubis, puis le flap est ouvert et refermé après avoir fait le tour du cordon, grâce à ses micro-grips. Elle se place facilement dans l'espace inguinal superficiel par son prédécoupage. La colle de fibrine est alors appliquée. Fermeture de l'aponévrose et de la peau au fil résorbable.

REMARQUES DE L'AUTEUR : Commencer par la dissection et la création de l'espace inguinal superficiel facilite la découverte du cordon et des nerfs .

CONCLUSION : Cette méthode d'application permet de dessécher le site opératoire et d'encoller toute la surface de la prothèse à l'aide d'une couche fine et homogène. Le blanchiment de la colle de fibrine démontre sa bonne polymérisation sur le site. Dans la cure de Hernie Tissucol® combine ainsi son effet de collage en diminuant le nombre de points. Son pouvoir hémostatique prévient l'apparition d'un hématome et son action sur la cicatrisation favorise l'intégration de la prothèse sur toute la surface. Il s'agit d'une nouvelle méthode de fixation de prothèse, dans la cure de hernie sans tension.

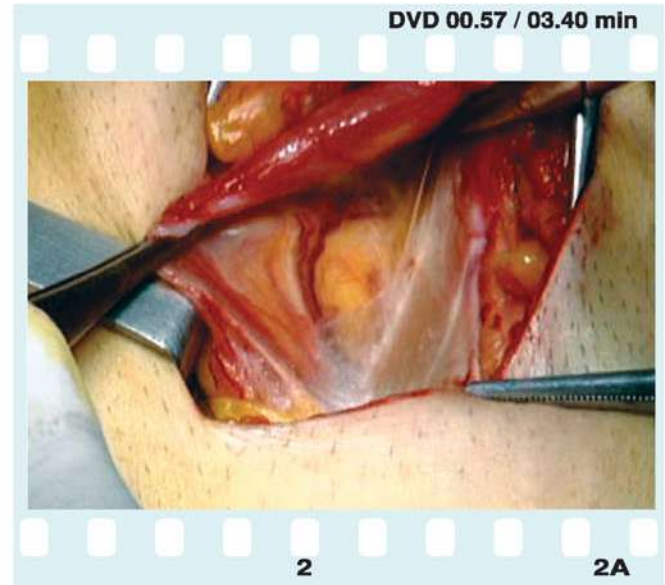
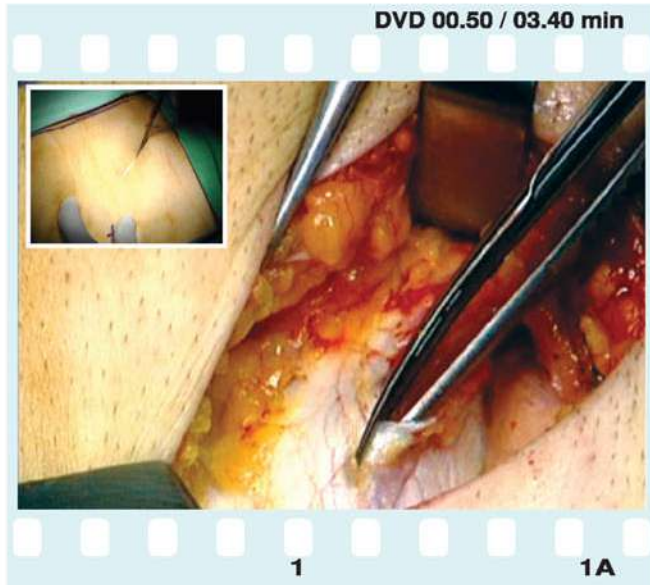


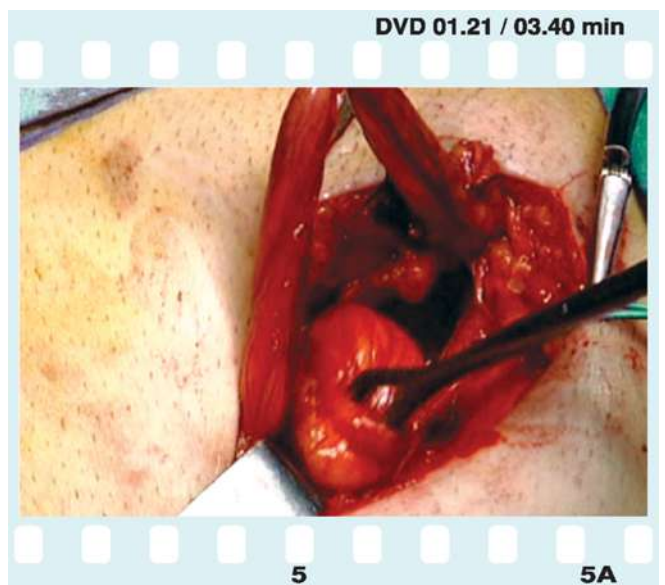
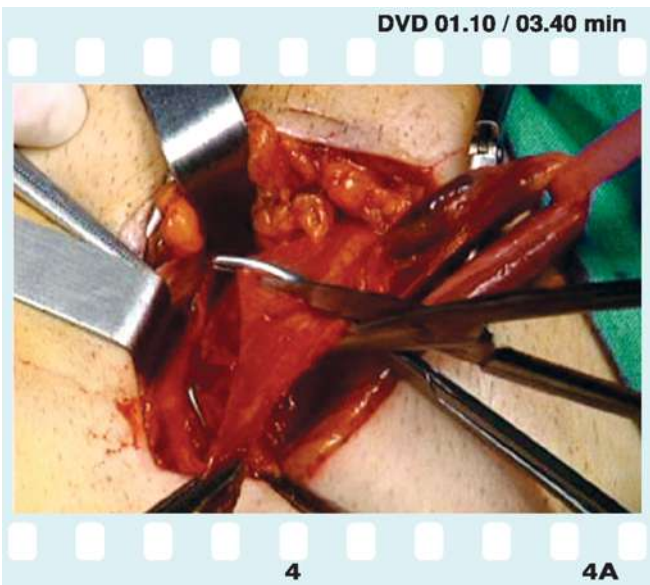
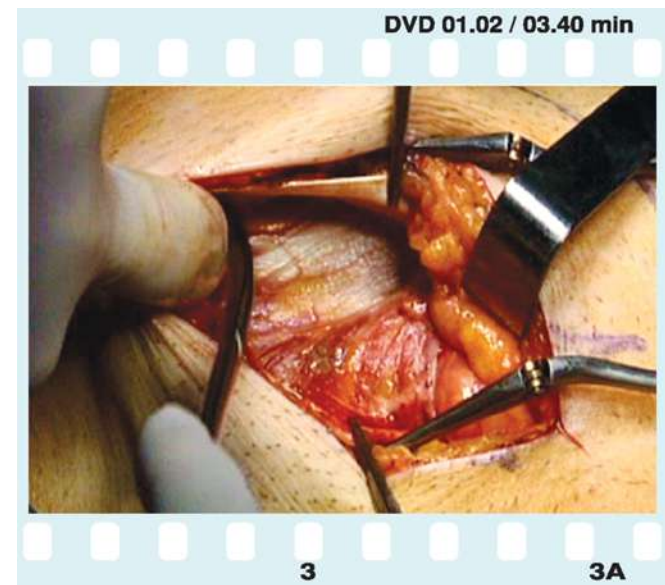
FIGURE 1- Incision iliaque de 5 à 7 cm. Ouverture du grand oblique.

FIGURE 2- Puis dissection de l'arcade crurale.

FIGURE 3- Dissection entre l'aponévrose du grande oblique et du grand droit.

FIGURE 4- Section du crémaster et squelettisation.

FIGURE 5- Section du crémaster et squelettisation.



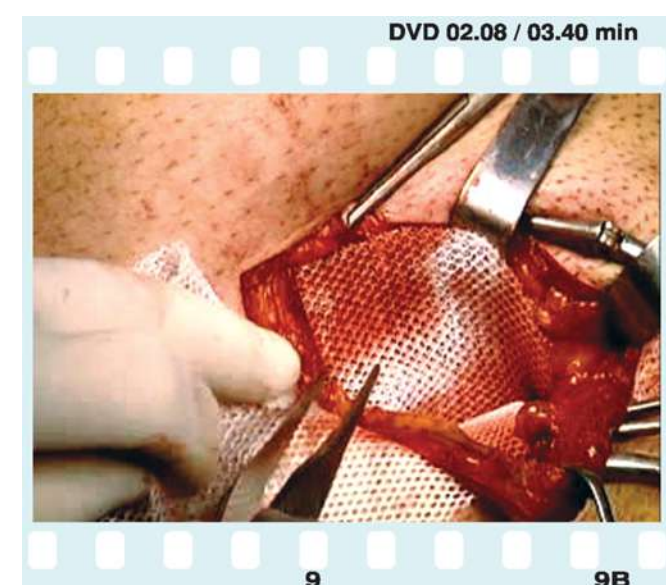
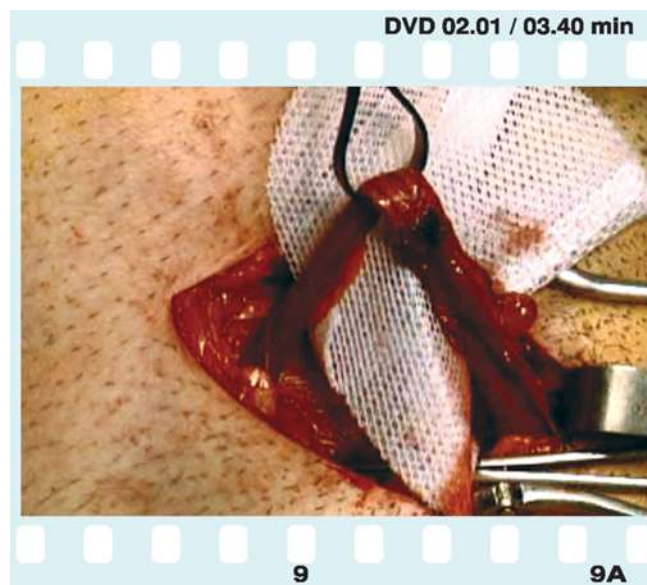
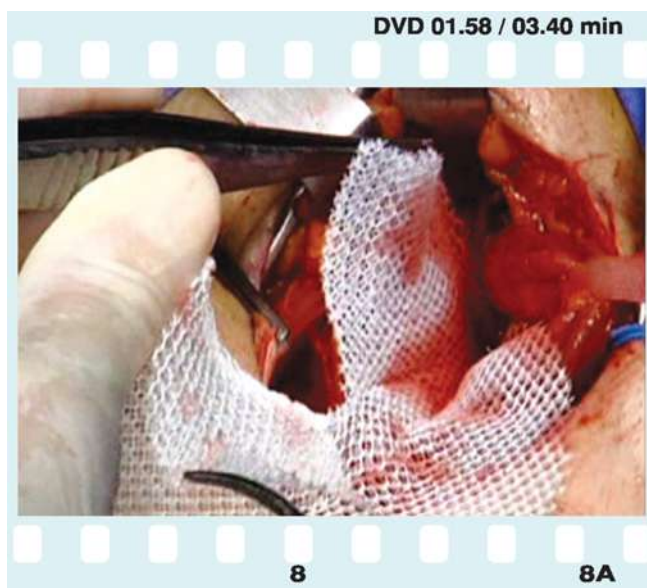
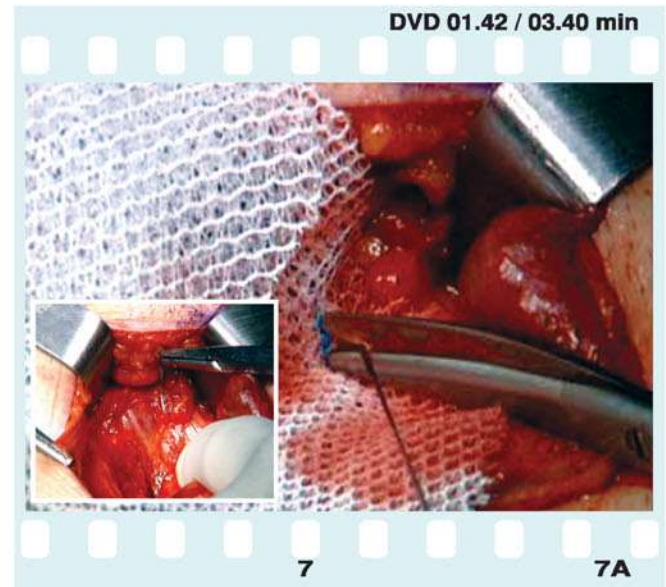
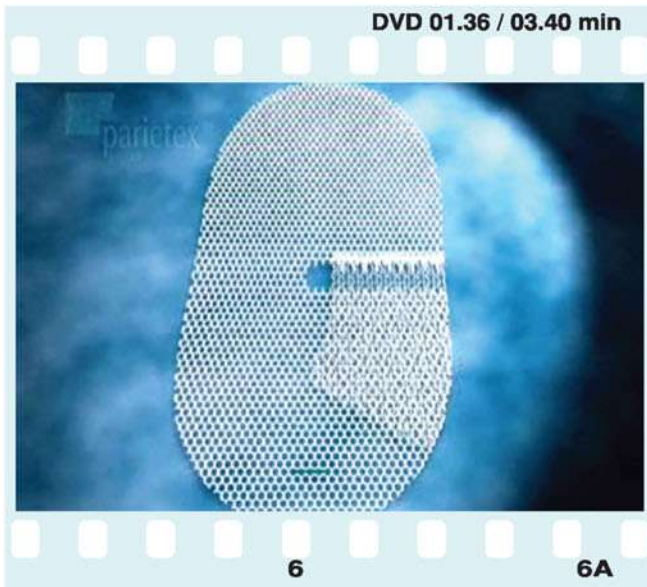
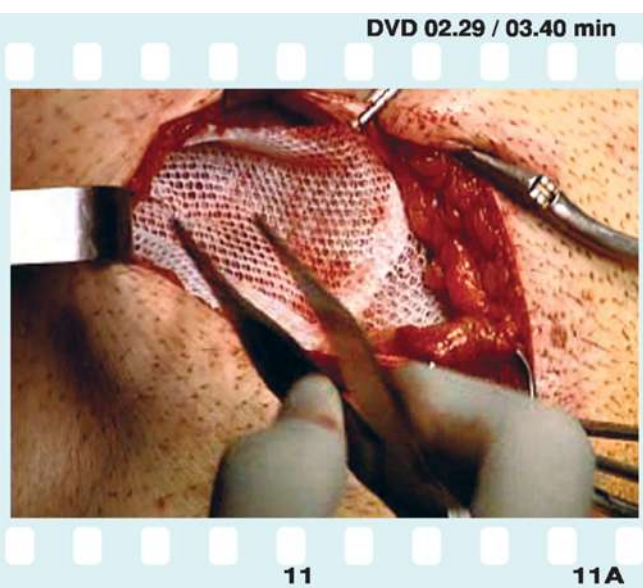
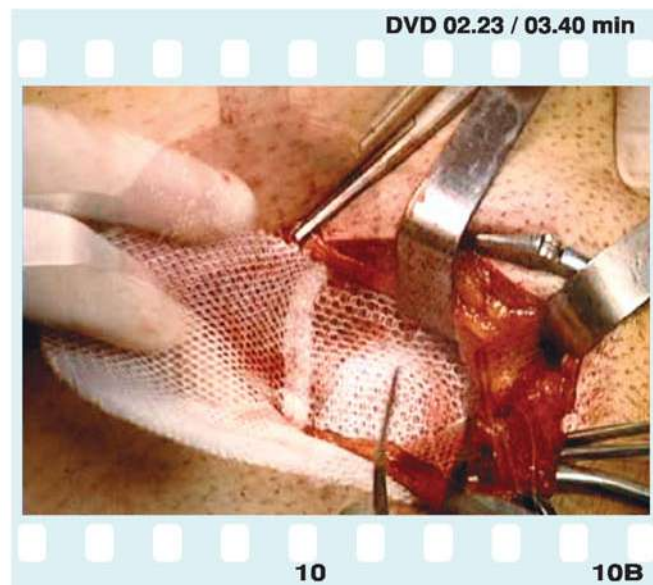
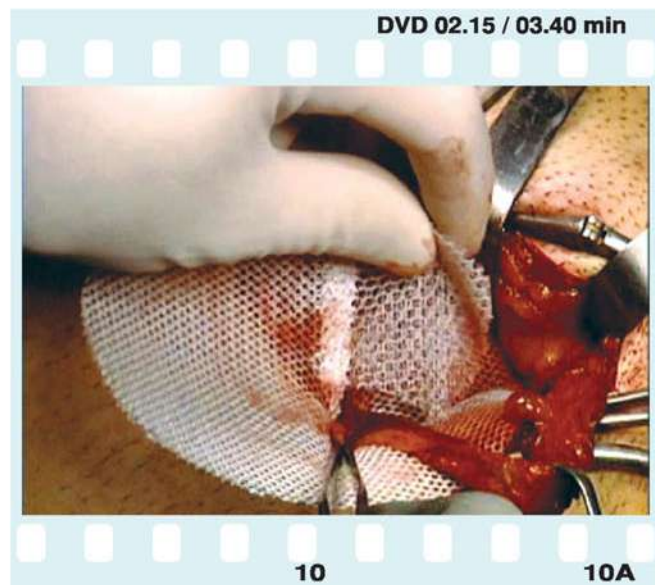


FIGURE 6- La prothèse EasyGrip®.

FIGURE 7- Un fil résorbable positionne la prothèse sur le pubis.

FIGURE 8- La prothèse est ensuite ouverte.

FIGURES 9-A-B- Puis positionnée autour du cordon.

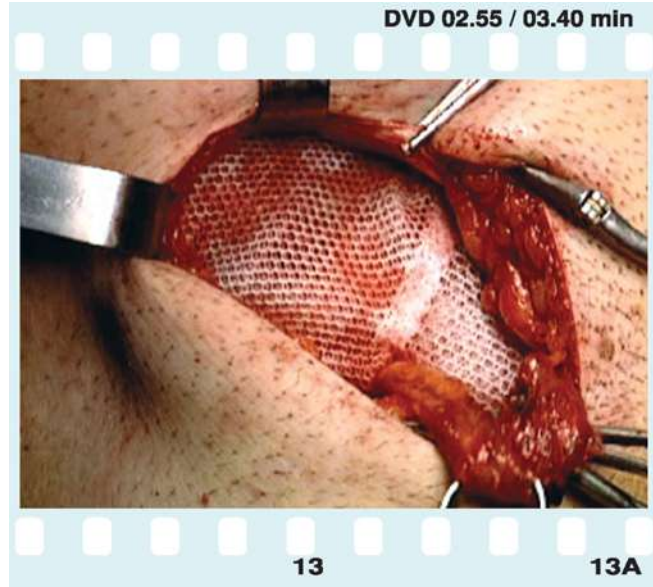
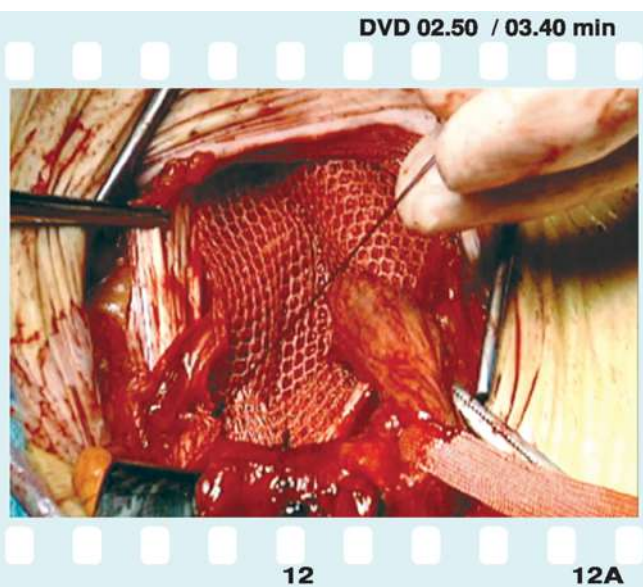


FIGURES 10-A-B-La fente pour le passage du cordon est fermée par un rabat auto-grippant sans suture.

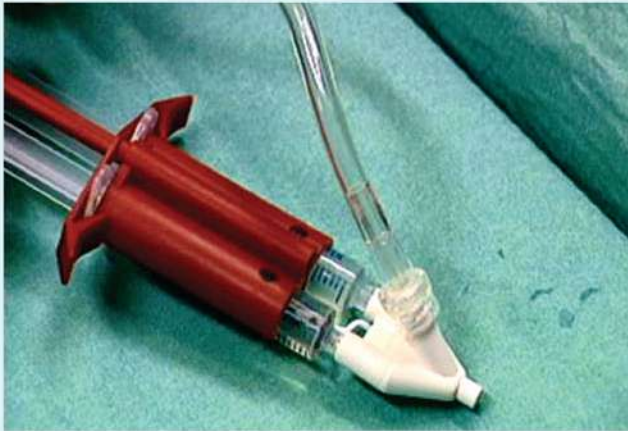FIGURE 11- Recouvrir et découvrir largement la zone faible.

FIGURE 12- On ajoute un point résorbable sur l'arcade crurale.

FIGURE 13- La forme elliptique de la prothèse permet de l'adapter parfaitement à l'anatomie inguinale.



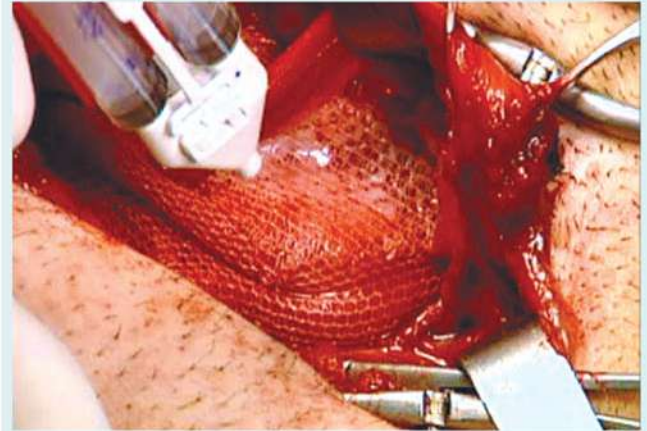
DVD 02.12 / 03.40 min



14

14A

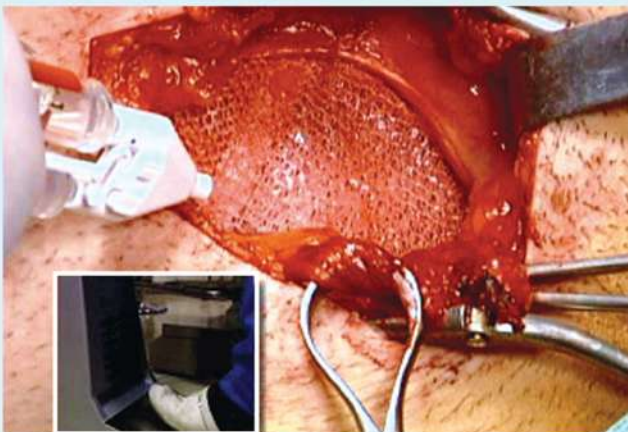DVD 03.04 / 03.40 min



14

14B

DVD 03.28 / 03.40 min



15

15A

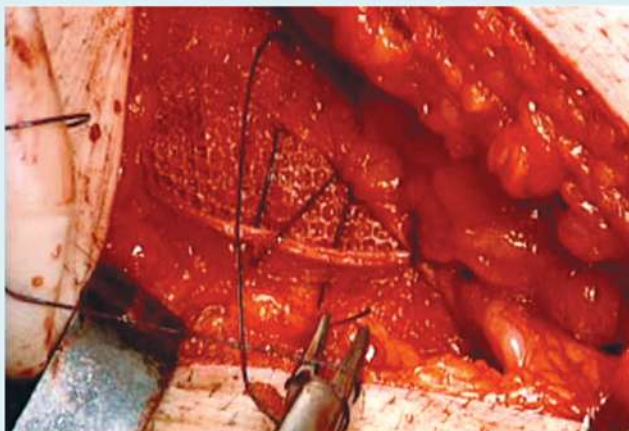
FIGURES 14-A-B- Nous utilisons un kit de deux millilitres pour coller de façon atraumatique la prothèse à l'aponévrose du grand droit.

FIGURE 15- Tissucol est pulvérisé à l'aide d'un embout relié à une seringue et d'un détenteur d'air comprimé, le Tissomat, réglé à une pression d'un bar et demi.

FIGURE 16- Fermeture de l'aponévrose du grand oblique.

FIGURE 17- Suture cutanée.

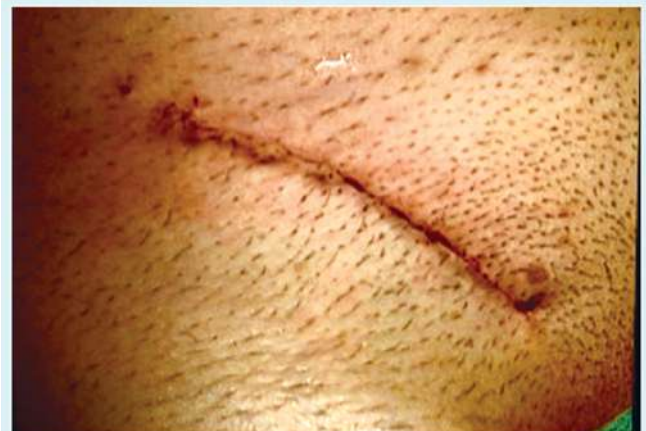DVD 03.37 / 03.40 min



16

16A

DVD 03.39 / 03.40 min



17

17A

Philippe CHASTAN



LICHTENSTEIN

AVEC RENFORT
"AUTO-GRIPPANT®"



AVEC

DIAPORAMAS DU FILM

Réalisé par:

Dr. Philippe CHASTAN

CV: Ancien Interne des Hôpitaux de Bordeaux
Ancien Chef de Clinique-Assistant des Hôpitaux
Ancien Assistant d'Anatomie à la Faculté
Chirurgien libéral depuis 1980
Membre de:
European Hernia Society
Association Française de Chirurgie

Il a réalisé plus de 6500 cures de hernies inguinales par voie ouverte sans tension.
Chirurgien du Centre Herniaire d'Aquitaine.

Dr. Philippe CHASTAN
Clinique Des Quatre Pavillons
33310 Lormont - FRANCE
chastan@wanadoo.fr

LICHTENSTEIN

AVEC RENFORT "AUTO-GRIPPANT®"

INTRODUCTION DU FILM : Cure de hernie inguinale droite avec une prothèse auto-agrippante, créée par les techniques par voie ouverte sans tension.

PROTHESES UTILISEES : Parietène PROGRIP® prédécoupée de 12X8 cm avec un flap permettant une fermeture adaptée au volume du cordon. Cette prothèse est recouverte à sa partie inférieure de micro-grips résorbables permettant une fixation immédiate.

DEROULEMENT DE LA TECHNIQUE : Anesthésie locale le plus souvent.

Incision de 5 à 7 cm. Ouverture de l'aponévrose du Grand oblique et libération du ligament inguinal. Création d'un large espace entre aponévrose du Grand droit et du Grand oblique à la partie interne et supérieure.

Traitement du sac herniaire par simple refoulement sous-péritonéal, qu'il soit direct ou oblique externe. Section du cremaster et dissection du cordon. Les nerfs sont repérés et conservés. Le flap est ouvert et la prothèse est placée autour du cordon, à l'extérieur de l'aire opératoire, orientée grâce à la marque verte, permettant de repérer la partie inférieure qui est appliquée sur le pubis. Un point résorbable est souvent utile pour faciliter la mise en place du PROGRIP et son maintien sur le pubis. Elle est ensuite descendue le long du cordon avec la main et placée sur l'orifice inguinal profond. Cette prothèse est enfin positionnée sur les structures musculo-aponévrotiques et le long du ligament inguinal, en laissant un débord de 1 cm, car elle n'adhère pas au ligament.

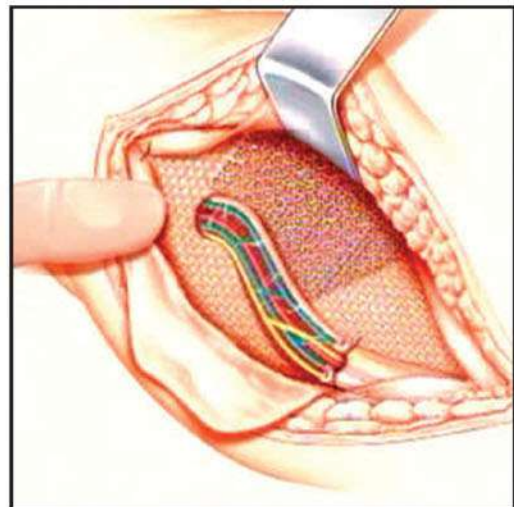
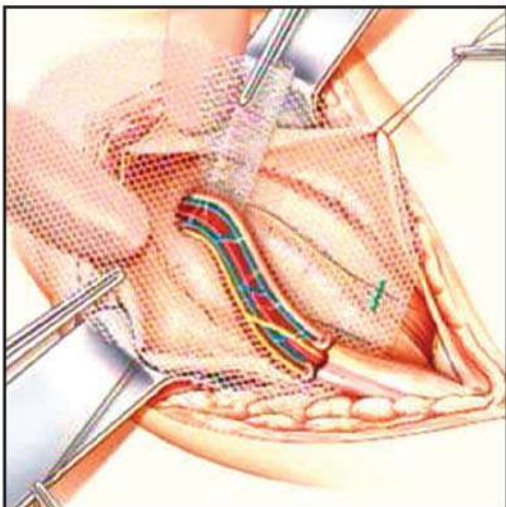
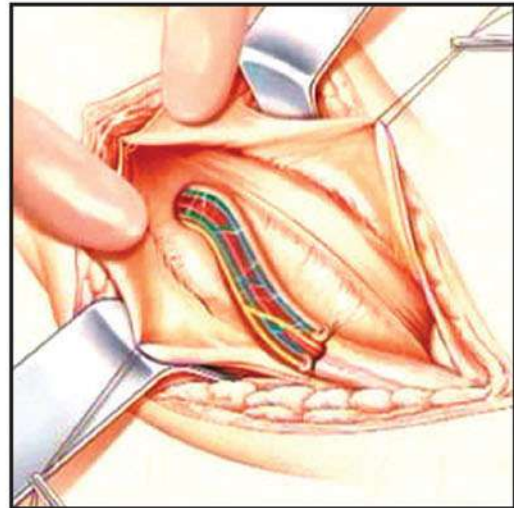
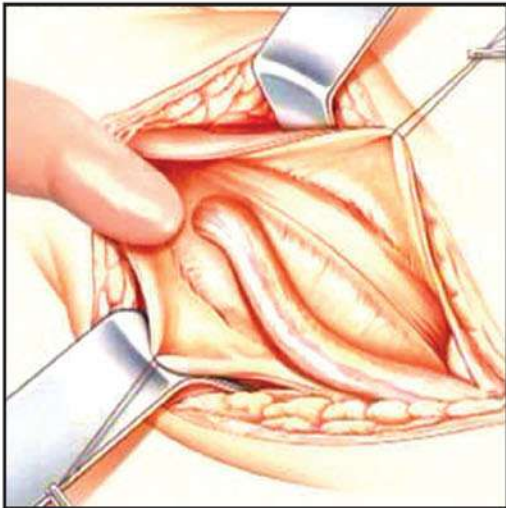
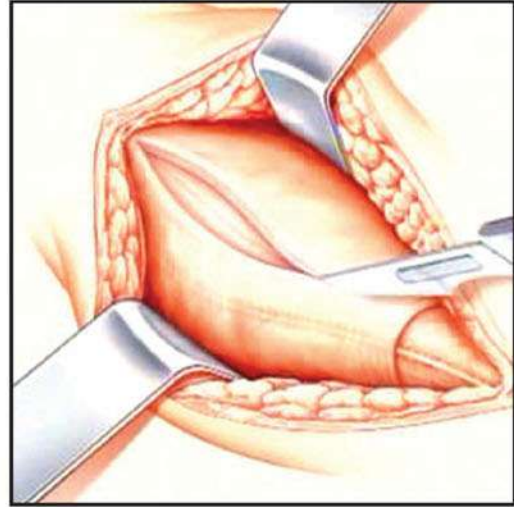
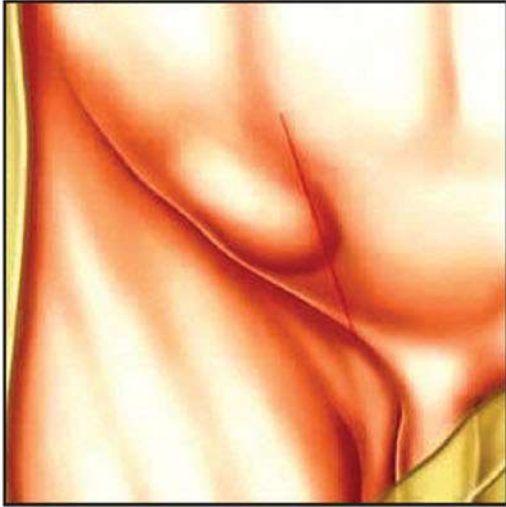Le flap est ouvert et repositionné autour du cordon.

Fermeture de l'aponévrose du grand oblique et de la peau au fil résorbable.

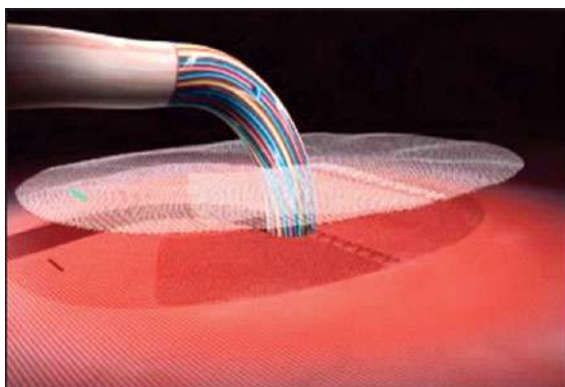

REMARQUES DE L'AUTEUR : Cette prothèse auto-fixante évite toute suture ou autre type de fixation, permettant d'espérer une diminution des douleurs chroniques par l'absence de suture (évitant ainsi le risque neurologique) et l'absence de tension sur la prothèse.

CONCLUSION : Cette prothèse permet d'envisager une uniformisation de la pose par le fait qu'elle ne nécessite aucune fixation.

SCHEMAS DU FILM



LICHTENSTEIN AVEC RENFORT "AUTO-GRIPPANT"



NOUVEAU RENFORT AUTO-GRIPPANT (04.53)

- Ce nouveau renfort est composé d'une matrice en polypropylène monofilament léger.

- La face profonde est recouverte de microgrips résorbable, permettant la fixation instantanée de celle-ci, sur la surface musculo-aponévrotique. Les grips limitent ou même évitent la pose de points complémentaires.

- La forme et le principe de cette prothèse sont identiques à celle présentée précédemment, avec quelques variantes :

- En effet La fixation de la prothèse est immédiate. Ces microgrips se résorbent en moyenne en une douzaine de mois, ne laissant que le renfort inclus dans la fibrose.

Nous pratiquons depuis 1981 la technique de Lichtenstein, avec un implant de polyester. La seule variante étant la réalisation d'un nouveau concept de polypropylène avec microgrips résorbable, que nous présentons. Ces quelques schémas préalables (Schéma:1) permettent de montrer les principes de dissection identiques à la technique initiale.

Schéma 2 : Incision de l'aponévrose.


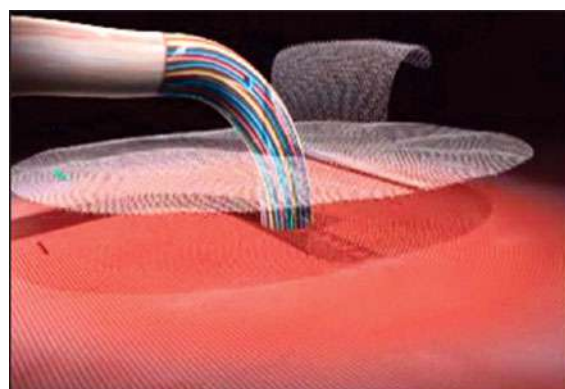
Schéma 3 : Dissection de l'arcade crurale.

Schéma 4 : Libération de l'aponévrose du grand droit.

Schéma 5,6 : Puis fixation de la prothèse autour du cordon.

Schéma 7 : Fermeture de l'aponévrose du grand oblique en rétro-funiculaire.

Schémas 8, 9, 10 : Cette prothèse en polyester se referme par un rabat ajustable autour du cordon, permettant d'éviter toute suture à ce niveau.



PROCEDURE CHIRURGICALE

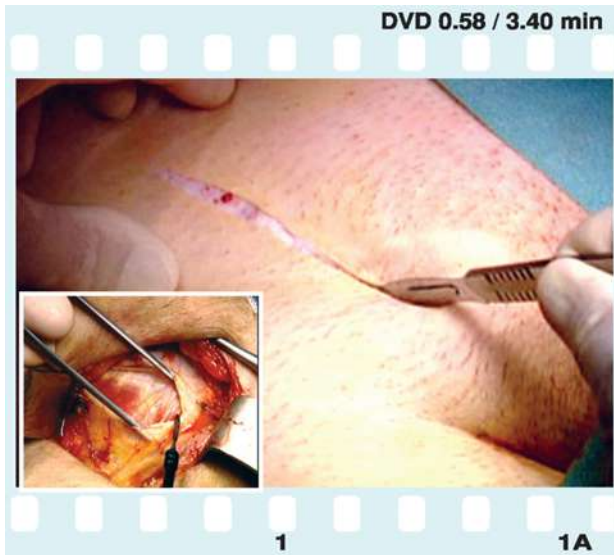


FIGURE 1- Incision iliaque depuis l'épine du pubis, jusqu'au niveau de l'orifice inguinal profond. Ouverture de l'aponévrose du grand oblique.

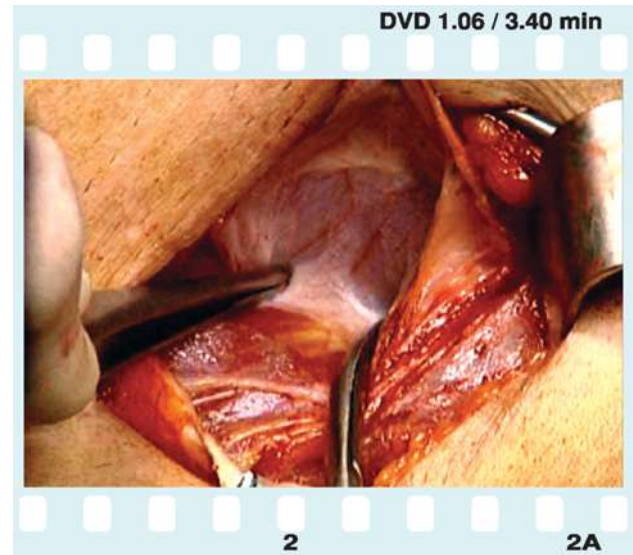
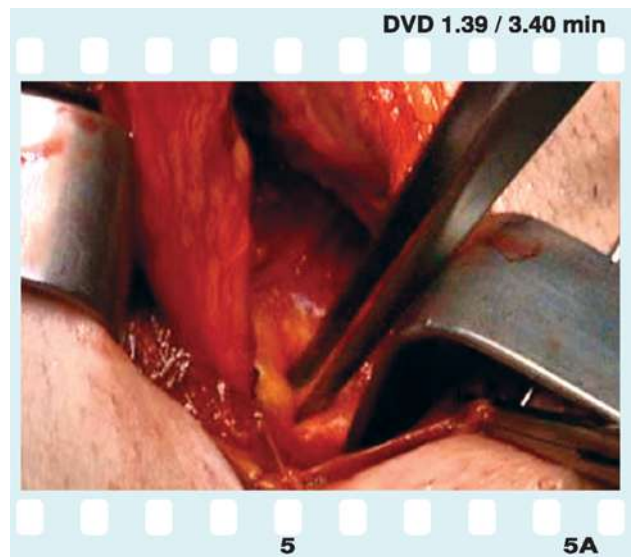
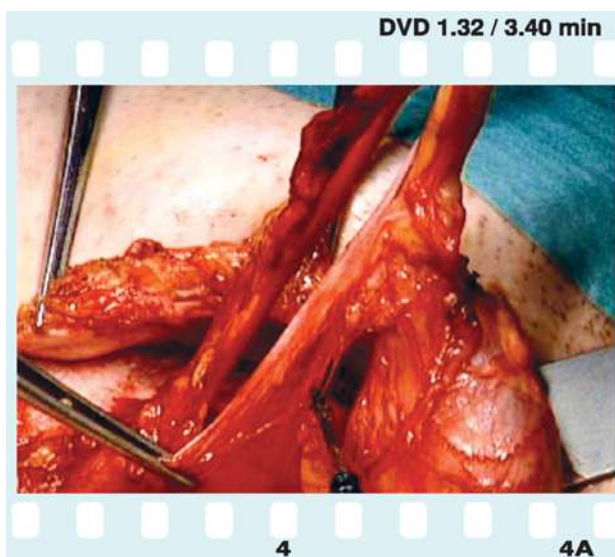
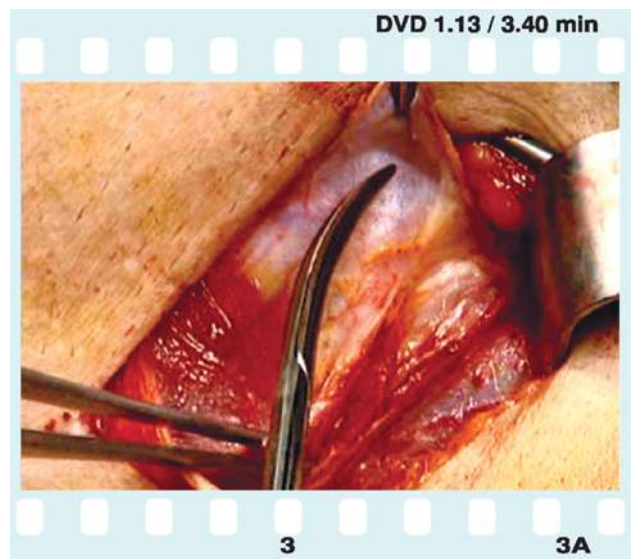


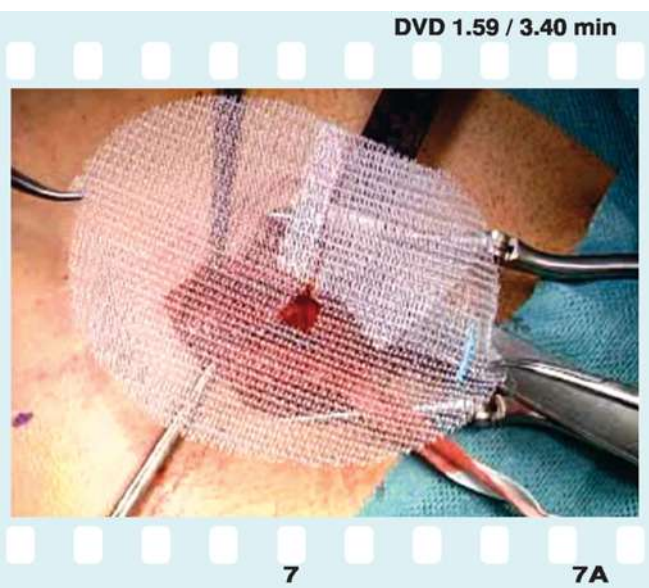

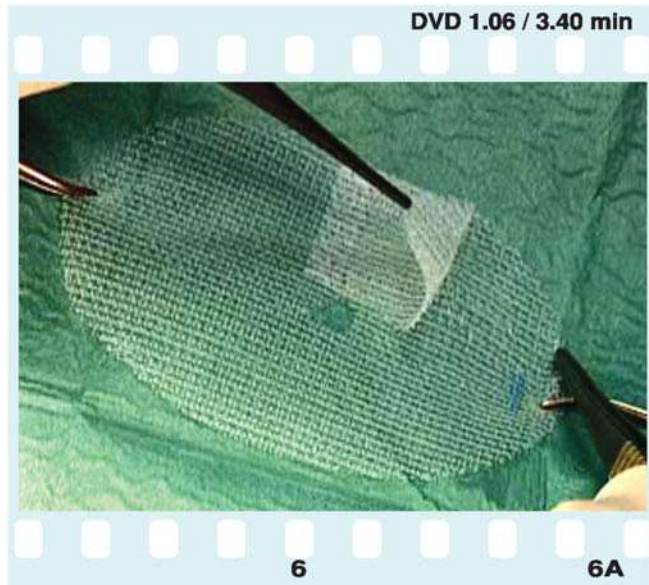
FIGURE 2- Dissection de l'arcade crurale depuis le pubis jusqu'à l'épine iliaque antéro-supérieure.

FIGURE 3- Ouverture de l'espace entre l'aponévrose du grand oblique et du muscle grand droit de l'abdomen.

FIGURE 4- Dissection du cordon, puis dissection et résection du muscle crémaster, permettant la squelettisation du cordon.

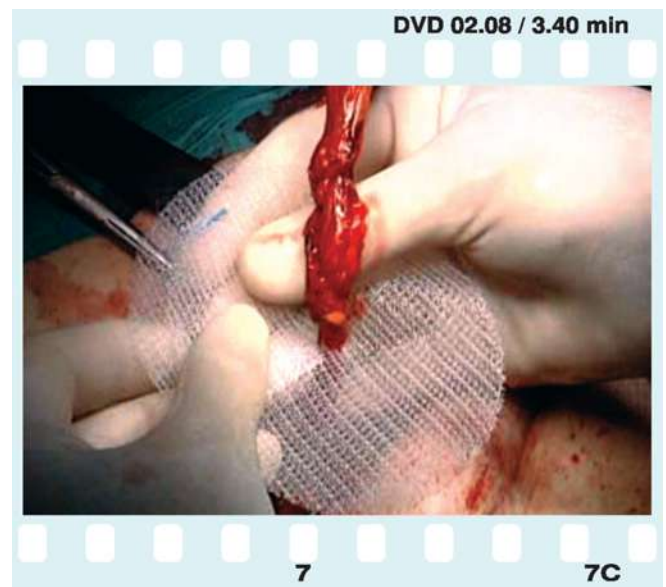
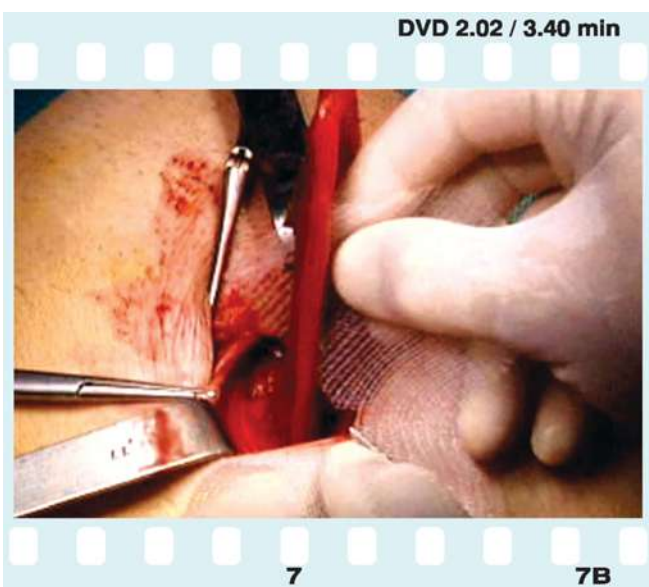
FIGURE 5- Refoulement du sac lorsqu'il est oblique externe, sans ligature, ni section.

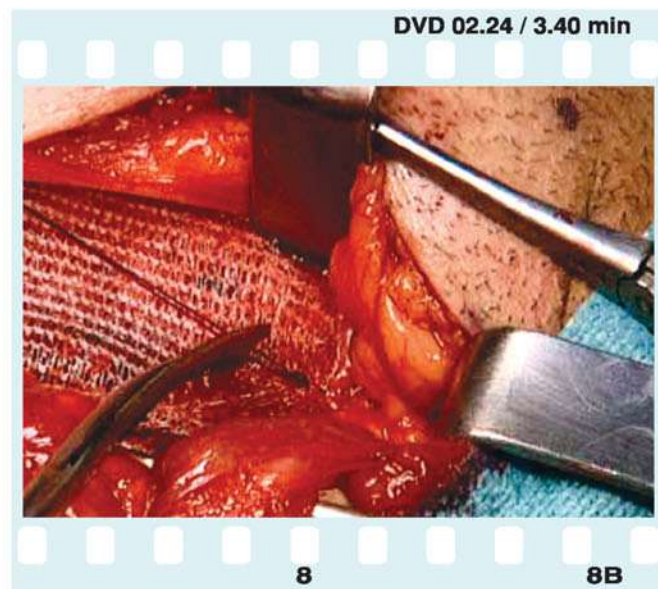
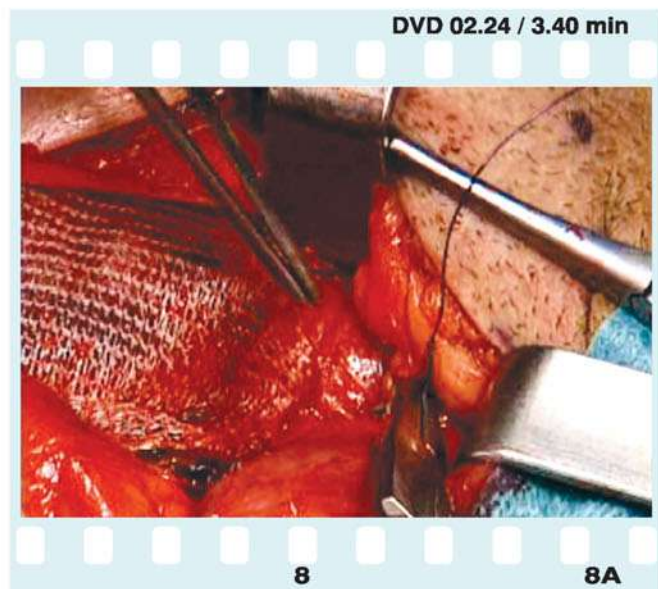




FIGURES 6 A-B-La nouvelle prothèse avec renfort "auto-grippant".

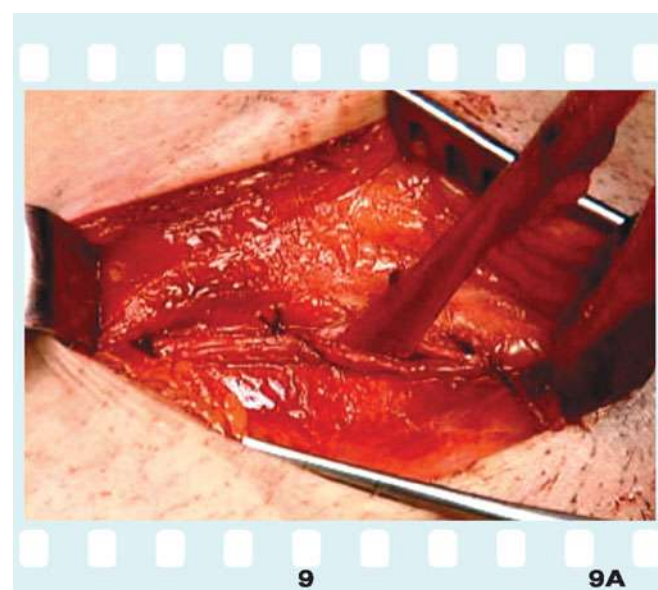
FIGURES 7-A-B-C-Le rabat de la prothèse est ouvert pour la positionner autour du cordon. La prothèse est donc placée autour du cordon à l'extérieur de la plaie, pour éviter tout accrochage intempestif. Glisser ensuite le cordon, jusqu'au plancher musculo-aponévrotique.



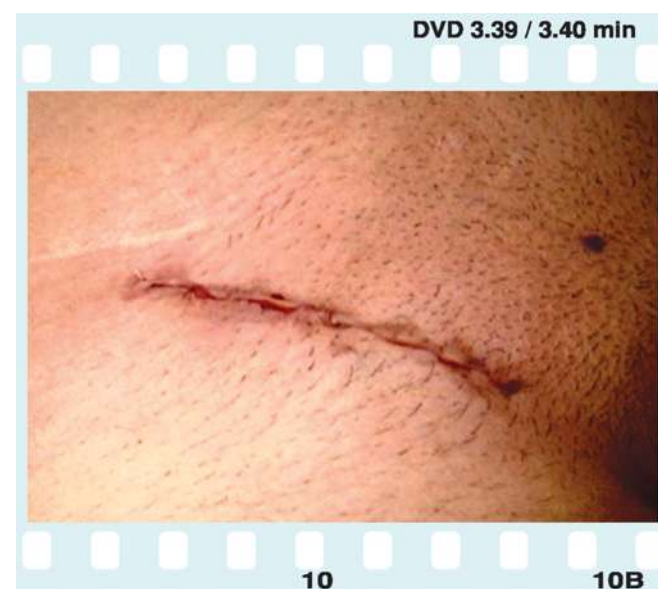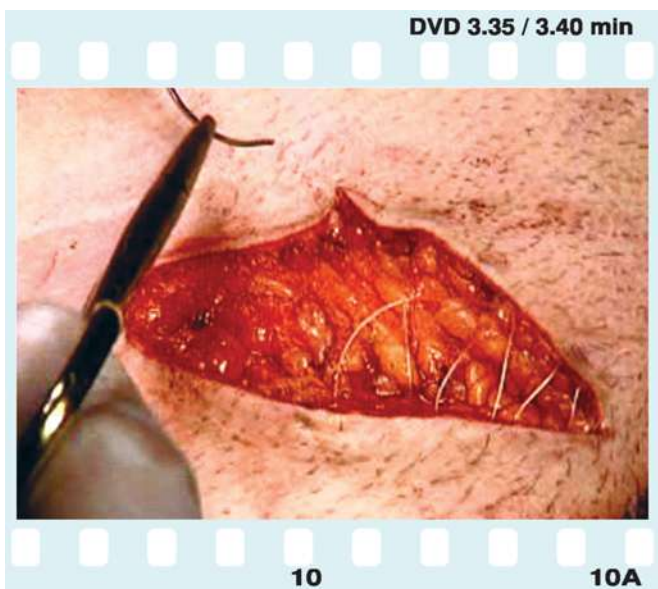


FIGURES 8-A-B- L'implant est ensuite fixé par un point résorbable sur le pubis.

FIGURE 9- Fermeture de l'aponévrose du grand oblique en rétro-funiculaire.



FIGURES 10-A-B- Fermeture sous-cutanée puis fermeture de la peau.





Giampiero CAMPANELLI

LICHTENSTEIN AVEC TISSUCOL®



AVEC

DIAPORAMAS DU FILM

Réalisé par :

Dr. Giampiero CAMPANELLI

CV: Full Professor of Surgery, University of Insubria – Varese
Chief Dept. of General Surgery II, Operative Unit of Day & Week Surgery,
Multimedica Santa Maria Hospital – Castellanza (VA) Italy
Author of 239 Publications
Over 4500 Surgical procedures performed in General Surgery
- President Elect of the Italian Society of Ambulatory & Day Surgery
- Secretary General of the European Hernia Society
- President of the Day Surgery Foundation
- Board Organizer of E.R.B.P. European Hernia Society Registry for Biological Prosthetics
- Consultant Clinical Advisors, LLC New York
- Consultant Cline Davis & Mann, New York

Dr. Giampiero CAMPANELLI
Ospedale Multimedica - Santa Maria
Castellanza - Varese
ITALY
tel: 0039 0331 393326

LICHTENSTEIN AVEC TISSUCOL®

INTRODUCTION DU FILM : Après réparation des hernies inguinales, il peut y avoir des douleurs chroniques dues à des sutures ou des dispositifs de fixation. Le but de la fixation au Tissucol est de diminuer ces douleurs.

PROTHESES UTILISEES : Une prothèse lourde et plate de polypropylène de 8x15 cm, macropores.

FIXATION : Un Kit de 2 ml de Tissucol® avec spray.

DEROULEMENT DE LA TECHNIQUE :

- Réduction du sac herniaire.
- Isolement du tubercule pubien.
- Tissucol : 0,5ml utilisé directement sur le pubis sans spray.
- La prothèse est positionnée sur la colle et étalée sur la paroi postérieure du canal inguinal.
- La prothèse est préformée pour permettre au cordon spermatique et au muscle crémasterien de passer à travers.
- Les deux ailes sont suturées ensemble avec une suture de Prolène.
- Les 1.5 ml de Tissucol restants sont utilisés avec le spray sur toute la prothèse.

REMARQUES DE L'AUTEUR : Il est très important de préserver les trois nerfs de la région.

CONCLUSION : Une réduction de 50% de douleurs séquellaires est espérée.

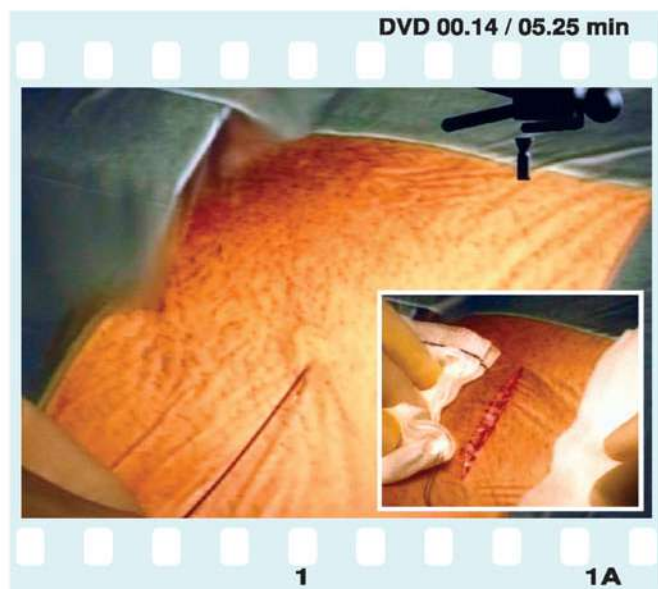


FIGURE 1- Anesthésie locale le long de la ligne de l'incision.

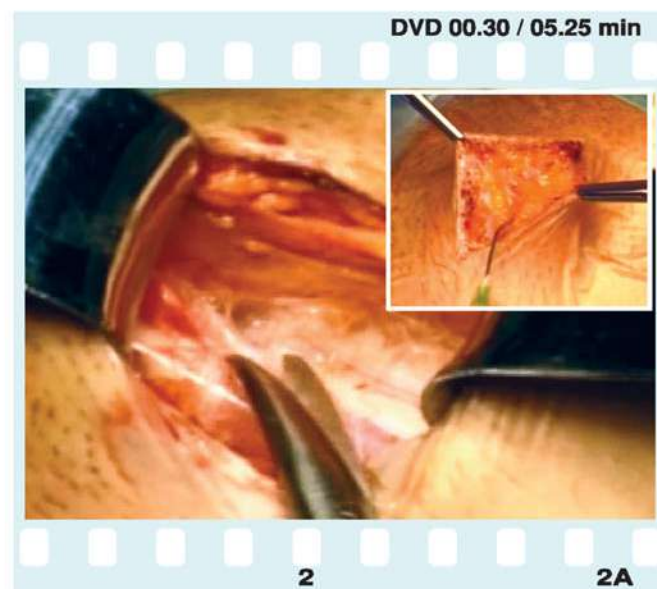


FIGURE 2- L'anesthésie du tissu sous-cutané est complétée. Préparation de la paroi antérieure du canal inguinal. Aponévrose du muscle oblique externe.

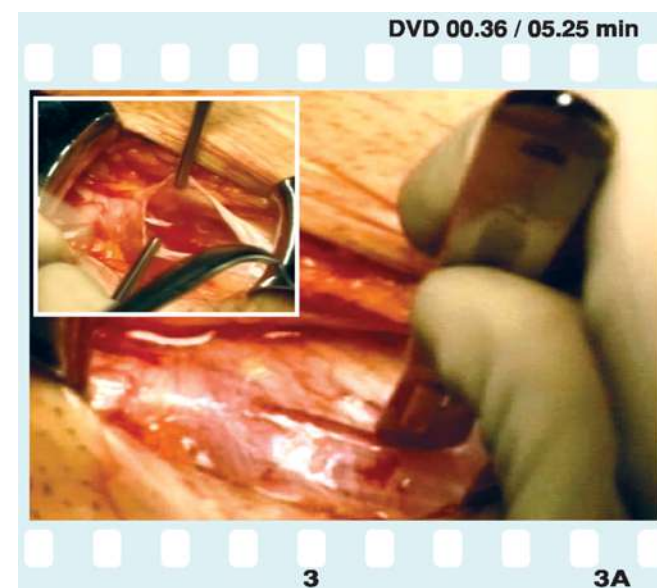
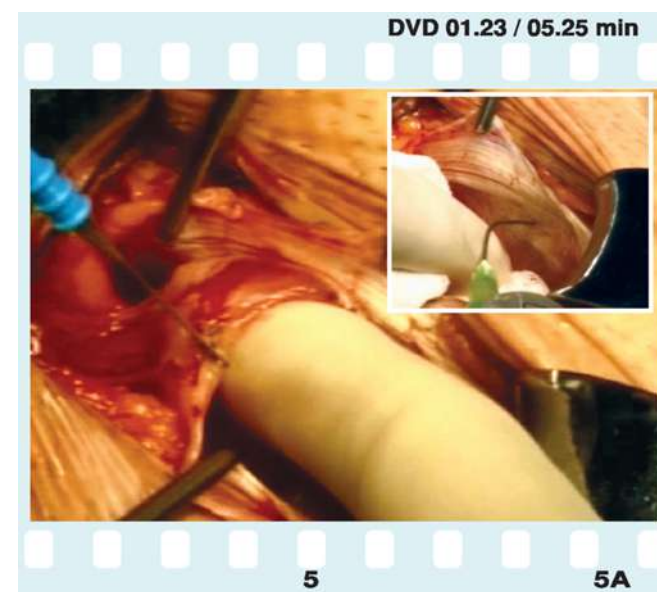
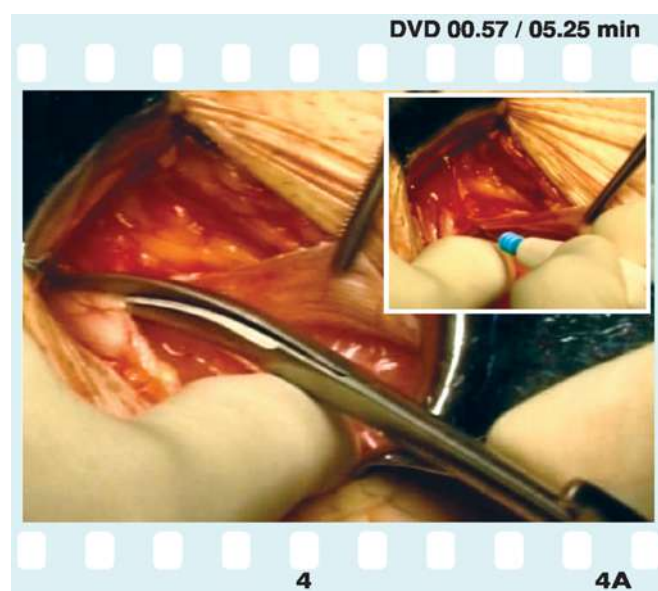


FIGURE 3- Anesthésie du plan sus-aponévrotique et ouverture de la paroi antérieure du canal inguinal.

FIGURE 4- Ouverture de l'anneau inguinal externe. Dissection du croisement aponévrotique médial.

FIGURE 5- Anesthésie et isolement du nerf ilio-hypogastrique. Dissection du croisement aponévrotique latéral.



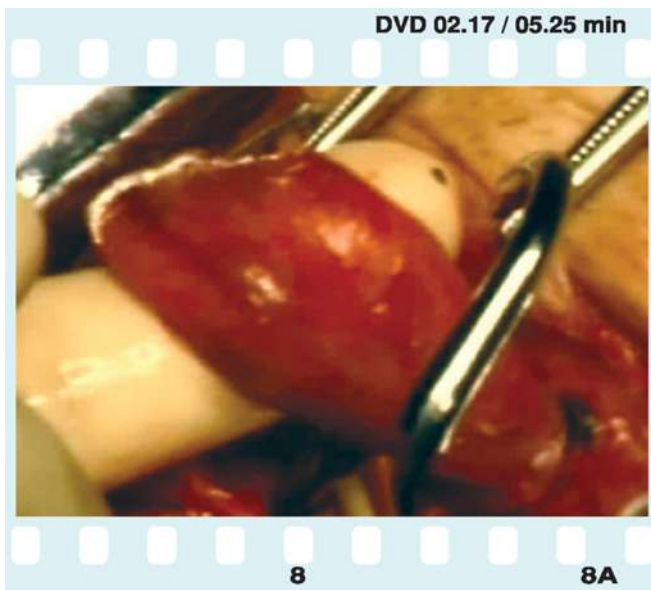
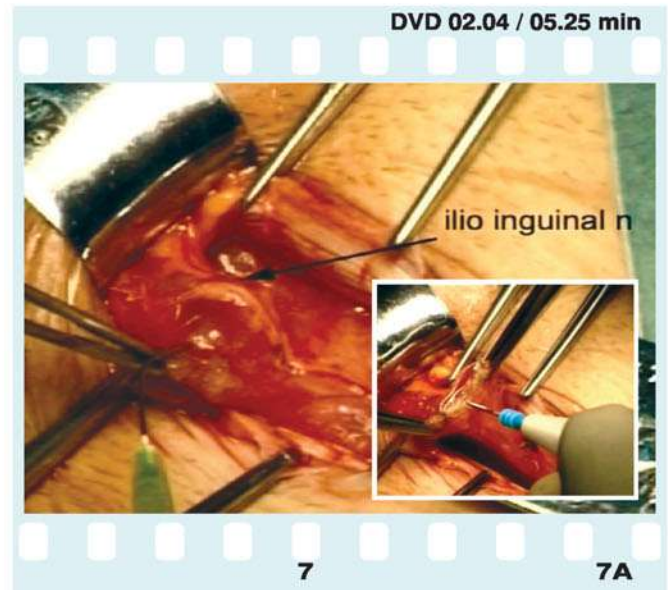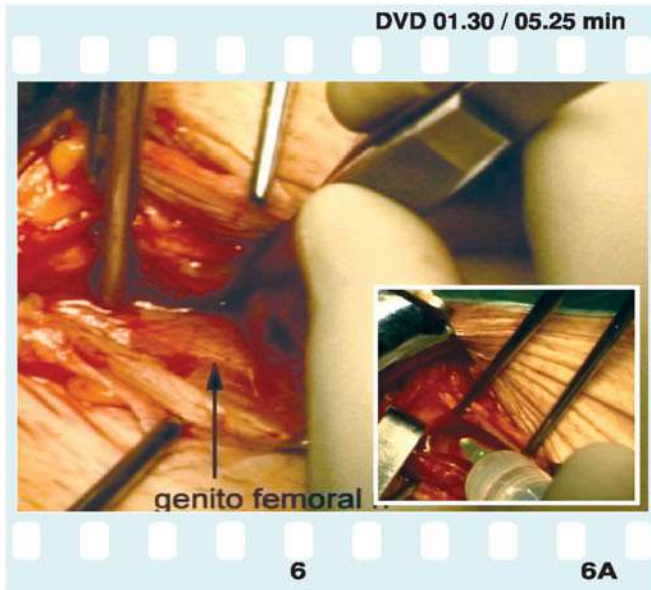


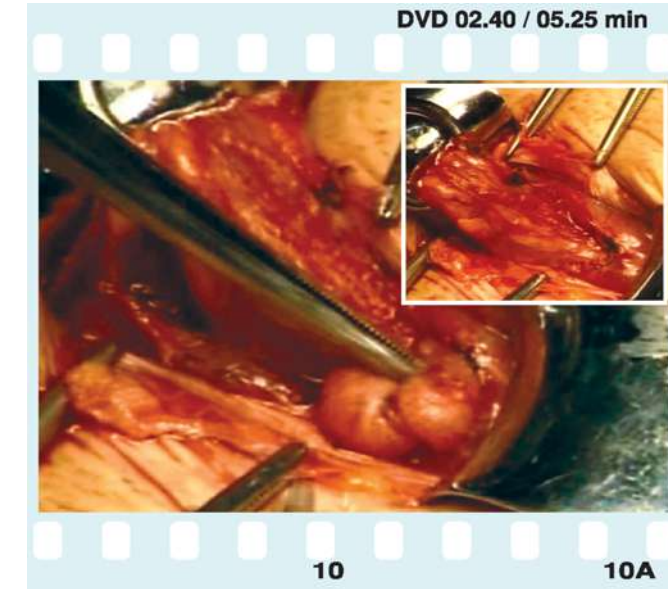
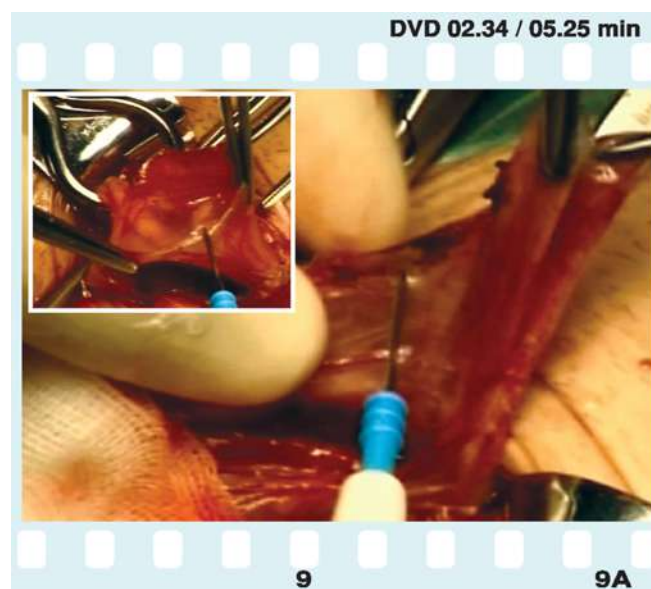
FIGURE 6-Isolement du ligament inguinal et de la branche génitale du nerf génito-fémoral. Isolement du côté latéral et médial du tubercule pubien et anesthésie.

FIGURE 7- Anesthésie du nerf ilio-inguinal. Section du crémaster qui sera conservé complètement.

FIGURE 8- Cordon spermatique.

FIGURE 9- Dissection du sac péritonéal à l'anneau inguinal interne.

FIGURE 10- Réduction du sac péritonéal.






FIGURE 11- Fermeture de l'anneau inguinal interne aux sutures résorbables. Le cordon spermatique et le muscle cremaster sont positionnés latéralement et la paroi postérieure du canal inguinal est préparée.

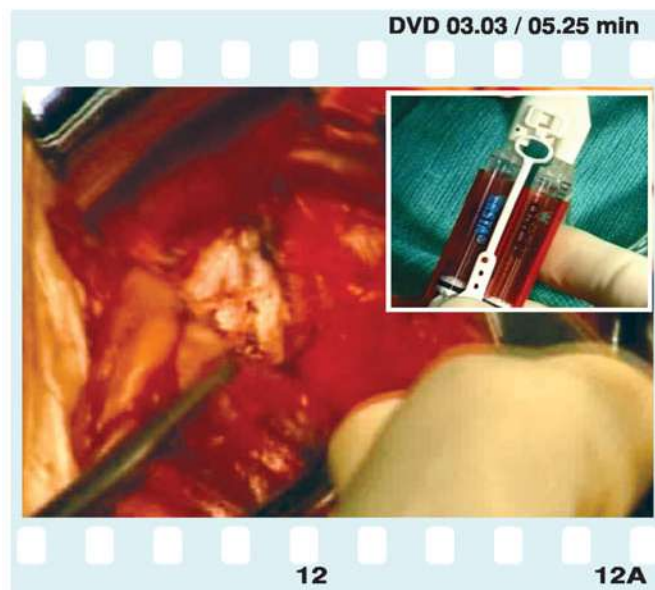
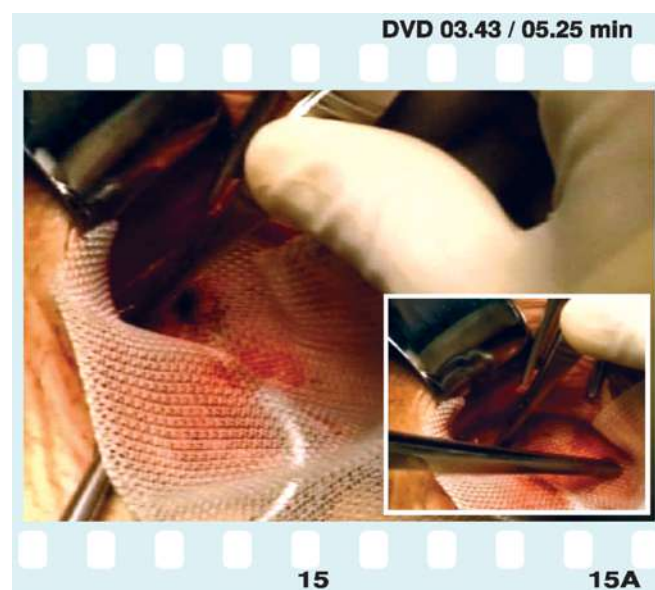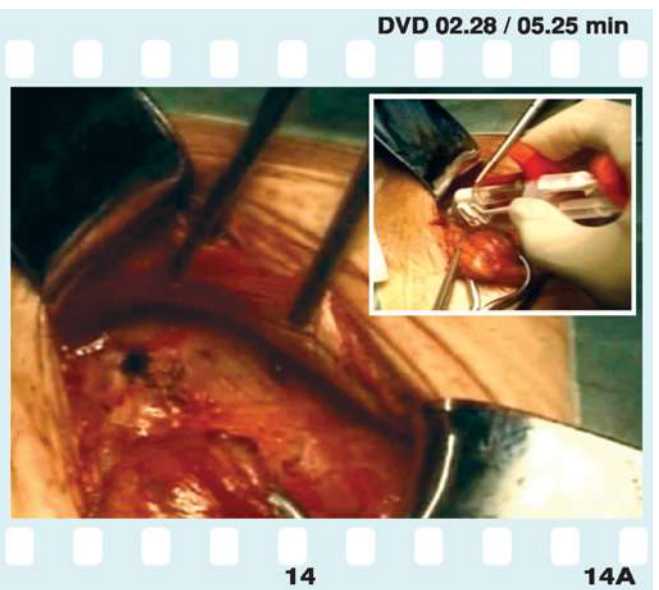
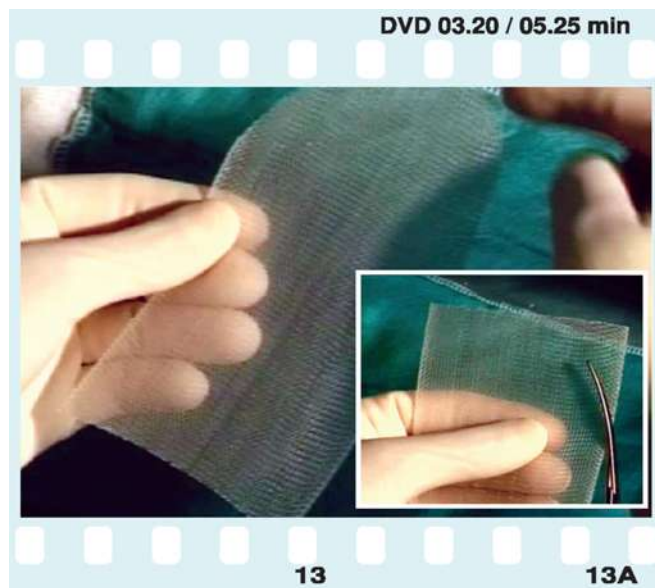


FIGURE 12- Isolement des segments du tubercule pubien. Environ 2 cm de longueur, préparation de 2 ml de kit Tissucol avec un appareil de spray.

FIGURE 13- La prothèse polypropylène de 15/8 cm est préparée.

FIGURE 14- Tissucol: 0.5 ml est utilisé directement sur le pubis sans spray.

FIGURE 15- La prothèse est positionnée sur la colle et tenue in situ avec une pince de suture pendant au moins 30 secondes. Le reste de la prothèse est étalé sur la paroi postérieure du canal inguinal.



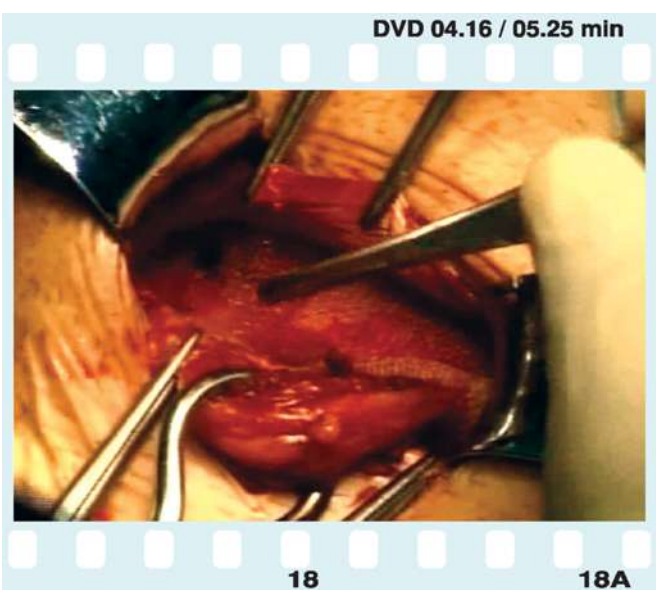
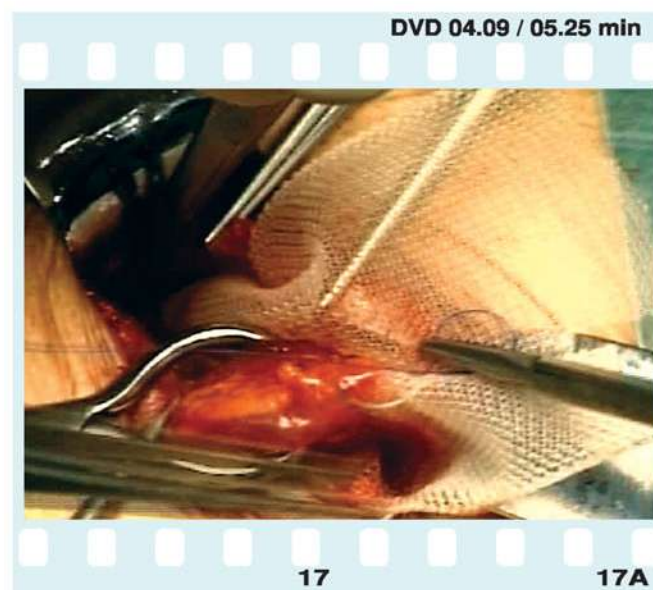
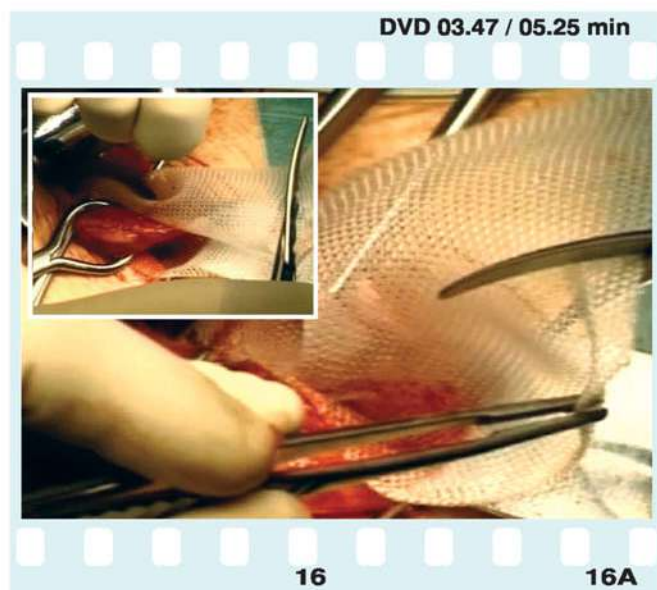


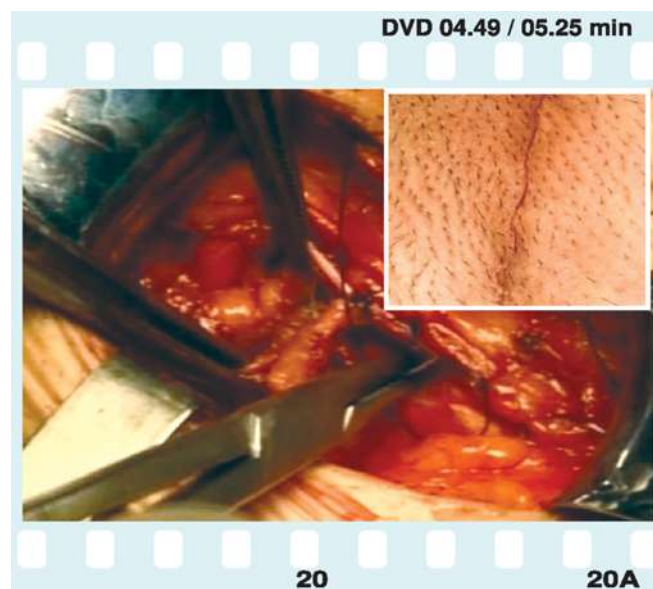
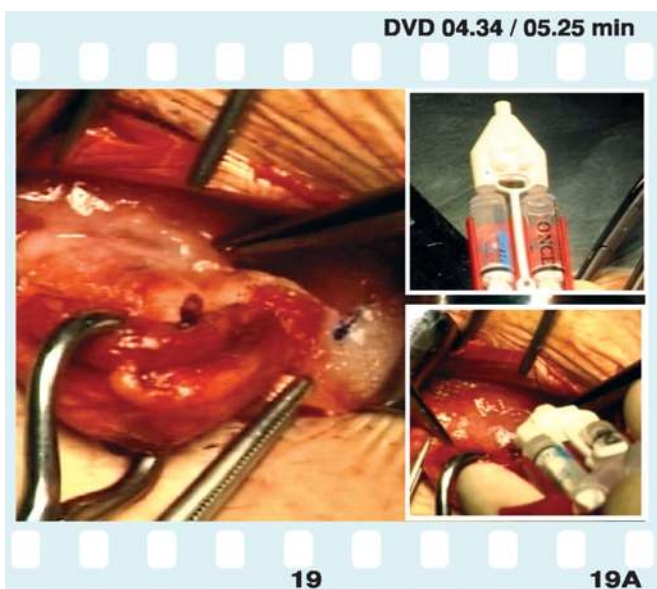
FIGURE 16-La prothèse est bien formée pour permettre au cordon spermatique et au muscle cremastérien de passer à travers.

FIGURE 17-Les bords des deux côtés sont suturés ensemble avec une suture de Prolène.

FIGURE 18-Puis, toute la prothèse est étendue sur la surface de la paroi postérieure du canal inguinal.

FIGURE 19-1,5 ml de Tissucol est utilisé en utilisant le spray sur toute la prothèse et la paroi postérieure du canal inguinal.

FIGURE 20- L'aponévrose du muscle oblique externe est fermée avec une suture résorbable continue, au point d'émergence du cordon spermatique sur le tubercule pubien. Le cordon est positionné sous l'aponévrose. Le tissu sous-cutané est fermé avec une suture résorbable et la peau est fermée avec une suture intra-dermique résorbable. L'opération est terminée.



G rard CHAMPAULT



LICHTENSTEIN

AVEC PROTHESE “GLUCAMESH[®] AUTOSTATIQUE”



AVEC

DIAPORAMAS DU FILM

R alis  par :

Pr. G rard CHAMPAULT

- CV:**
- Professeur des Universit s (Paris XIII) depuis 1979
 - Professeur de premi re classe depuis 1992
 - Chef du service de Chirurgie g n rale et digestive CHU Jean Verdier – 93140 Bondy (AP-HP)
 - Pr sident et fondateur de la Soci t  Fran aise de Chirurgie Laparoscopique (SFCL)
 - Secr taire G n ral et fondateur de Eurochirurgie/EuroSurgery
 - Membre de Soci t s Savantes Fran aises (AFC, SFCD, ACHBT, ESSO) et internationales (ACS, SRBC, SIC...) etc
 - Impliqu  en chirurgie mini-invasive depuis 1989 (4 colonnes laparoscopiques,  cholaparoscopie, chol doscopie...) + cr ation d'un DIU (universit  Paris XIII).

Publications:

En chirurgie mini-invasive depuis 1999 (sup rieures   100)

Pr. G rard CHAMPAULT
D partement de Chirurgie Digestive
CHU J. Verdier, Ave du 14 Juillet
93140 Bondy, FRANCE
gerard.champault@jvr.aphp.fr

LICHTENSTEIN AVEC PROTHESE "GLUCAMESH® AUTOSTATIQUE"

INTRODUCTION DU FILM : Technique de Lichtenstein.

PROTHESES UTILISEES : Prothèse Glucamesh® : Polypropylène de 55 g/m² (prothèse légère) enduite de Beta D Glucan (dérivé naturel végétale extrait de l'avoine) déjà utilisé dans le processus de cicatrisation et le traitement des Brûlures.

DEROULEMENT DE LA TECHNIQUE : Les différents temps de réalisation de la Technique n'ont rien de particulier. Ils montrent plus particulièrement la mise en place de la Prothèse Glucamesh®.

REMARQUES DE L'AUTEUR : La Prothèse Glucamesh® se caractérise entre autre par une adhésive spontanée aux tissus ce qui réduit les impératifs de fixation

Les études ont montré qu'en comparaison avec les prothèses de polypropylène classiques (105g/m² sur un collectif de 410 patients suivis de deux ans et traités soit par opération de Lichtenstein (66%), soit par laparoscopie TEP (34%), une réduction significative des douleurs chroniques (3,2% vs 23%) et des séquelles douloureuses sévères (1% vs 4%).

CONCLUSION : Technique reconnue pour être le "Gold Standart". Dont les résultats, en terme de douleurs chroniques et de séquelles invalidantes sont améliorés par l'implantation de la prothèse particulière (Glucamesh®) de faible grammage permettant une meilleure intégration tissulaire.

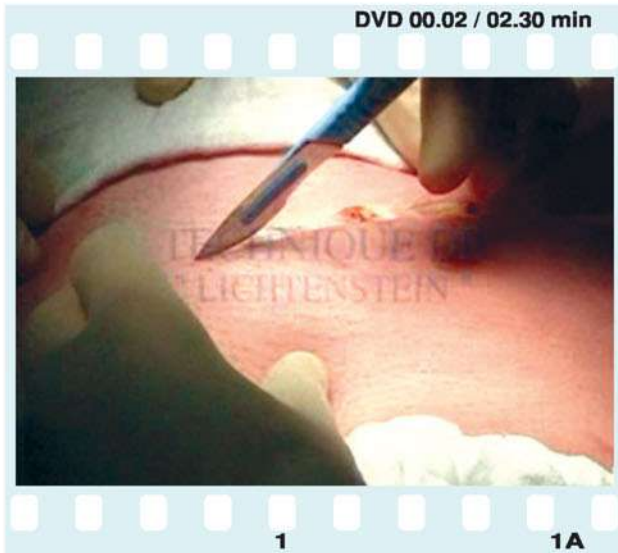


FIGURE 1- Incision cutanée.

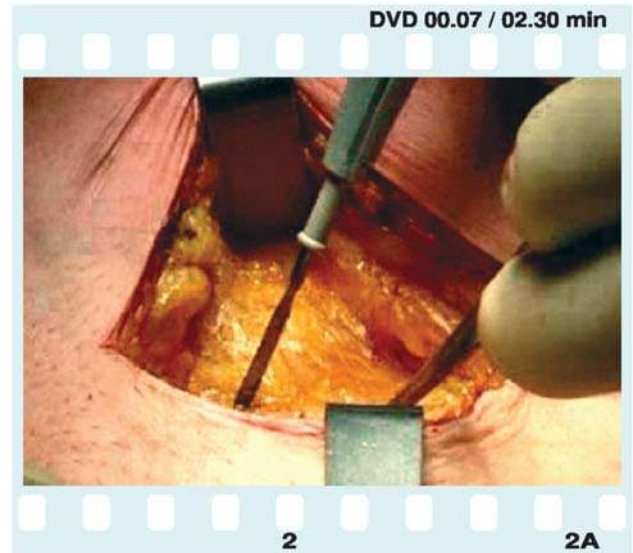


FIGURE 2- Incision de l'aponévrose de l'oblique externe.

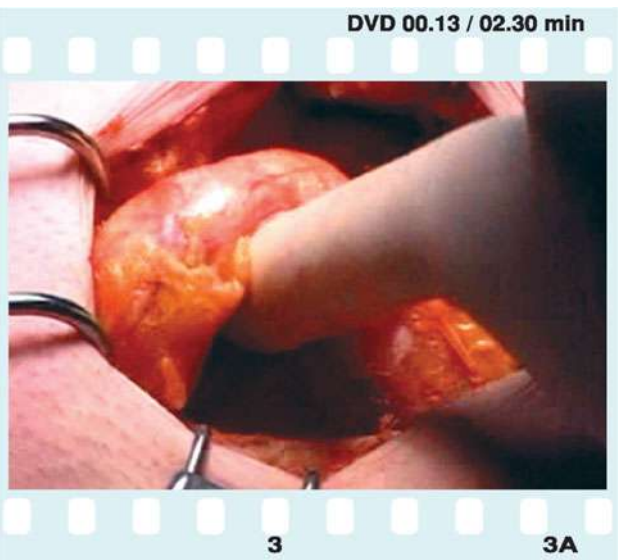


FIGURE 3- Dissection du cordon spermatique.

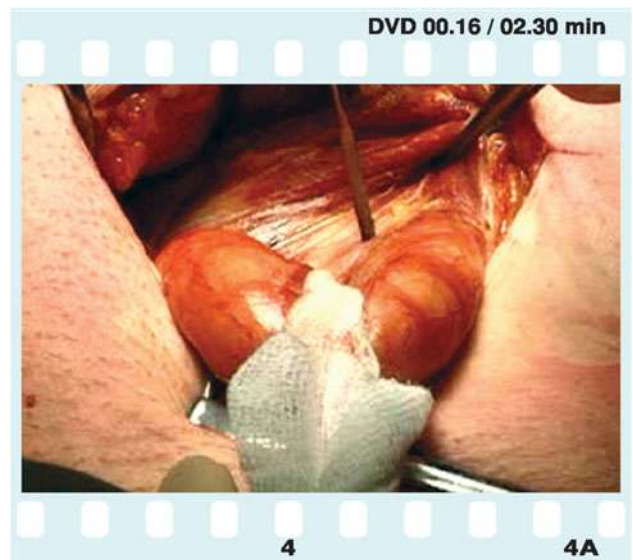


FIGURE 4- Isolement du cordon sur une compresse.

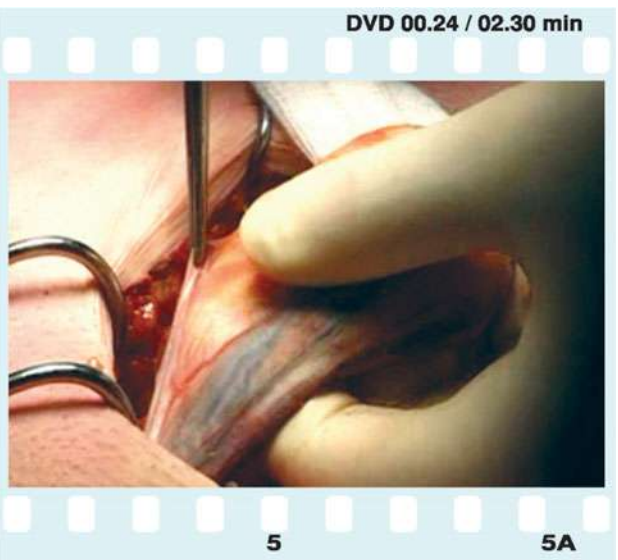


FIGURE 5- Vaisseaux spermatiques.

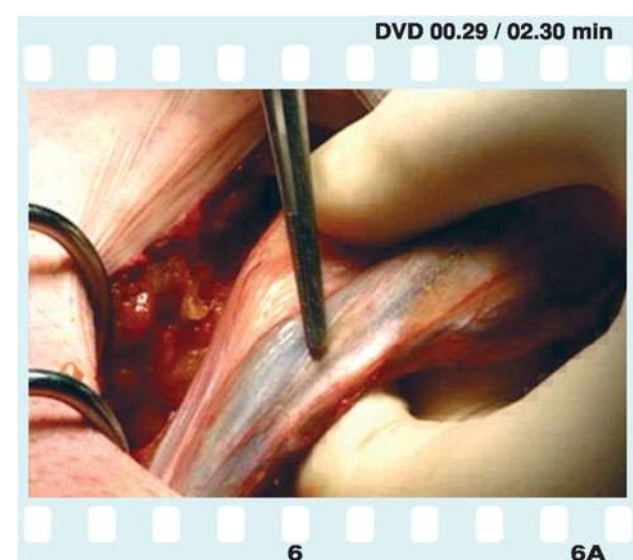


FIGURE 6- Canal déférent.

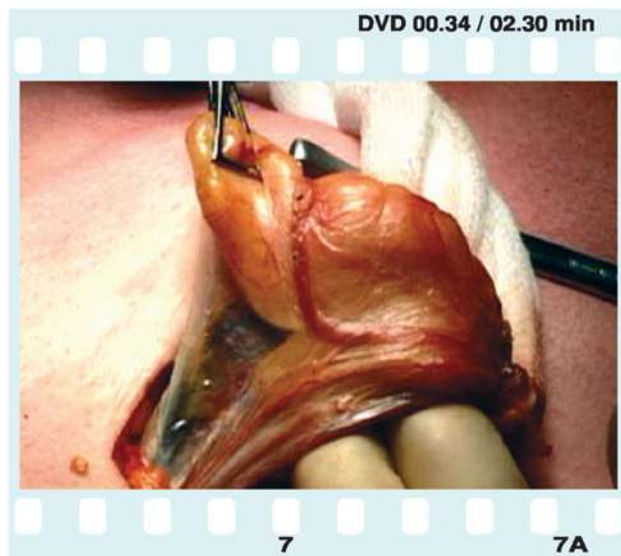


FIGURE 7- Sac de la hernie de l'oblique externe.

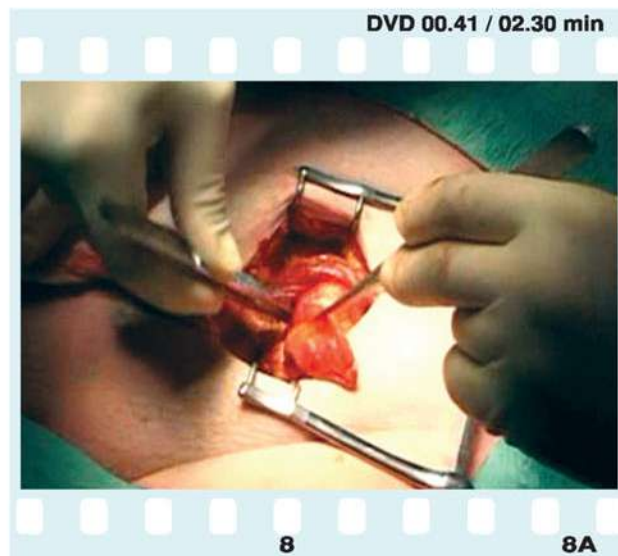


FIGURE 8- Réduction du sac.

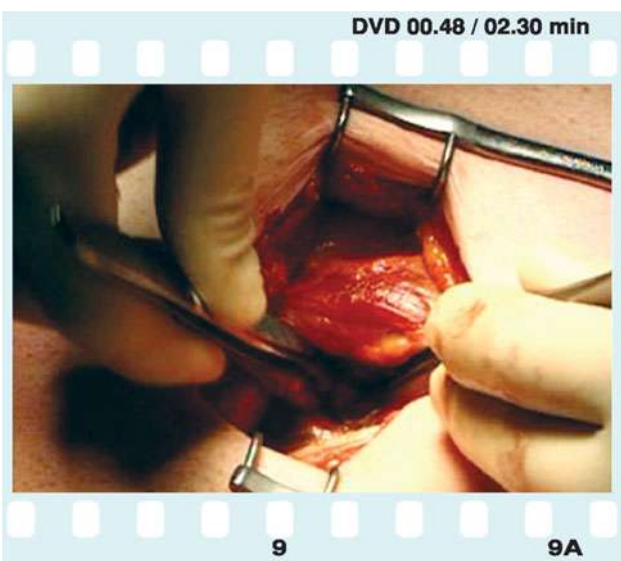


FIGURE 9- Réduction du sac.




FIGURE 10- Présentation de la prothèse dans son " Bluster".

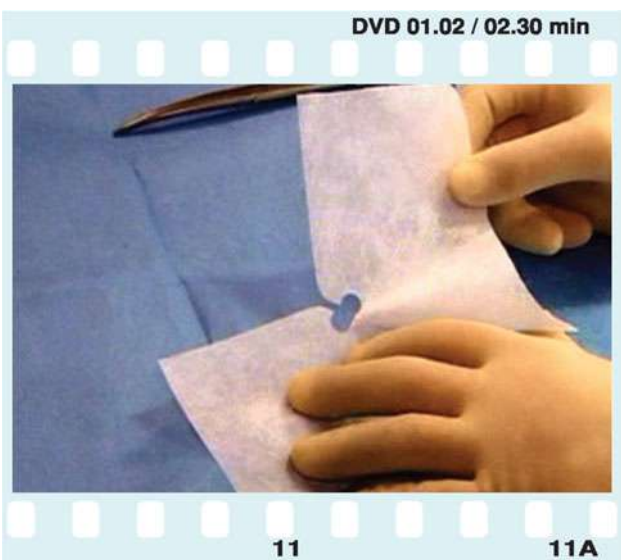


FIGURE 11- Prothèse de glucamesh et de son système autostatique

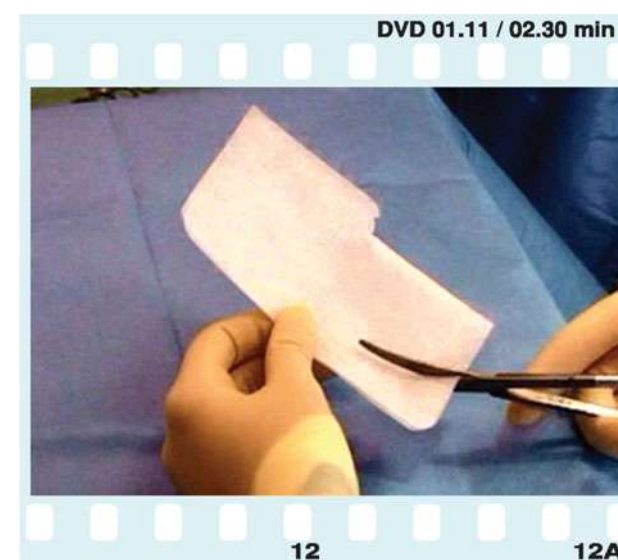


FIGURE 12- Découpe de la prothèse aux dimensions anatomiques.

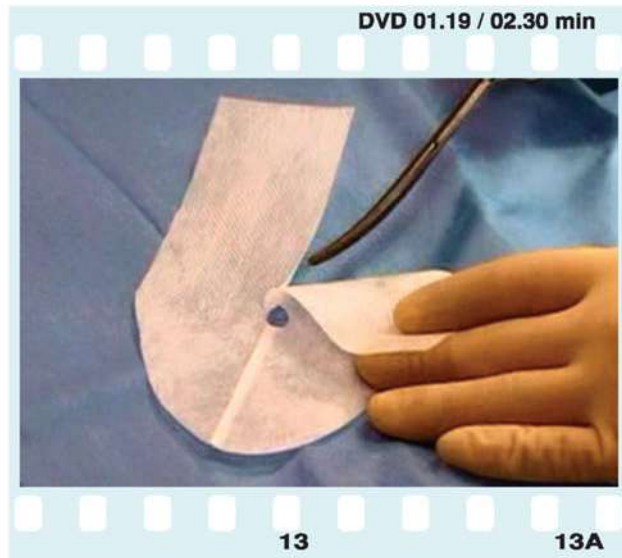


FIGURE 13- Contrôle et introduction de la prothèse.

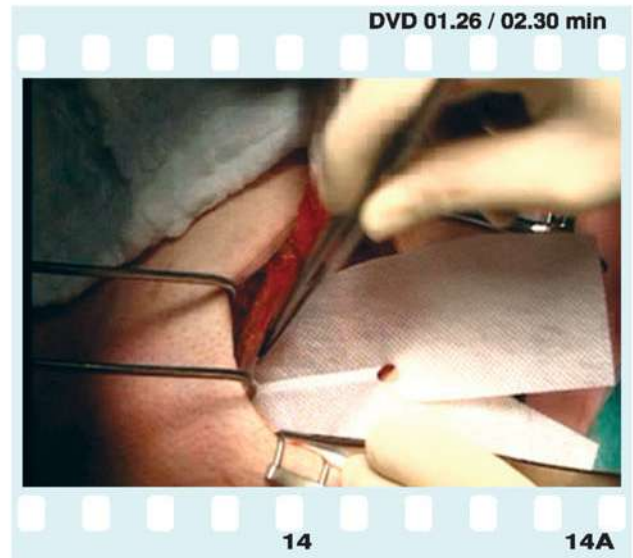
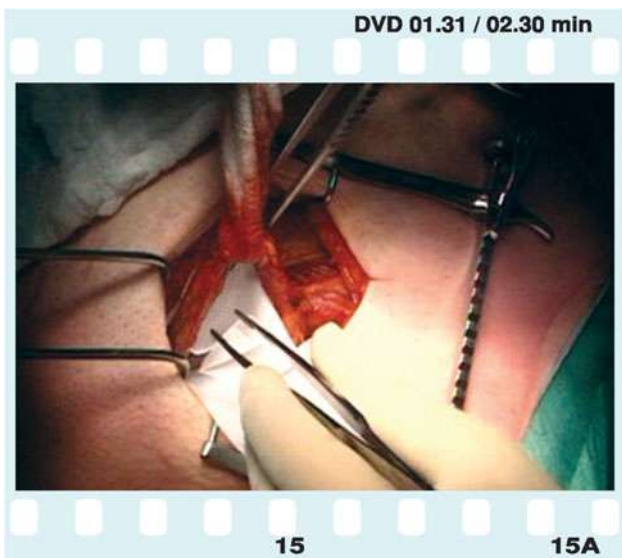


FIGURE 14- Fixation de la prothèse sur le tubercule pubien par un fil de prolène 3/0.



FIGURES 15-16- Passer la jambe de la prothèse autour du cordon.

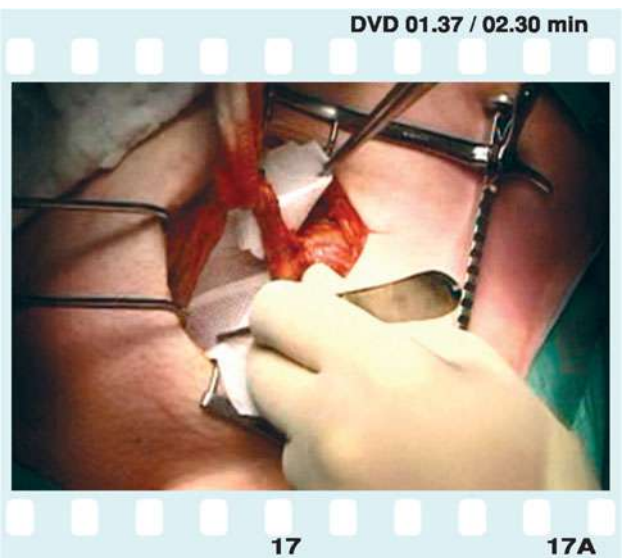
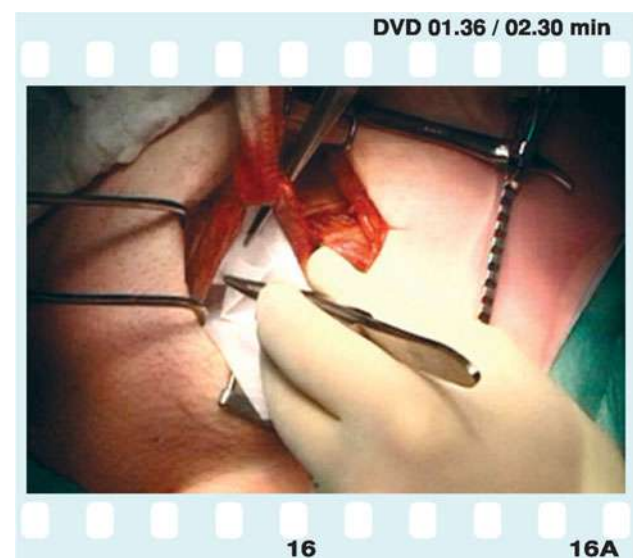


FIGURE 17- Etalement de la prothèse, qui est fixée au ligament inguinal par quelques points (3) de prolène 3/0.

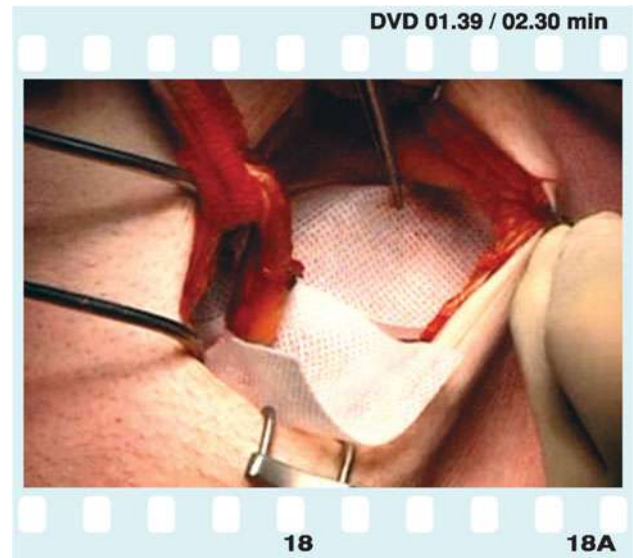
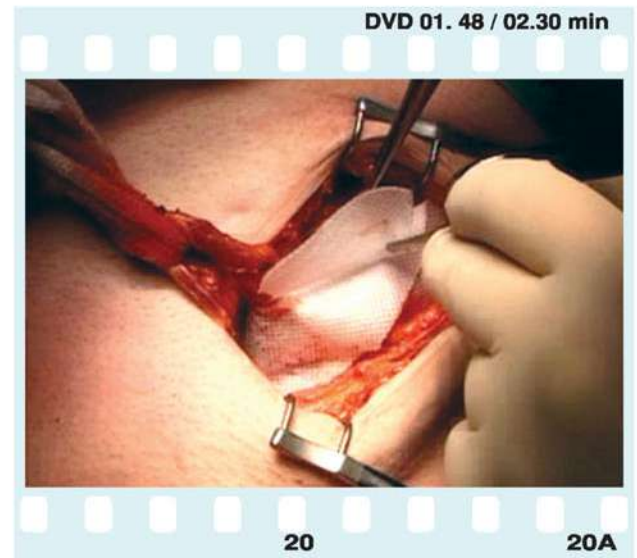
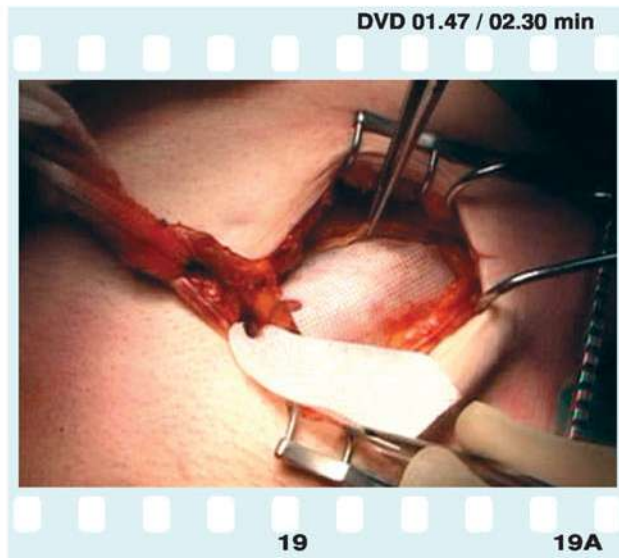
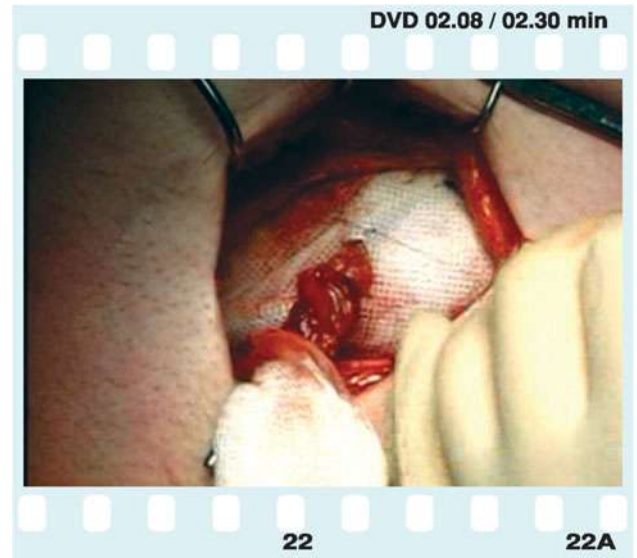
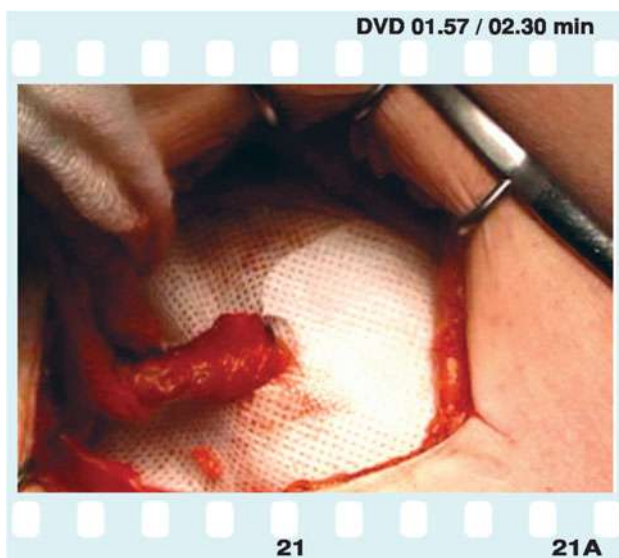


FIGURE 18- Etalement de la prothèse et ajustement.



FIGURES 19-20- La jambe interne est étalée puis la jambe externe est rabattue par dessus.



FIGURES 21-22- Ajouter trois points de fixation sur le rabat de recouvrement.

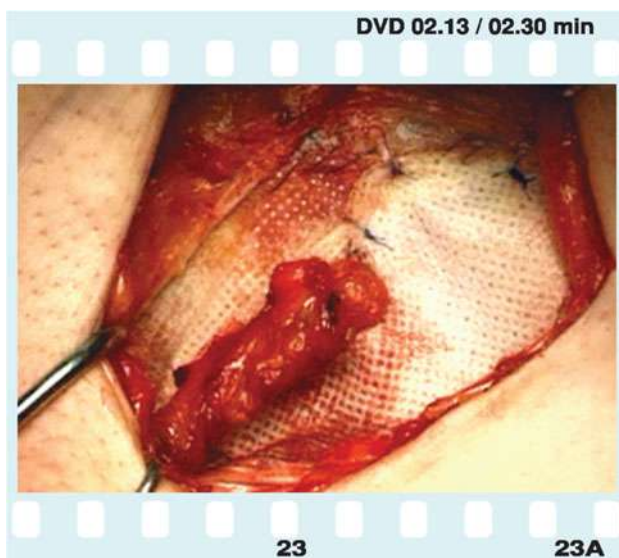

FIGURE 23- Les points de fixation.

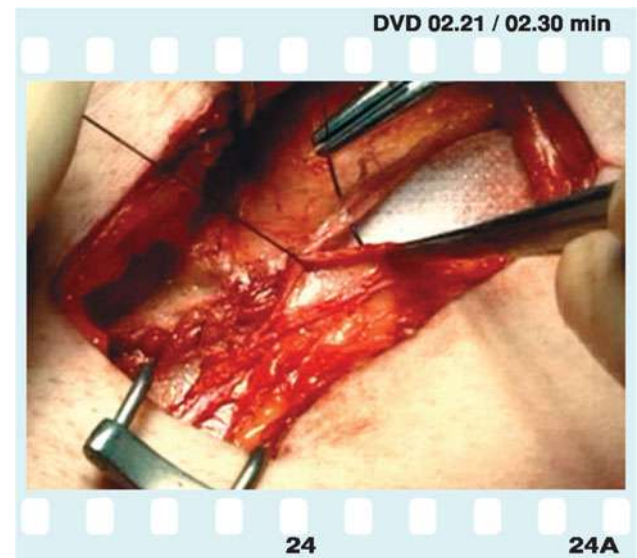
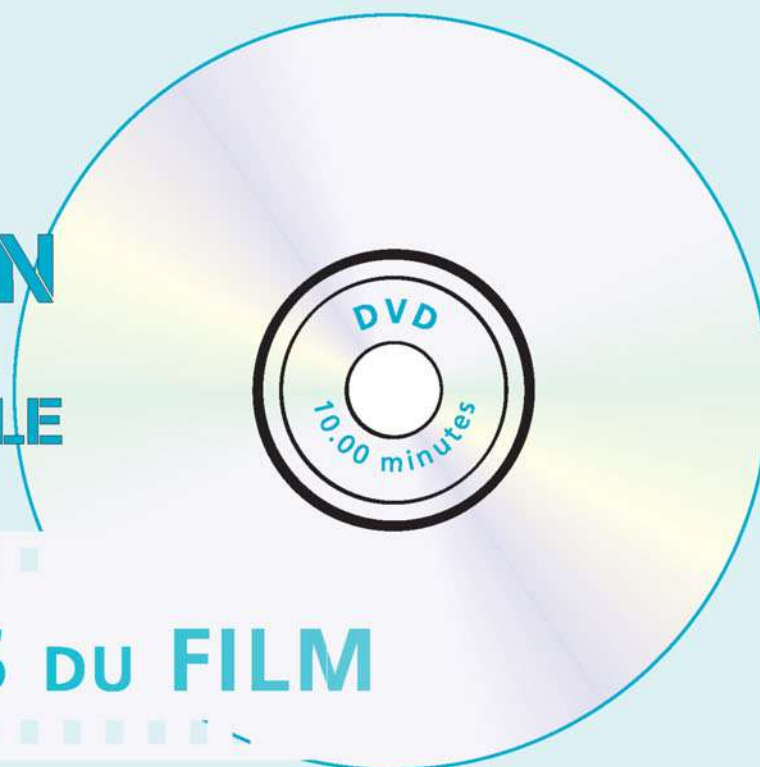

FIGURE 24- Fermeture de l'aponévrose du grand oblique.



Mathieu BECK

LICHTENSTEIN PROTHESE AVEC UNE FENTE LATERALE



AVEC

DIAPORAMAS DU FILM

Réalisé par :

Dr. Mathieu BECK

CV: Ancien Interne des Hôpitaux

Ancien Assistant des Hôpitaux, ancien Chef de Clinique Chirurgicale de la Faculté de Médecine de Nancy.

Membre du Comité Scientifique de l'Encyclopédie Médico - Chirurgiale.

Membre de la SFCE

Membre de la SFCL

Chirurgien digestif, avec une activité essentiellement représentée par la chirurgie coelioscopique, pariétale et cancérologique.

Installé à la Clinique Ambroise Paré de Thionville depuis 1988, il opère en moyenne 1000 patients par an, dont 350 souffrant de hernies.

Dr. Mathieu BECK
Clinique Ambroise Paré
Thionville / FRANCE
beck.mathieu@wanadoo.fr

LICHTENSTEIN PROTHESE AVEC UNE FENTE LATERALE

INTRODUCTION DU FILM : Ce film montre les principales étapes de la dissection d'une hernie par abord direct, puis de la réfection pariétale avec renforcement prothétique de type Lichtenstein.

PROTHESES UTILISEES : Prothèse Cousin® en Polyester A2f 884 (13,2cm x 6,7cm).

DEROULEMENT DE LA TECHNIQUE : Après incision des plans cutanés et sous-cutanés, l'aponévrose du grand oblique est ouverte, l'arcade fémorale exposée, ainsi que le fascia transversalis puis le cordon spermatique. Ensuite, un décollement sous aponévrotique prépare le site prothétique. La dissection herniaire n'a rien de spécifique.

La prothèse doit être de taille suffisante, et correctement calibrée autour du cordon. Le moyen de fixation choisi ici est l'agrafage, mais la fixation par fils ou par encollage semble donner également de bons résultats.

L'aponévrose du grand oblique est fermée en rétro-funiculaire ou en pré-funiculaire sans incidence sur le résultat.

REMARQUES DE L'AUTEUR : L'intervention peut être faite sous anesthésie locale, en ambulatoire. Il est recommandé de réduire autant que possible les sources de douleurs postopératoires. La fermeture du fascia transversalis, telle qu'elle est montrée dans les hernies directes, n'est pas indispensable, doit être réservée aux volumineuses hernies et ne doit pas mettre en tension le fascia afin de préserver la caractéristique "tension free" de l'opération.

CONCLUSION : Simple, reproductible, efficace, la technique de Lichtenstein peut représenter une procédure de référence pour toutes les hernies de l'aîne, ou venir occasionnellement en aide aux adeptes de la coeliochirurgie herniaire.

TECHNIQUE OPERATOIRE

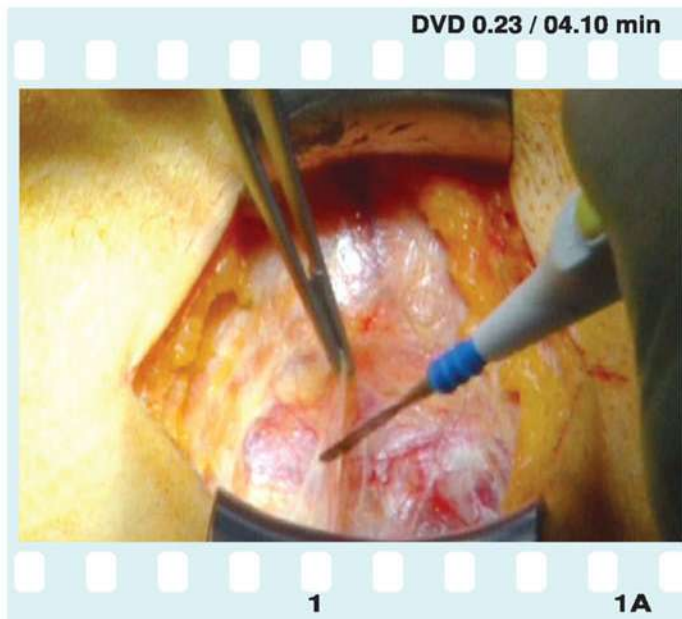


FIGURE 1- L'intervention débute par une incision classique d'environ 5 cm, puis on dissèque le tissu cellulaire sous-cutané.

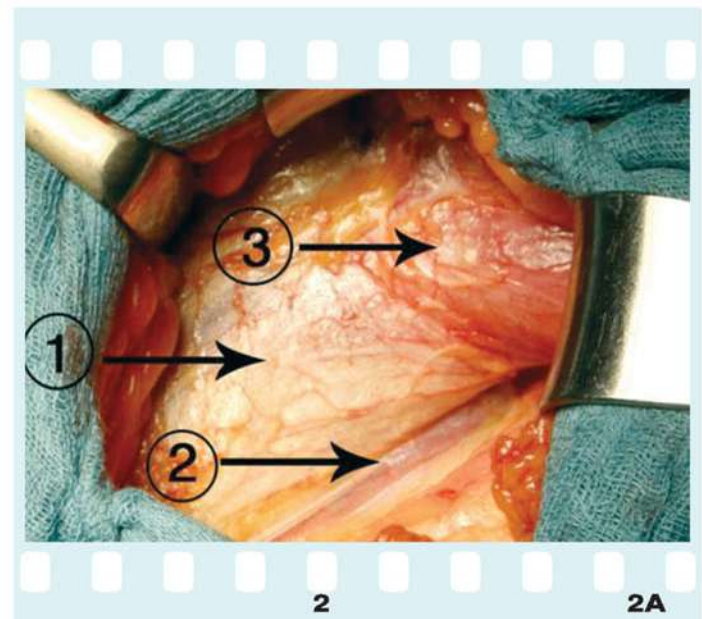


FIGURE 2- On découvre l'aponévrose du grand oblique (1), l'arcade crurale (2), et l'orifice superficiel du canal inguinal (3).

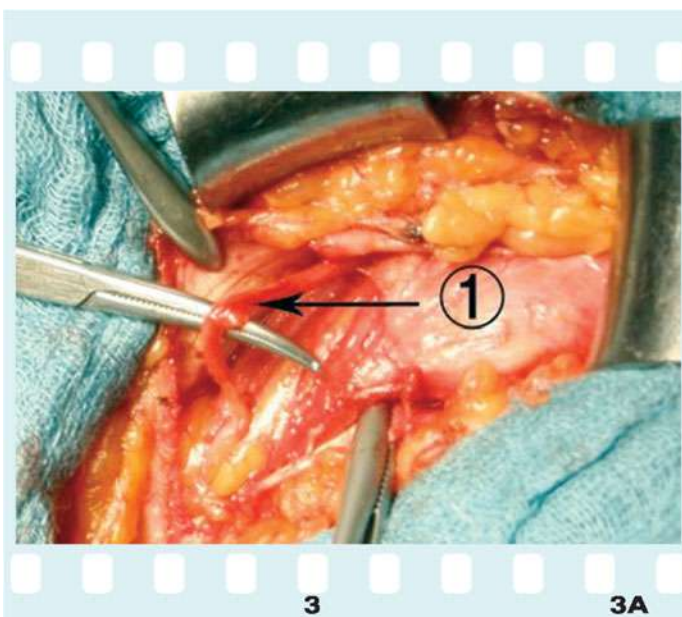


FIGURE 3- Après ouverture de l'aponévrose du grand oblique, on découvre le nerf ilio-inguinal (1) qu'il convient de ne pas léser.

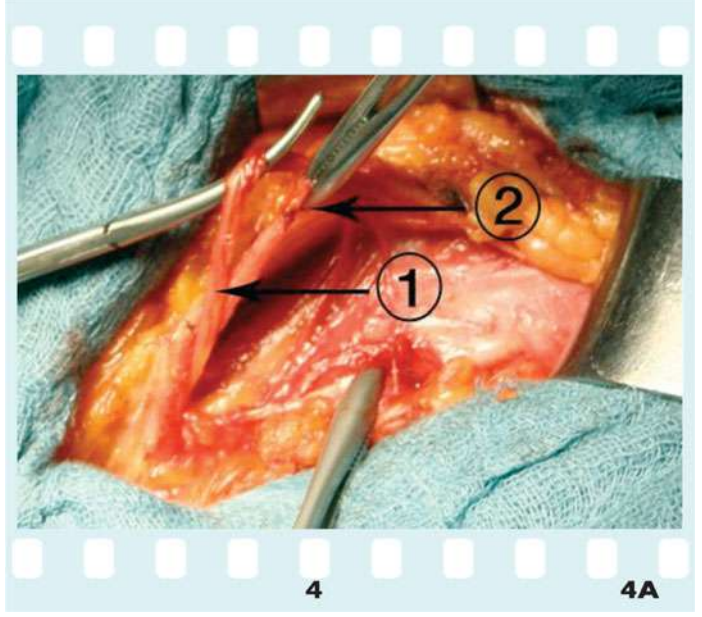


FIGURE 4- On protège le nerf (1) en le réclinant derrière une pince de Péan qui tient le lambeau interne de l'aponévrose du grand oblique (2).

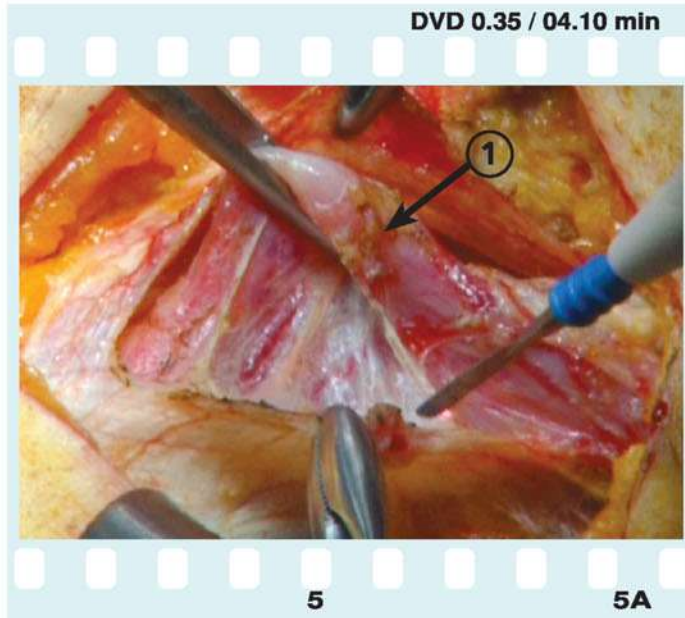


FIGURE 5- On dissèque le cordon (1).

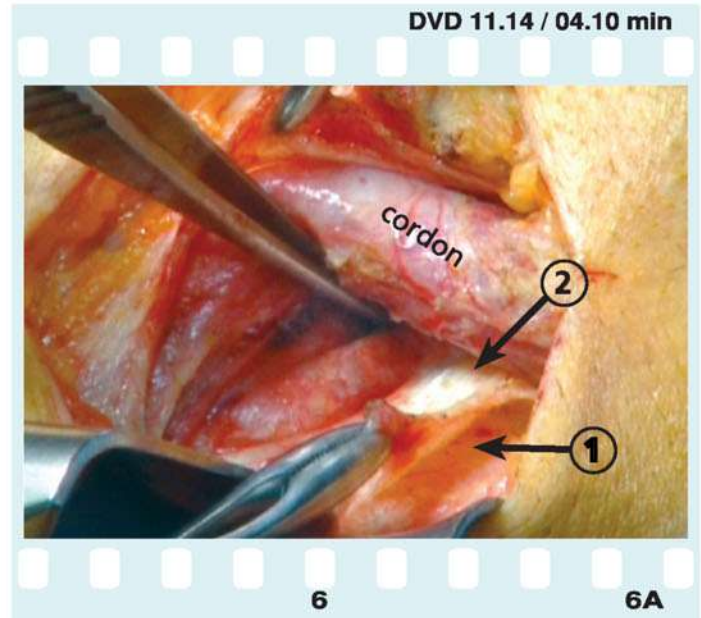


FIGURE 6- On expose l'arcade fémorale (1) jusqu'à l'épine du pubis (2).

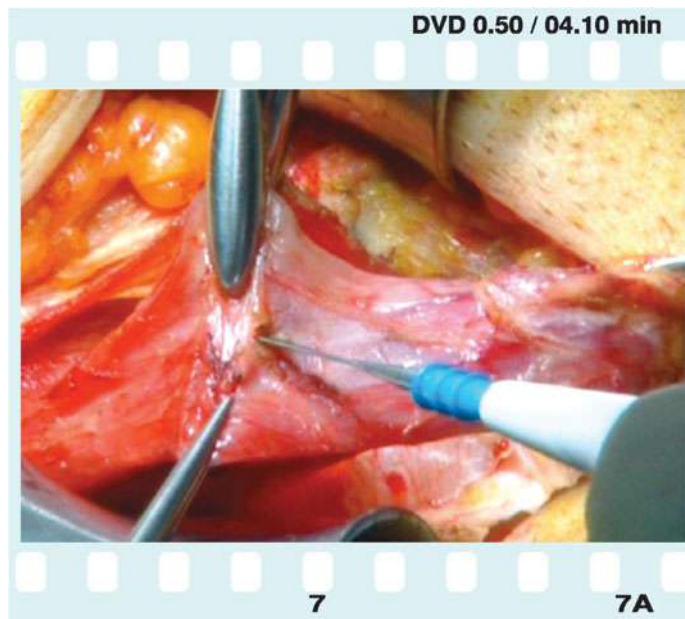


FIGURE 7- On incise longitudinalement la gaine crémasterienne ce qui permet d'accéder au cordon et au sac herniaire.

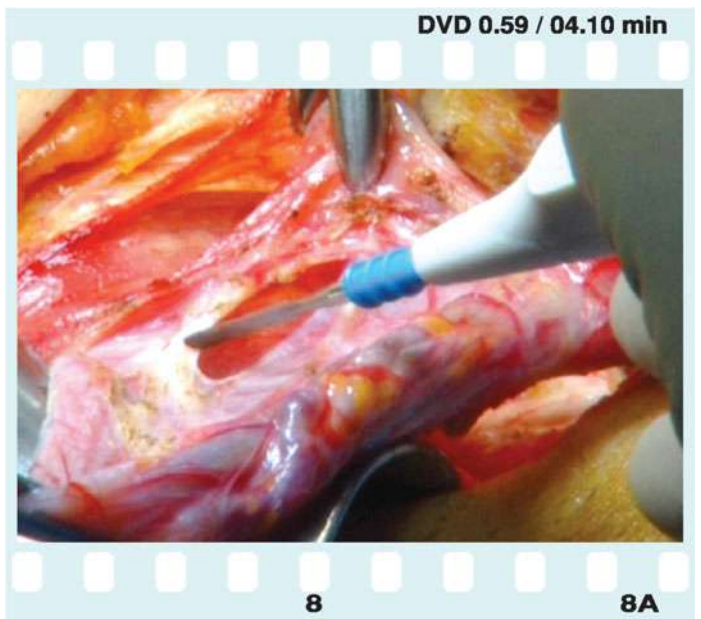


FIGURE 8- Le lambeau crémasterien interne peut être totalement excisé.

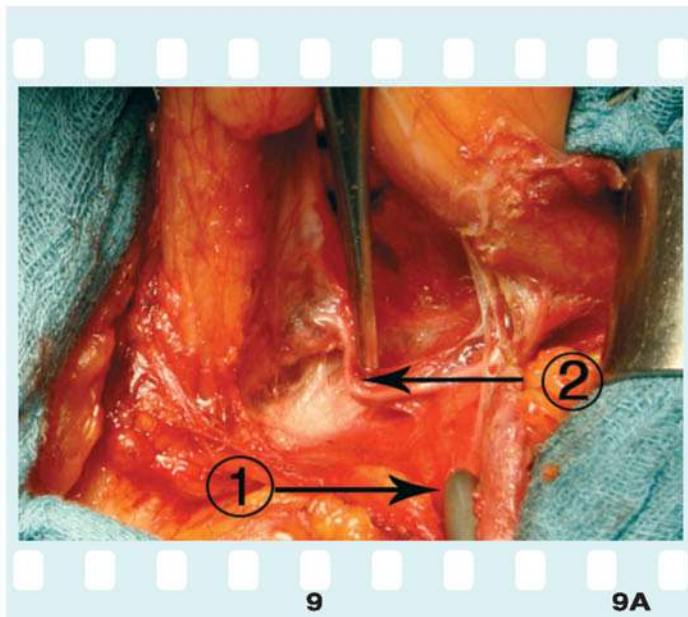


FIGURE 9- Le lambeau crémastérien externe peut être excisé également, mais prudemment, afin de ne pas léser la branche funiculaire de l'artère épigastrique (1), accompagnée du rameau génital du nerf génito-fémoral (2).

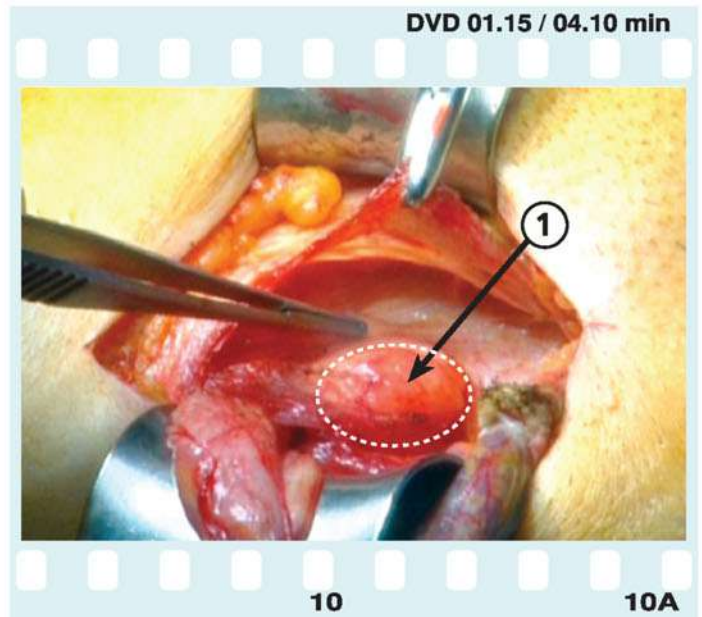


FIGURE 10-A ce stade, on voit une petite hernie directe.

REMARQUE DE L'AUTEUR

Dans les hernies indirectes, le sac péritonéal peut être réséqué ou refoulé. Dans sa technique princeps, Lichtenstein recommandait de refouler simplement le sac afin de ne pas provoquer de douleurs post-opératoires liées à sa ligature et à sa section. Par la suite, il a laissé ce détail technique à l'appréciation de l'opérateur.

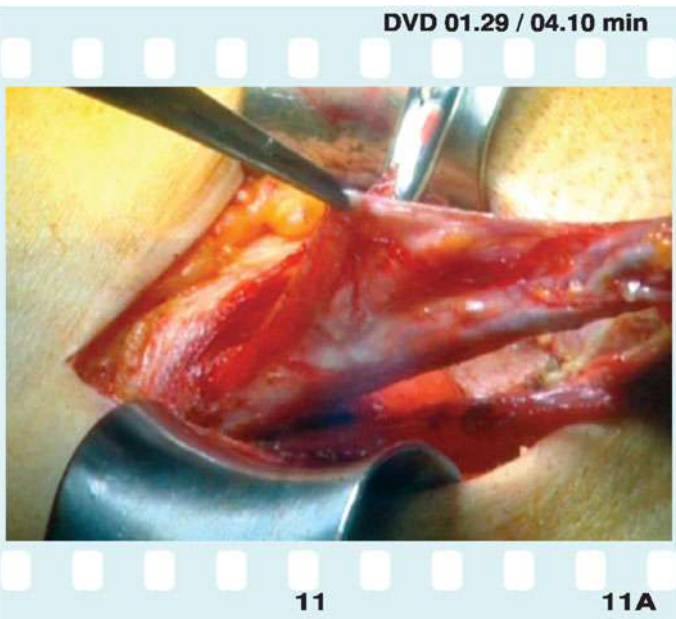


FIGURE 11- La composante indirecte de la hernie sera complètement disséquée puis réséquée.

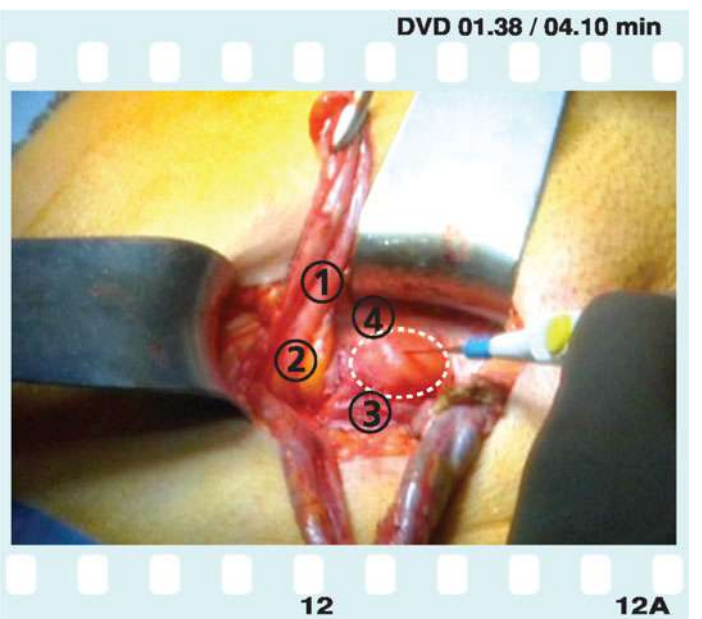


FIGURE 12- Hernie indirecte disséquée (1) avec son lipome (2), vaisseaux épigastriques (3) et petite hernie directe (4).

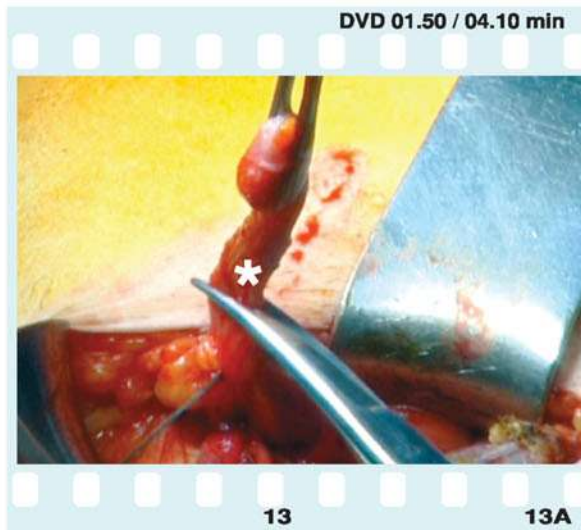


FIGURE 13- On résèque le sac herniaire, bien que ce soit facultatif d'après Lichtenstein qui préférait le refouler afin d'éviter les douleurs liées à la ligature du sac.

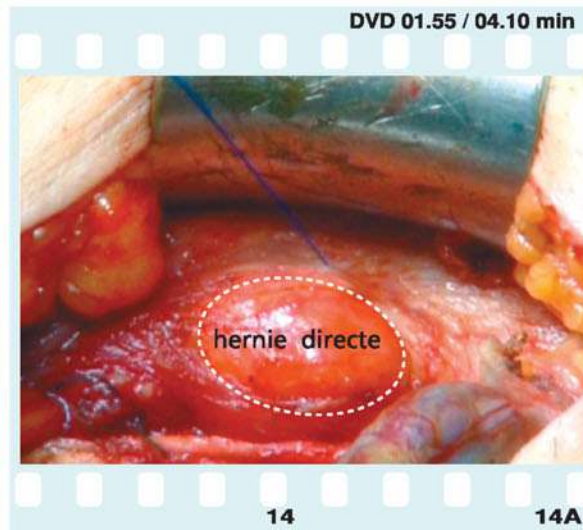
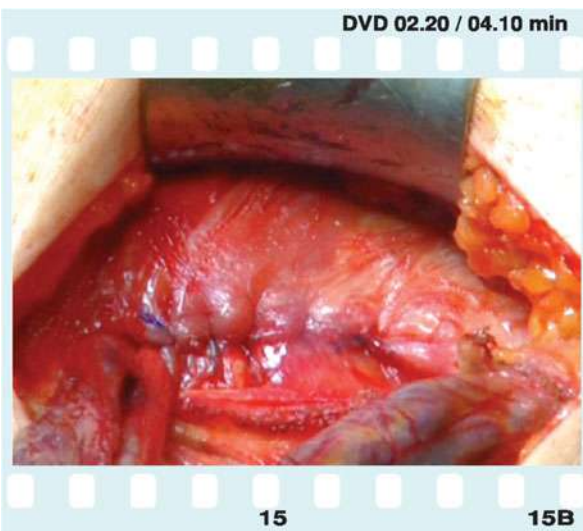
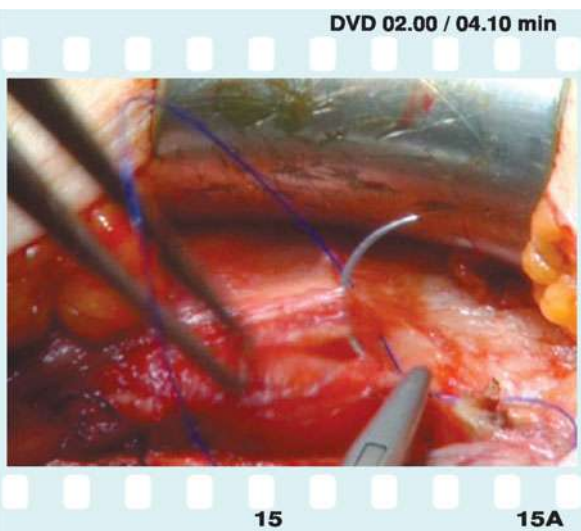
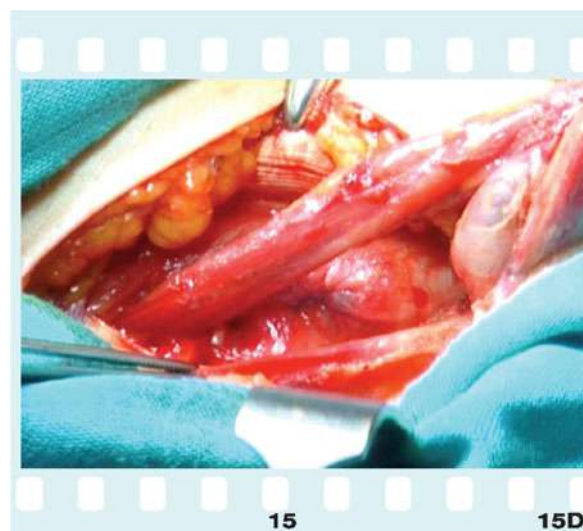
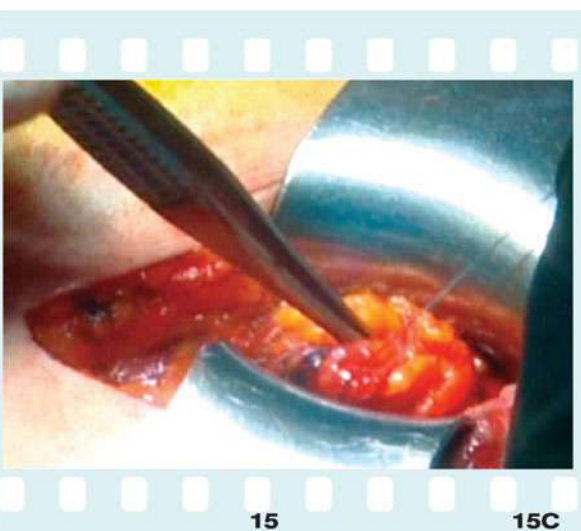


FIGURE 14- En ce qui concerne la hernie directe, il est préférable de la mettre à plat avec un surjet sans trop de tension.

REFOULEMENT DU SAC DE LA HERNIE DIRECTE



FIGURES 15 A-B-C-D- Dans les hernies directes, un surjet (en haut) ou une bourse (en bas) permettent de remettre à plat le fascia transversalis distendu, afin ne pas poser la prothèse sur une voussure excessivement importante en cas de hernie volumineuse. Cependant, cette suture doit se faire sans tension afin de conserver à l'intervention sa qualité dite "tension-free"



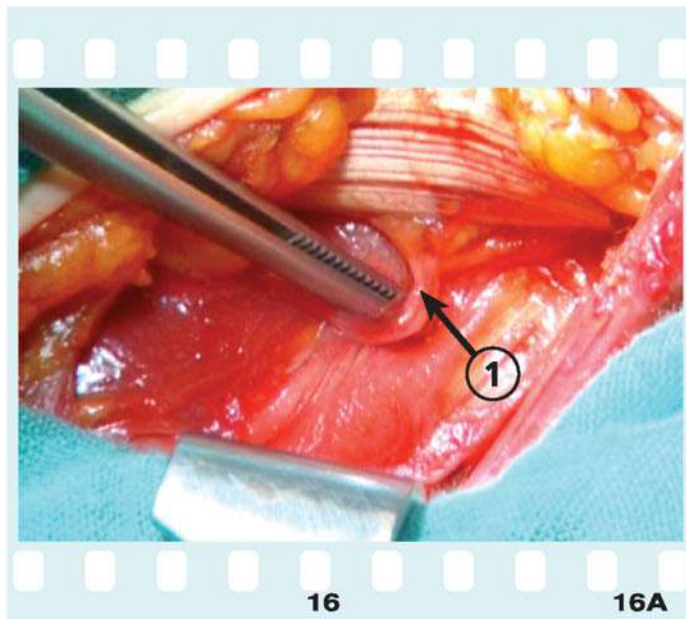


FIGURE 16- Le nerf ilio-inguinal est préservé.

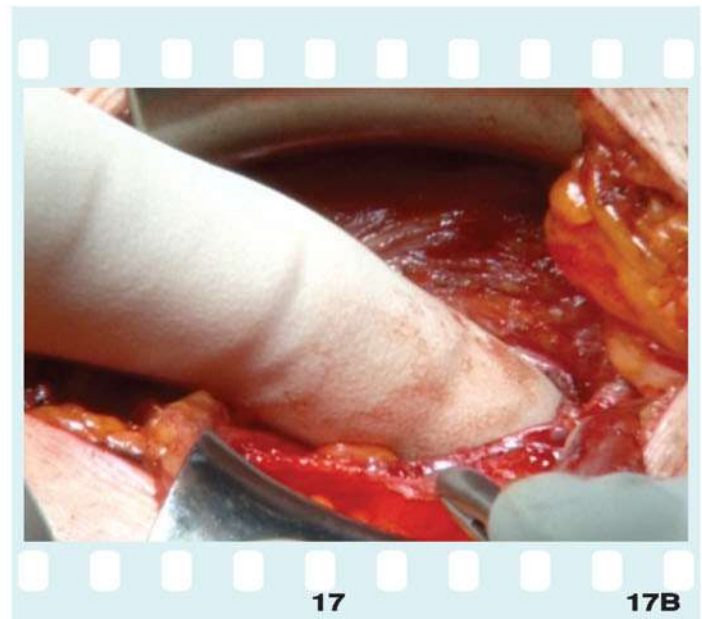

FIGURE 17- Avant la mise en place de la prothèse, il est indispensable de s'assurer avec le doigt, de l'absence d'une hernie fémorale associée, et de la traiter le cas échéant.

MISE EN PLACE DE LA PROTHESE

REMARQUE DE L'AUTEUR

La prothèse préconisée par Lichtenstein était de taille impressionnante (16x9 cm), ce qui implique une dissection très large. Une taille plus réduite ne semble pas compromettre le résultat. La prothèse doit, bien sûr, être large s'il s'agit d'une hernie directe, et peut être un peu plus étroite s'il s'agit d'une hernie de type indirect, avec un fascia transversalis de bonne qualité. La fente latérale rend la fermeture plus simple que la fente en queue de poisson.

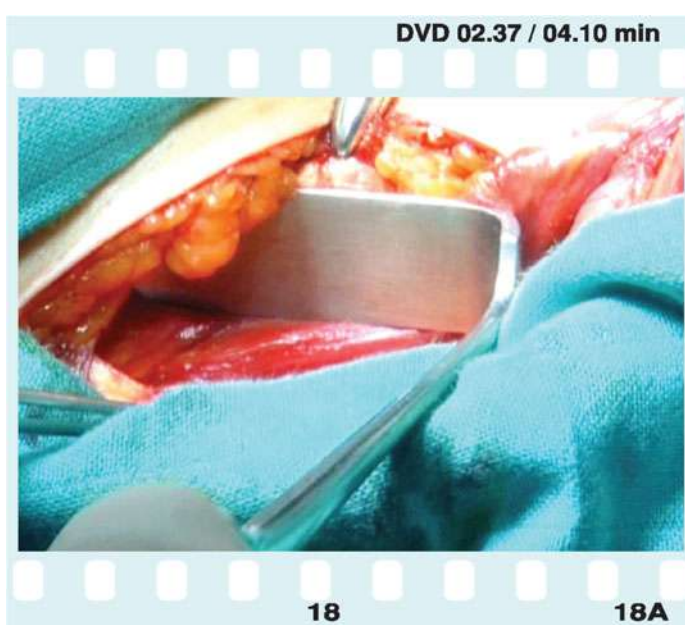


FIGURE 18- L'écarteur de Langenbeck est un excellent instrument pour augmenter l'espace de décollement afin de mettre une prothèse de grande taille.



FIGURE 19- La prothèse mesure 8cm x13 cm, avec une fente latérale, elle est facile à étaler et à fermer.

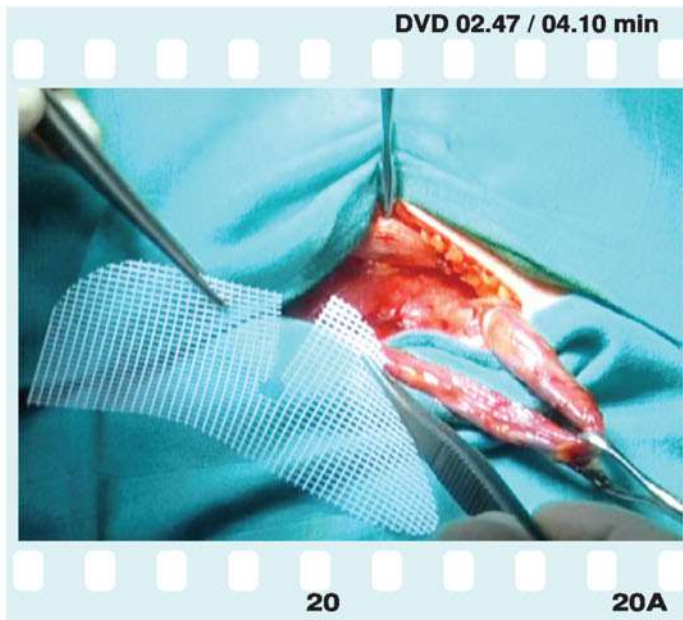


FIGURE 20- On ouvre la fente prothétique pour faire passer les deux pans de la prothèse de part et d'autre du cordon.

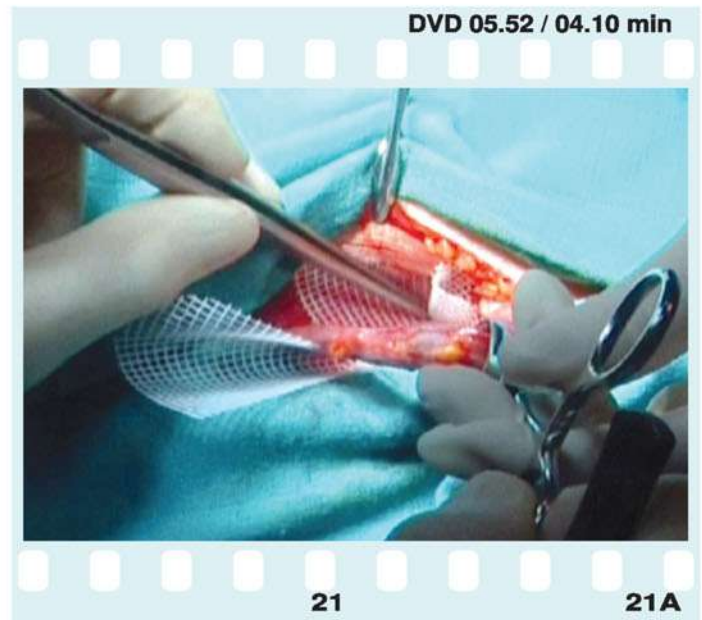


FIGURE 21- On place la prothèse qui entoure le cordon dans le plan pré-musculaire.

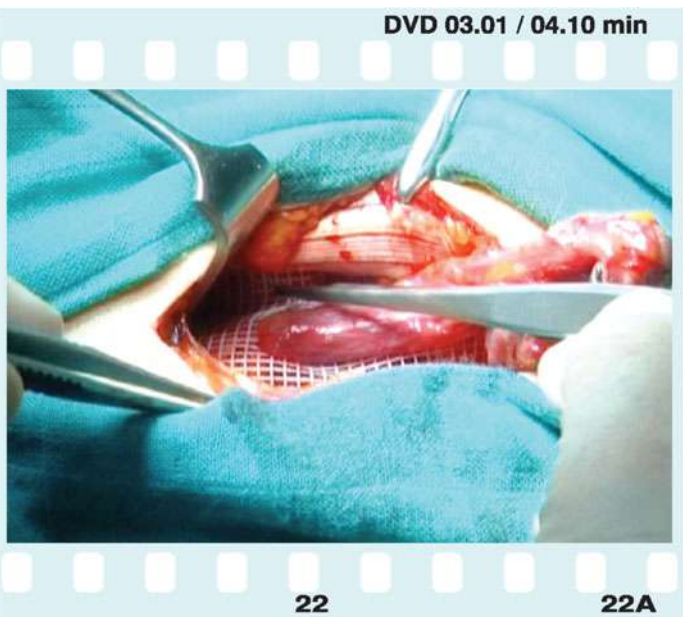


FIGURE 22- La prothèse est étalée dans l'espace préparé à cet effet.

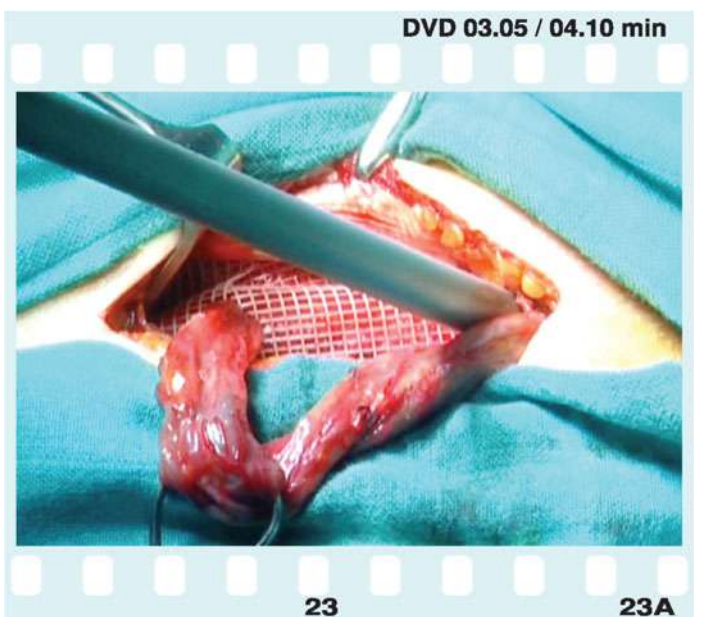


FIGURE 23- On commence la fixation au niveau de l'épine du pubis (Par agrafage).

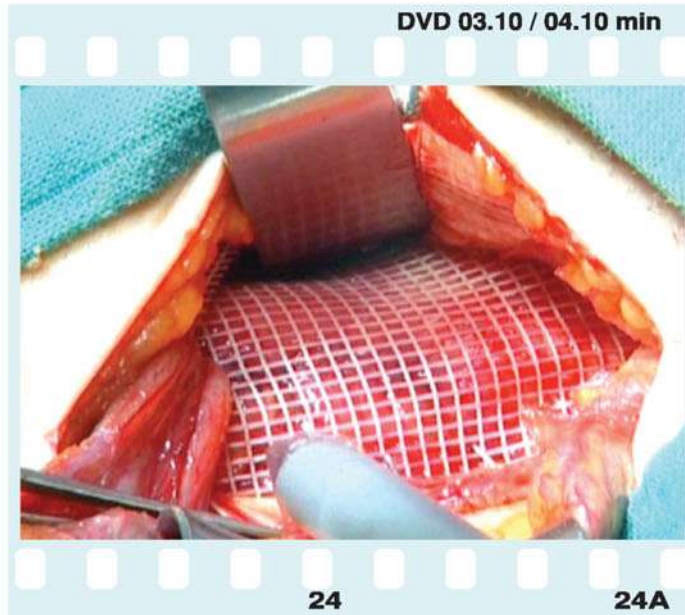


FIGURE 24- La fixation continue le long de l'arcade fémorale.

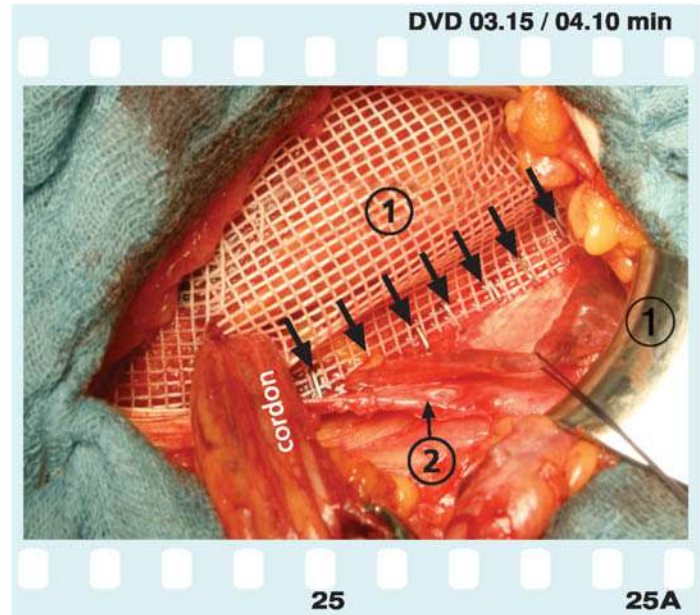


FIGURE 25- Vue des agrafes de fixation le long de l'arcade (1) et pédicule funiculaire (2).

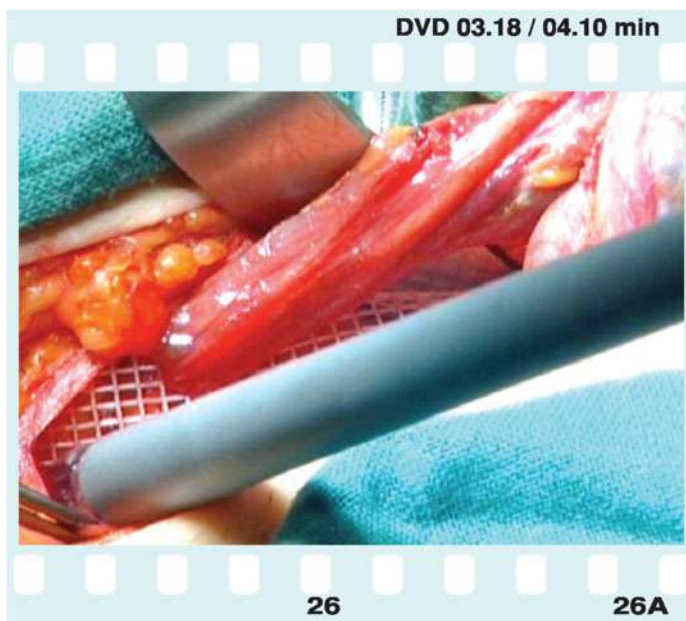


FIGURE 26- Fixation latérale sur le bord externe de la prothèse.

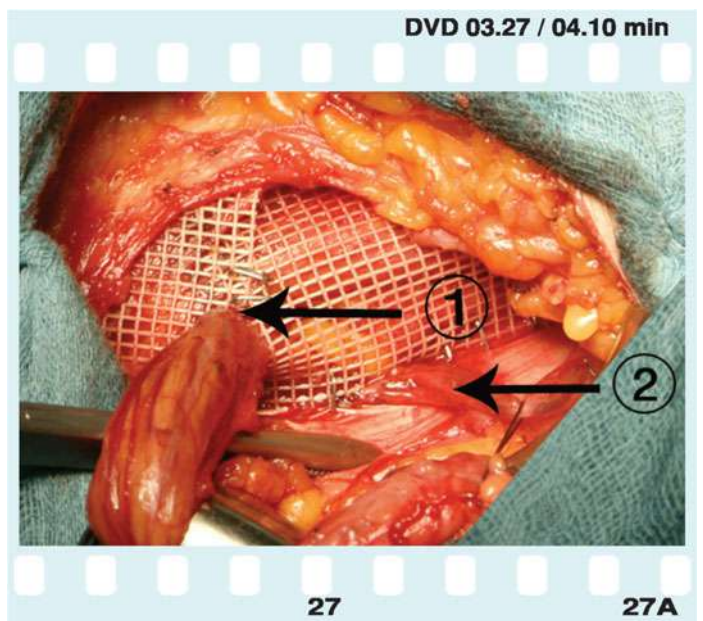


FIGURE 27- Fixation des deux pans croisés de la prothèse, cordon spermatique (1), pédicule funiculaire accompagné du rameau génital du nerf génito-fémoral (2).

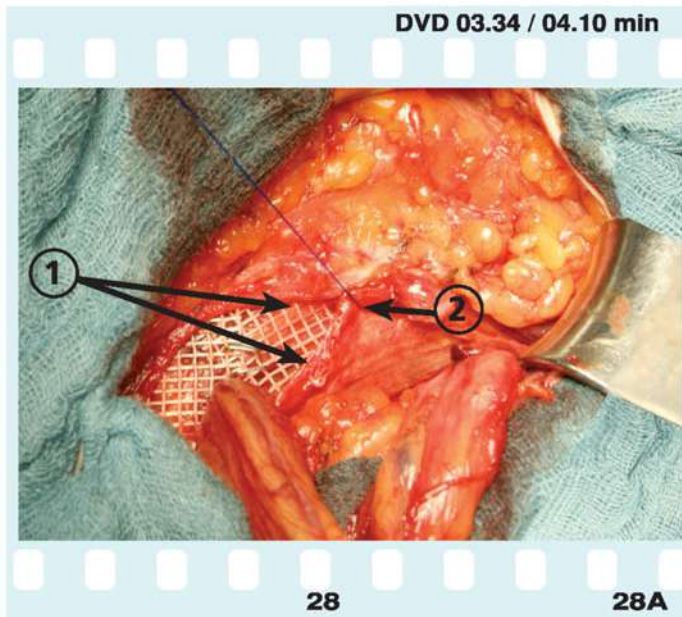


FIGURE 28- Fermeture de l'aponévrose du grand oblique à points séparés de prolène.

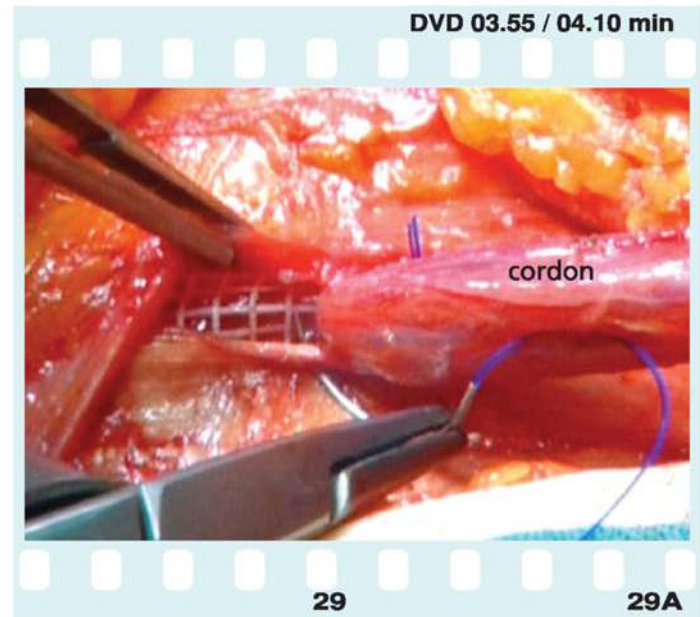


FIGURE 29- Calibrage de l'orifice du cordon. On peut passer l'aiguille dans la prothèse pour la fixer.

REMARQUE DE L'AUTEUR

La fermeture de l'aponévrose du grand oblique peut se faire en pré ou rétro-funiculaire. En fermant en rétro-funiculaire, la prothèse est mieux stabilisée. On peut charger la prothèse avec le prolène qui sert à fermer l'aponévrose du grand oblique pour la fixer.

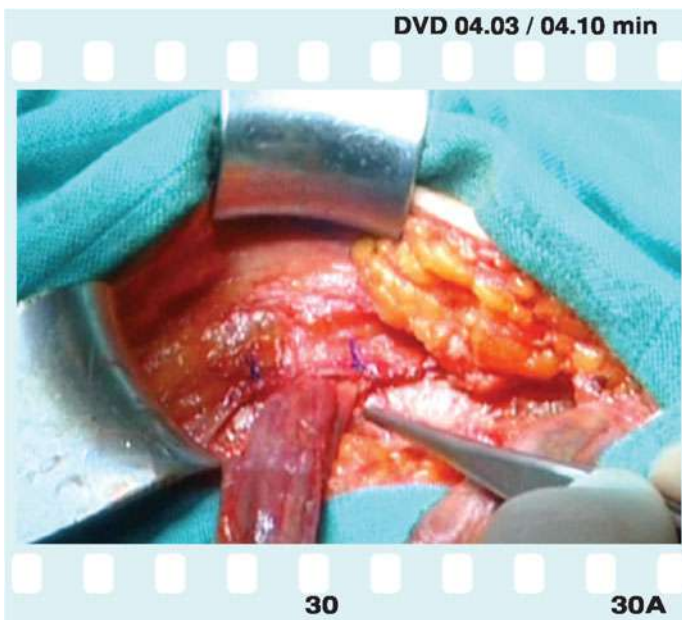


FIGURE 30- Fermeture de l'aponévrose du grand oblique.

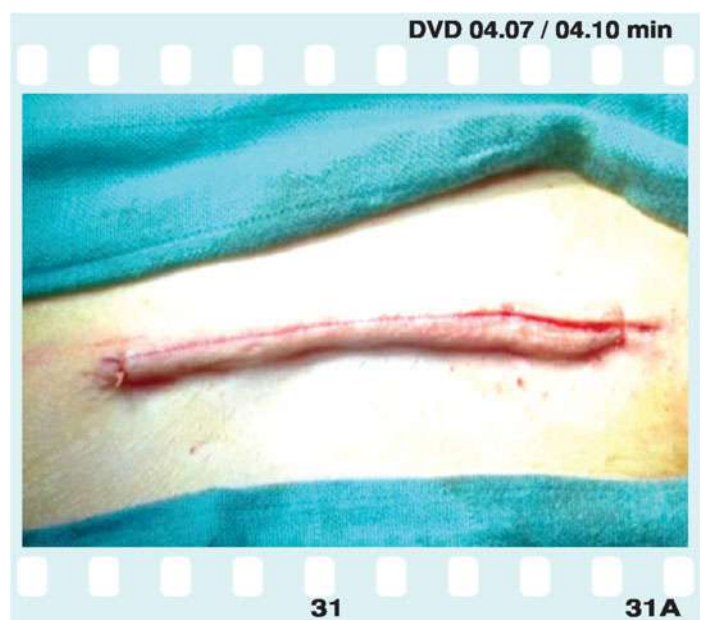

FIGURE 31- Fermeture de la peau.

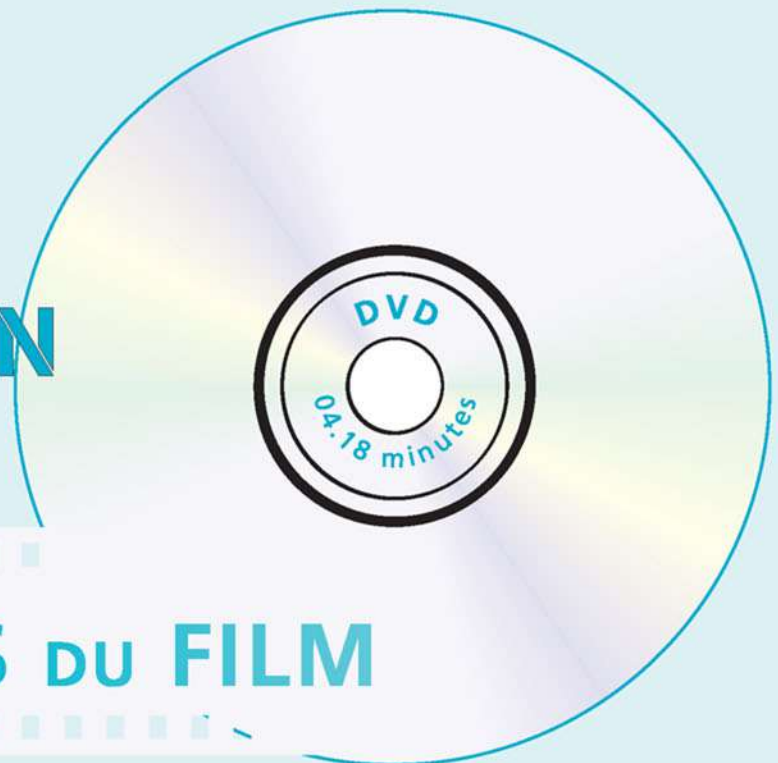CONCLUSION DE L'AUTEUR

Finalement, on peut dire que la technique de Lichtenstein est simple, reproductible, rapide et efficace dans le traitement de toutes les hernies de l'aîne.



E. Philippe BREIL

LICHTENSTEIN



AVEC

DIAPORAMAS DU FILM

Réalisé par :

Dr. Edouard Philippe BREIL

CV: CHIRURGIEN
AIHP ACCA
Chirurgie Viscérale et Digestive
Coelochirurgie Cancérologie
Expert près la Cour d'Appel de Paris
75 1 70506 2

Dr. Philippe BREIL
Chirurgien Viscéral et Digestif
Clinique Turin 9 rue de Turin 75008
PARIS FRANCE
ph.breil@gmail.com
ph.breil@wanadoo.fr

LICHTENSTEIN

INTRODUCTION DU FILM : Il s'agit d'une intervention de Lichtenstein du côté droit pour hernie directe.

PROTHESES UTILISEES : Il s'agit d'une prothèse BARD Spermatex®, l'originalité de cette prothèse est de comporter un lambeau de PTFE dans la zone qui sera en contact avec le cordon. Le reste de la prothèse est en polypropylène tricoté.

DEROULEMENT DE LA TECHNIQUE : Incision inguinale horizontale.
Ouverture de l'aponévrose du grand oblique.
Refoulement du sac direct.
Positionnement de la prothèse qui est fixée en dedans par un fil non résorbable et agrafage de la prothèse à l'arcade crurale et à la face antérieure du petit oblique. Dans un premier temps, pour la partie interne de la prothèse, dans un deuxième pour sa partie externe puis fermeture de la fente de la prothèse de la prothèse qui est également agrafée.

CONCLUSION : Cette technique permet une bonne solidité en évitant par le PTFE la fibrose adhérencielle au niveau du cordon qui est source de douleurs, la prothèse est relativement large en dehors du cordon, ce qui donne une couverture importante de toute la région inguinale.

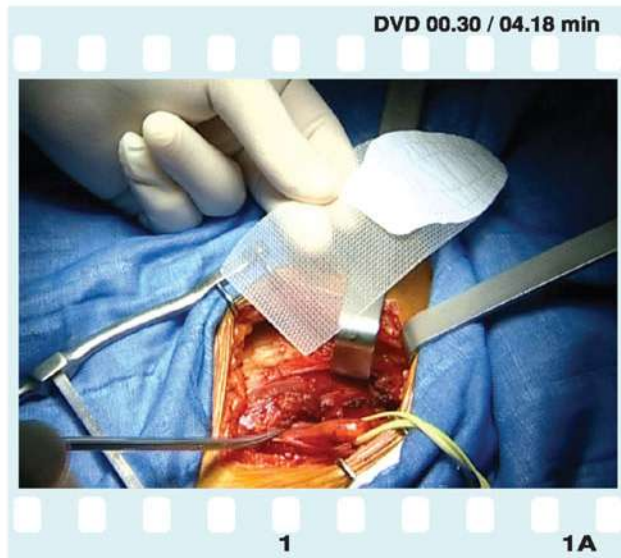


FIGURE 1- La dissection est effectuée. La prothèse est prête à être mise en place.

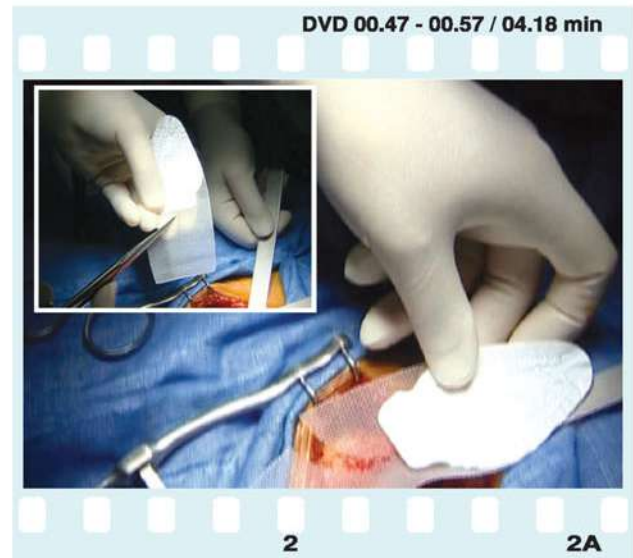


FIGURE 2- La prothèse est fendue en arc de cercle.

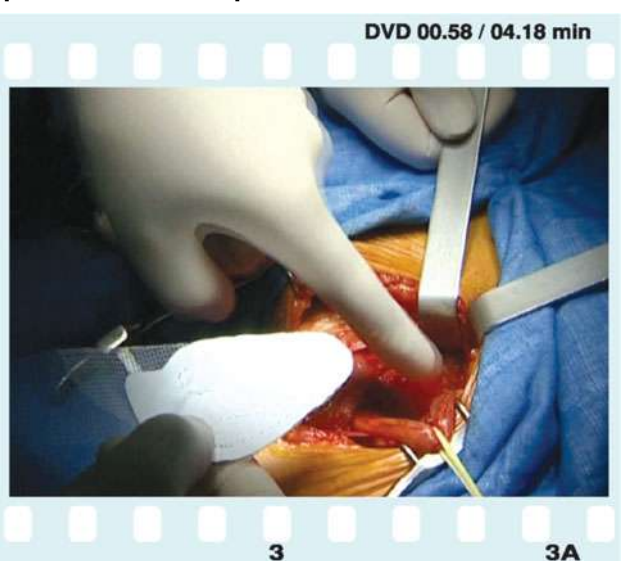


FIGURE 3- Sa partie interne est doublée d'une feuille de PTFE.

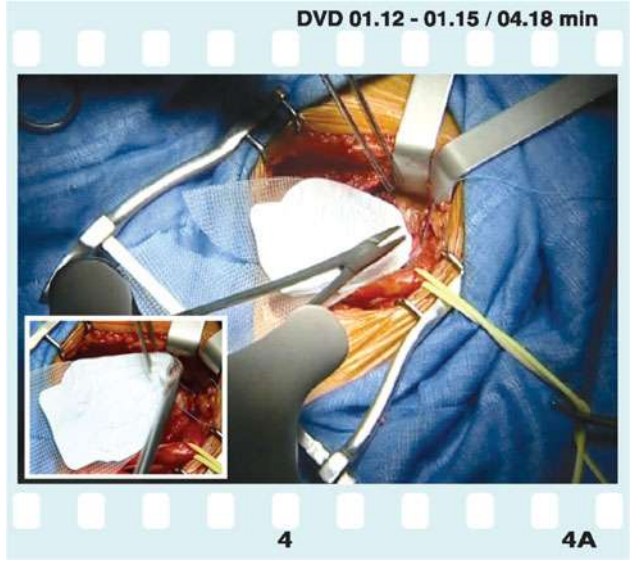


FIGURE 4- l'angle inféro-interne de la prothèse est fixé par un fil résorbable.

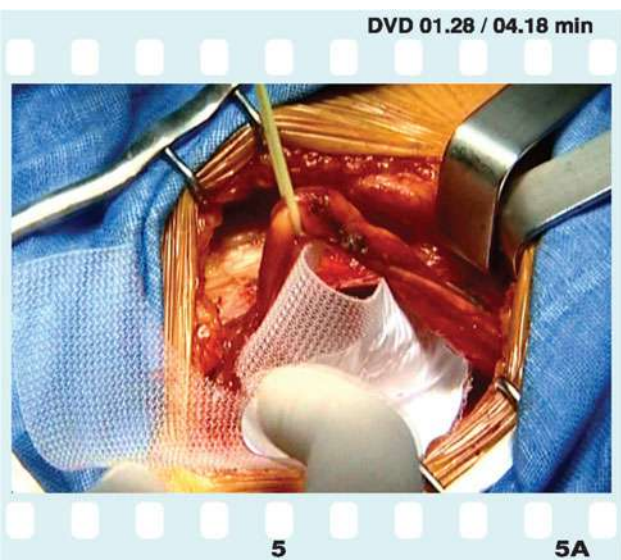


FIGURE 5- la prothèse est positionnée, la zone PTFE se plaçant en arrière du cordon.

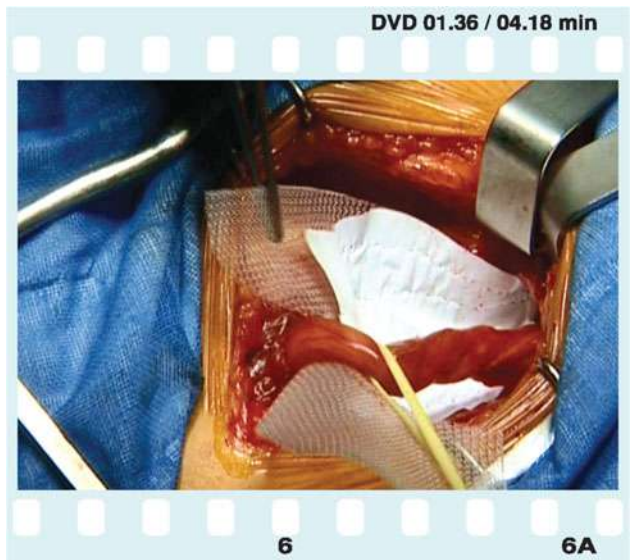


FIGURE 6- le cordon passe par l'échancrure de la prothèse, aspect avant fixation de la prothèse.

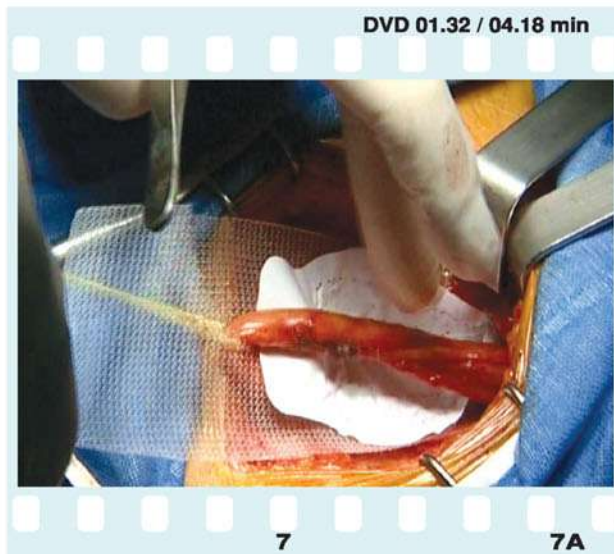


FIGURE 7- Préparation de la fixation par mise en tension de l'arcade crurale, présentation de la pince SALUTE BARD, agrafage de l'arcade crurale.

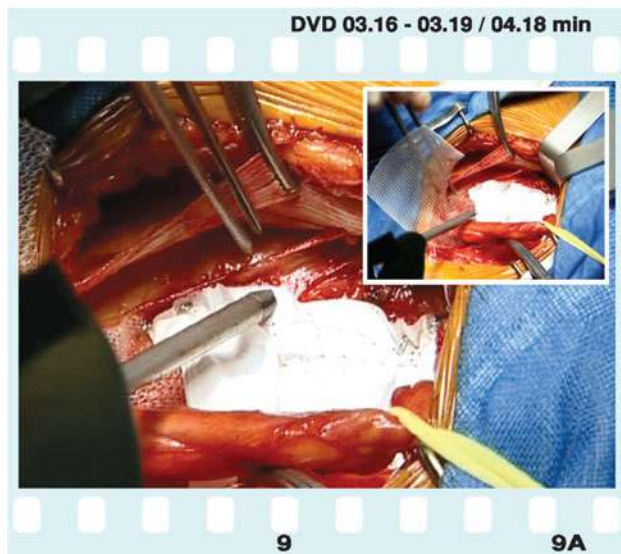

FIGURE 9- Fermeture de la fente de la prothèse à la pince SALUTE.

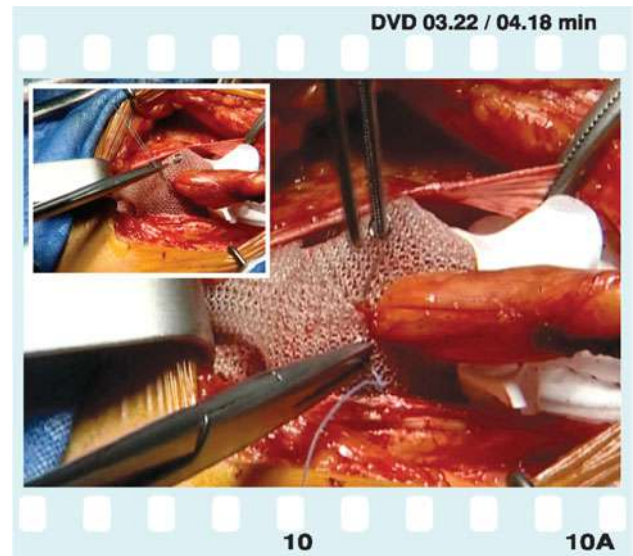


FIGURE 10- Fixation de la partie externe en dehors du cordon.

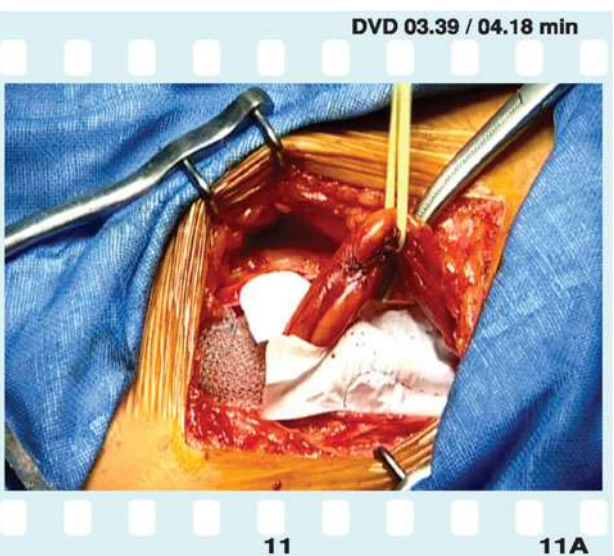


FIGURE 11- Le cordon est enveloppé par le PTFE.

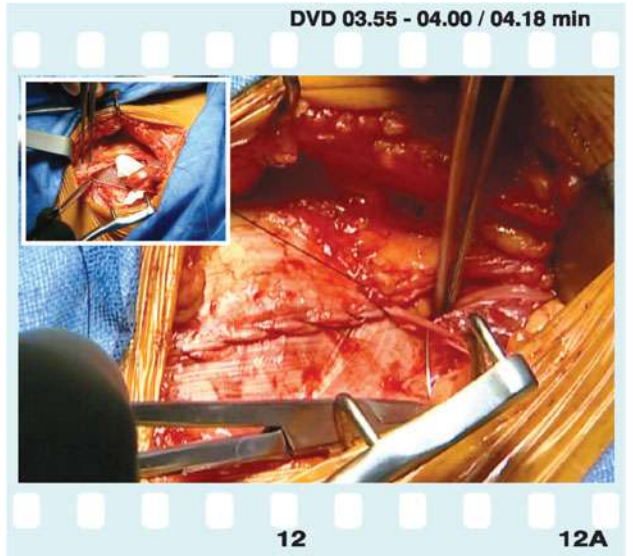
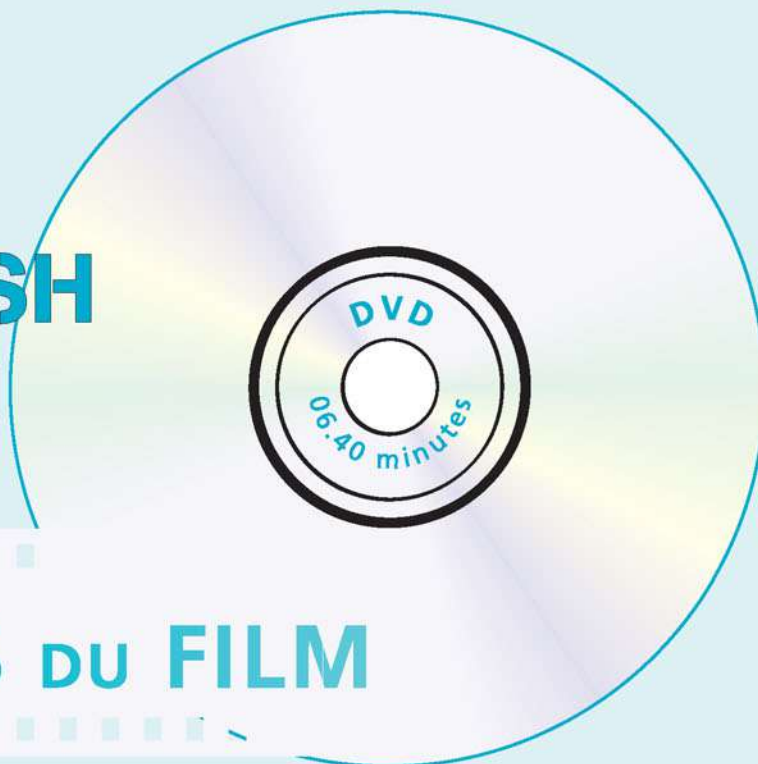

FIGURE 12- Fermeture au fil à résorption lente de l'aponévrose du grand oblique.



“HELD IN MESH REPAIR®”



AVEC

DIAPORAMAS DU FILM

Réalisé par :

Pr. Francesco CORCIONE

Avec la collaboration de:

D. CUCCURULLO, F. PIROZZI, R. RUGGIERO

CV: - Assistant in the Department of General Surgery, University "Federico II", Naples, Italy (1977-1998)
- Chief of the Unit of General and Laparoscopic Surgery, Monaldi Hospital, Naples, Italy (1998)

Teacher at: the School of General and Cardiothoracic Surgery, University "Federico II" and University "Seconda Università", Naples, Italy, The International Institute EITS/IRCAD of Strasburg, directed by Prof. J. Marescaux, The EICS of Hamburg, The School of Laparoscopic Surgery at the Italian Association of Surgery (ACOI), directed by Prof G.L. Melotti.

Scientific Society and activity:

- International acknowledgment "Sebetia-ter" for Surgery (2004).
- Winner of "Leonardo Da Vinci" for Science and Technologies (2006).
- President of SICE (Italian Society for Endoscopic Surgery and New Technologies).
- Councilman of SICADS (Italian Society for Day Surgery).
- President of EHS (European Hernia Society) (1998-2001).
- Councilman ACOI (Italian Association of Surgery) (2002-2005).
- Honorary Member of Rumanian Society of Surgery.
- Vice-President of EATS (European Association of Transluminal Surgery)

Member of:

- SIC (Italian Society of Surgery)
- EHS (European Hernia Society)
- AFC (Association Francaise de Chirurgie)
- SCFL (Société Française de Chirurgie Laparoscopique)
- Author of 225 articles on National and International journals.
- Member of Scientific Committee of "Le journal de coelio-chirurgie" and "Hernia".
- Member of Scientific Committee of "Il giornale di Chirurgia".
- Authors of the book "New procedures in open hernia surgery", Edition Springer Verlag.
- Author of the book "Atlas of Laparoscopic Surgery", Edition Gnocchi.

Pr. Dr. Francesco CORCIONE

A.O. MONALDI

HIGHLY SPECIALISED HOSPITAL OF
NATIONAL IMPORTANCE
GENERAL SURGERY DEPT.

National Reference School SIC
of Advance Laparoscopic Surgery
Dept. Chief: Prof. F. Corcione

francesco.corcione@ospedalemonaldi.it

“HELD IN MESH REPAIR®”

DESCRIPTION DE LA TECHNIQUE

Nous rendons compte de notre expérience comportant une modification personnelle de la réparation avec prothèse sans suture que l'on appelle “held in mesh repair®”.

Les résultats favorables de notre expérience utilisant la méthode de routine de “held in mesh repair®” et la simplicité de la procédure nous permettent de penser que l'on peut considérer cette technique comme sûre et recommandable pour les cas de hernies inguinales primaires, à l'exception des cas d'urgence en raison du risque de sepsis.

Un grand nombre de hernioplasties (94%) ont été effectuées sous anesthésie locale en ambulatoire. Dans la salle d'opération, il faut qu'il y ait un anesthésiste capable d'agir avec efficacité lors d'éventuels problèmes hémodynamiques.

En ce qui concerne la technique, les prothèses de tissu à base de mailles en fibres de polypropylène sont des prothèses de choix lors de la “held in mesh repair®”. Elles sont semi-rigides, avec mémoire et surtout faciles à tenir en main. Une seule prothèse de polypropylène adhère très bien au tissu et peut être rapidement colonisée donnant moins de possibilités de rejet en cas d'infection.

Nous pouvons rendre plus facile l'aplatissement des extrémités en coupant une fente perpendiculairement à l'axe supérieur de la prothèse. De cette façon, le bord latéral de la prothèse est interrompu, les extrémités sont plus larges et plus courtes et nous pouvons ainsi avoir les avantages suivants :

1. Le fait de plicaturer les bords des extrémités est rare et si cela arrive, on peut aisément le détecter et l'éviter.
2. Le bord latéral de l'anneau interne est mieux recouvert.
3. Le rebord de la découpe de la prothèse peut être facilement placé au-dessus, de façon à prévenir une éventuelle plicature et un détachement du bord interne de la prothèse. Nous la sécurisons en dedans en la fixant au tubercule pubien avec les extrémités du double plan de suture. Dans cette technique, on n'a pas besoin de pratiquer des sutures supplémentaires qui risqueraient de léser les nerfs, occasionneraient une mauvaise répartition de la tension et provoqueraient un inconfort post-opératoire. Comme le point d'attache avec la fin médiale de la suture, qui se trouve en-dessous, est localisée le long de l'axe principal de la prothèse, laissant ainsi ses bords libres de s'élargir et d'adhérer parfaitement à la paroi postérieure, l'aplatissement de la prothèse est excellente. Une suture est placée sur la prothèse afin de fermer le trait de refend. Nous prenons un certain nombre de précautions pour éviter la récurrence :

1. Nous insérons dans tous les cas un plug de 5m x 5cm afin de renforcer l'anneau interne.
2. Nous sécurisons le plug.
3. Nous fermons le trait de refend autour du cordon.

D'éventuelles déformations du plug sont, à notre avis, négligeables parce que sa fonction de base est de produire une réaction fibroblastique et une collagène-synthèse capable d'enfermer profondément l'anneau autour du cordon. Notre opinion personnelle est que le plug inséré au niveau de l'anneau en profondeur a pour seul but de renforcer cette région anatomique sensible, afin de prévenir une éventuelle récurrence indirecte. En ce qui concerne les nerfs ilio-inguinal et génito-fémoral, si nous estimons qu'il y a un risque de blessure ou de prise, nous préférons infiltrer les nerfs avec une solution anesthésique et les diviser afin d'éviter une douleur post-opératoire chronique.

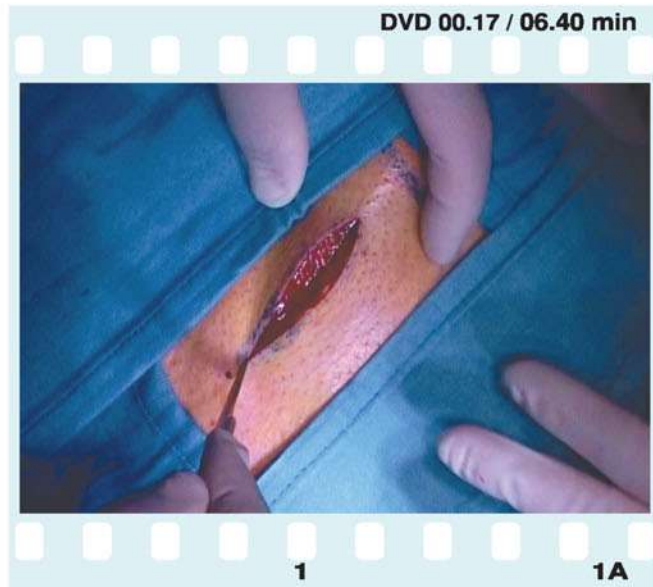


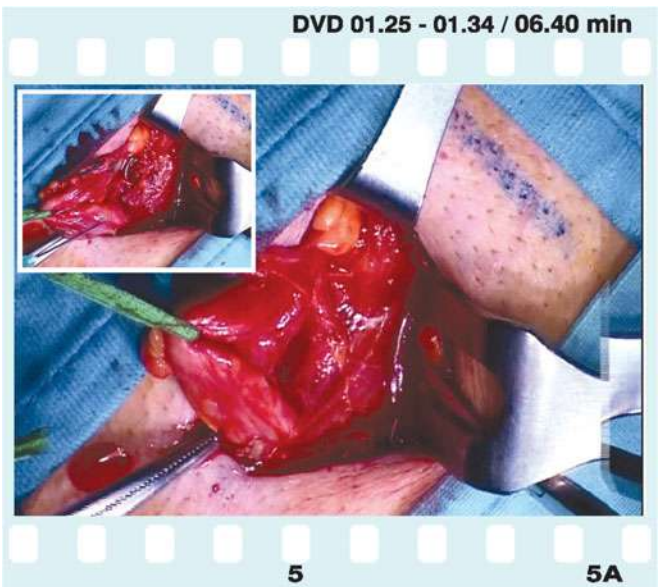
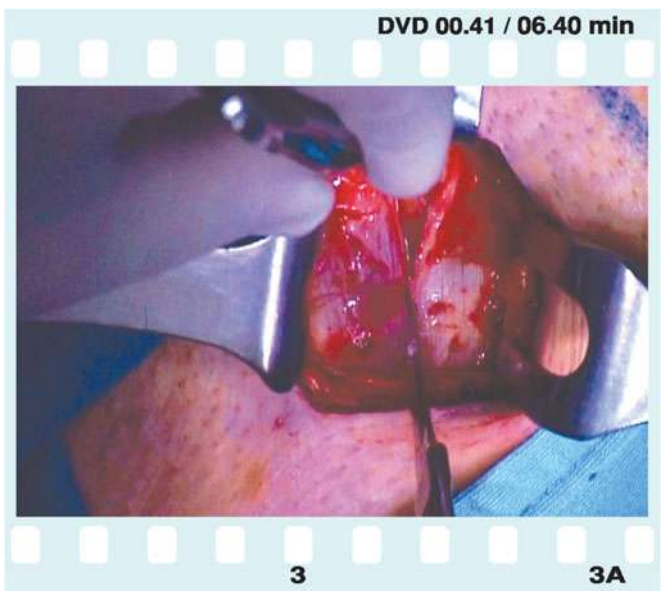
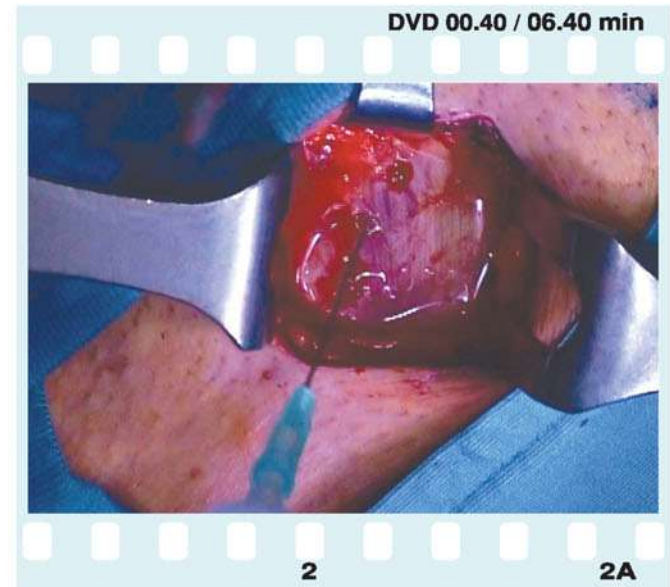
FIGURE 1- Incision inguinale transversale d'une longueur de 7cm, faite légèrement sous l'anneau interne.

FIGURE 2- L'anesthésie est effectuée plan pour plan par infiltration sous-cutanée le long de la ligne d'incision avec 1% de Ropibacaine pour obtenir un effet rapide.

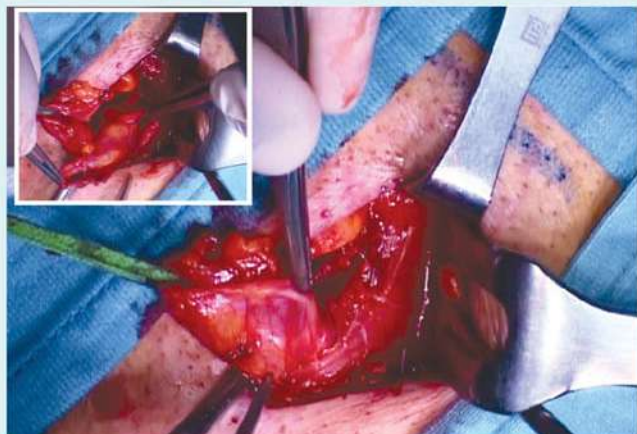FIGURE 3- L'aponévrose de l'oblique externe est alors incisée.

FIGURE 4- Et les nerfs ilio-inguinaux et ilio-hypogastriques sont soigneusement identifiés et si possible préservés.

FIGURE 5- Le fascia crémasterien, préparé et séparé des lambeaux aponévrotiques, est incisé longitudinalement et le muscle crémasterien est divisé et ligaturé près de l'anneau en profondeur. Un éventuel lipome est disséqué, retiré après ligature. Les vaisseaux spermatiques externes et la branche génitale du nerf génito-fémoral sont soulevés du plancher du canal inguinal et si possible, préservés. Pour les structures situées sous la ligne, on utilise 5ml de Ropibacaine à 1%.



DVD 01.40 - 01.58 / 06.40 min

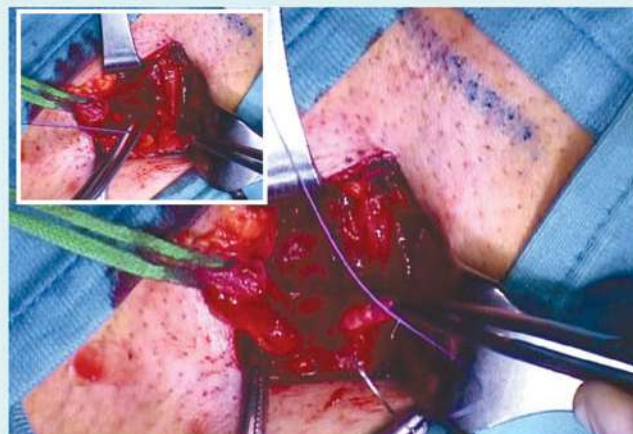

6

6A

FIGURE 6- Dans le cas de hernies indirectes, le sac est disséqué vers le haut vers l'anneau en profondeur, au niveau des vaisseaux épigastriques inférieurs.

DVD 02.30 - 02.34 / 06.40 min

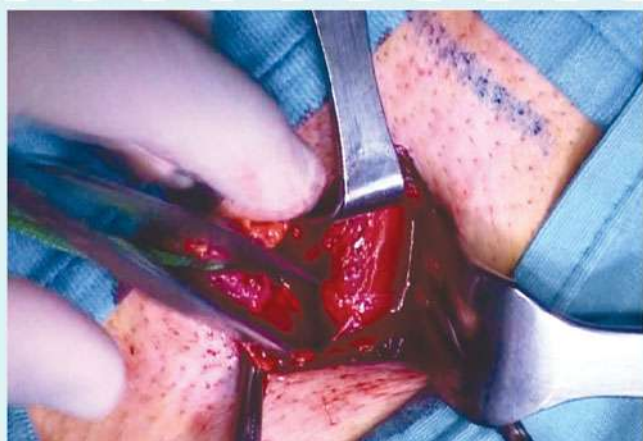


7

7A

FIGURE 7- Il est transfixé en utilisant du Vicryl-00.

DVD 02.39 / 06.40 min

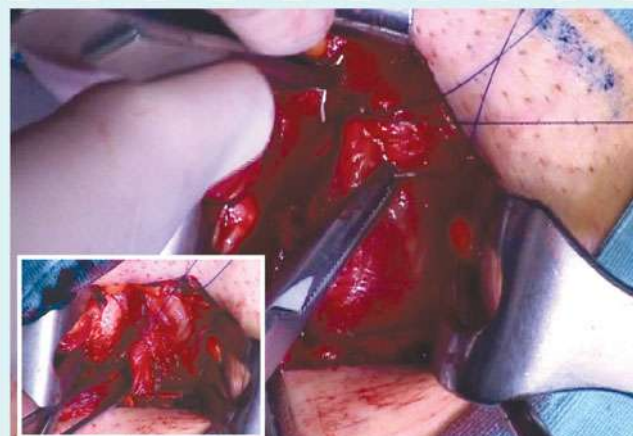

8

8A

FIGURE 8- Le sac non ouvert est inversé à la partie inférieure de l'espace préopératoire.

DVD 02.59 - 03.17 / 06.40 min



9

9A

FIGURE 9- Dans le but de préparer un aplatissement cosmétique, afin de pouvoir appliquer la prothèse, la suture est commencée en dedans, à proximité du tubercule pubien en procédant latéralement vers l'anneau interne.

REMARQUE DE L'AUTEUR

Si le sac indirect est volumineux, on le sectionne près du collet et il est disséqué à partir du cordon, fermé puis inversé ; la partie distale est laissée attachée au cordon spermatique afin d'éviter des complications testiculaires ; elle est ouverte longitudinalement afin d'éviter des complications post-opératoires. En présence de hernies directes, on considère avec attention un éventuel petit sac indirect ; si on le trouve, ce sac est disséqué à partir du cordon et inversé. De toute façon, dans le cas de hernies directes, la réflexion péritonéale, constamment présente vers l'anneau en profondeur sous la forme d'un très petit diverticule translucide, est toujours disséquée et inversée afin de pouvoir placer dans tous les cas un plug. En fait notre technique, à la fois dans les hernies indirectes et dans les hernies directes, requiert la mise en place d'un petit plug de polypropylène rond et épais de 3 cm x 3 cm, à travers l'anneau en profondeur que l'on suture au-dessus de lui. Pour les 2 types de hernies, directes et indirectes, un double plan de suture du fascia transversalis est fait sans tension afin d'obtenir un aplatissement cosmétique de la paroi postérieure. Un tel aplatissement ne produit pas de tension supplémentaire, son but étant en effet de corriger une protubérance du fascia transversalis dans les hernies directes ou de détendre la paroi postérieure dans le cas de hernies indirectes. L'absence de tension est obtenue si une certaine quantité de tissu est prise lors de chaque passage de la suture sans s'occuper du ligament inguinal.

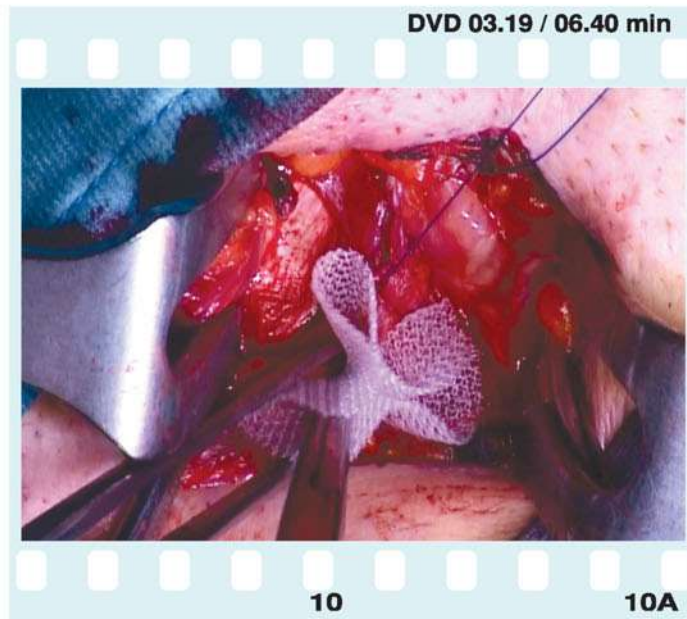


FIGURE 10- Quand le premier plan atteint la sortie du cordon spermatique, le plug est inséré dans l'anneau interne.

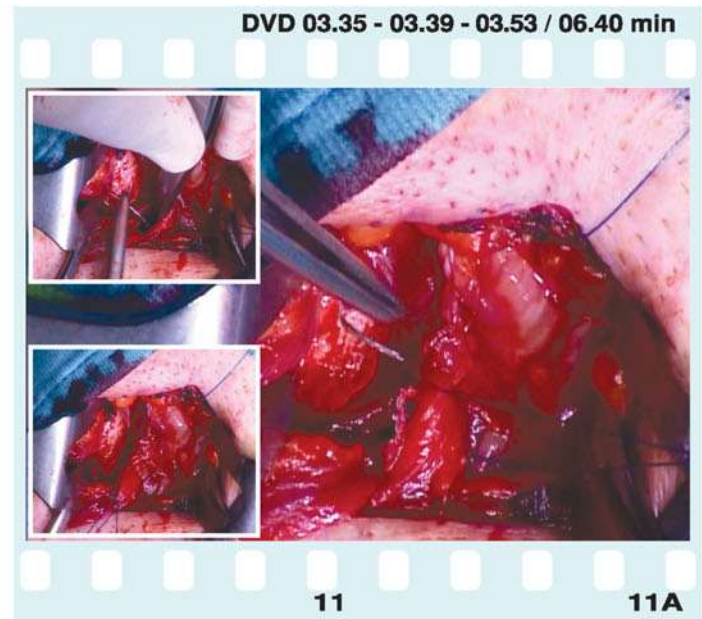


FIGURE 11- Puis la suture resserre l'anneau, bloquant le plug. Ensuite la suture est retournée en dedans pour un second plan vers le tubercule pubien.

REMARQUE DE L'AUTEUR

Les extrémités latérales et médiales du surjet, sont en fait les points clés de la réparation. Près de l'anneau profond, la suture est passée à travers le plug afin de l'attacher dans une position correcte.

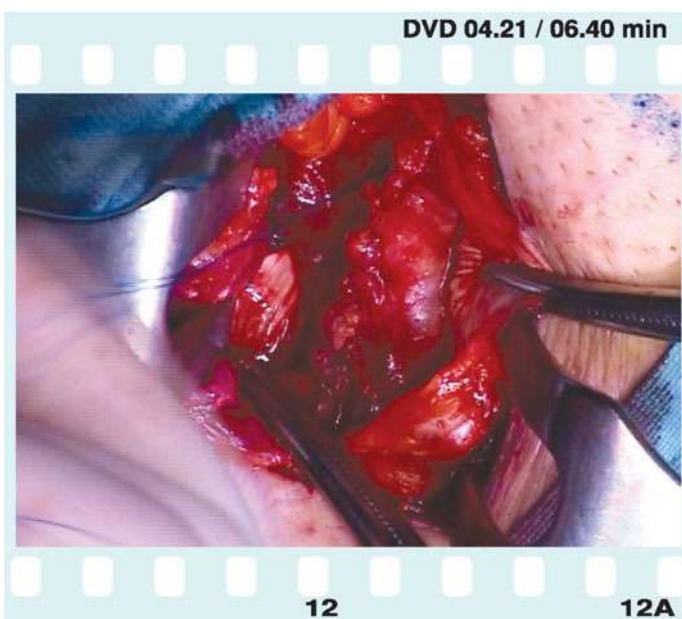


FIGURE 12- Le fil est ligaturé mais non coupé.

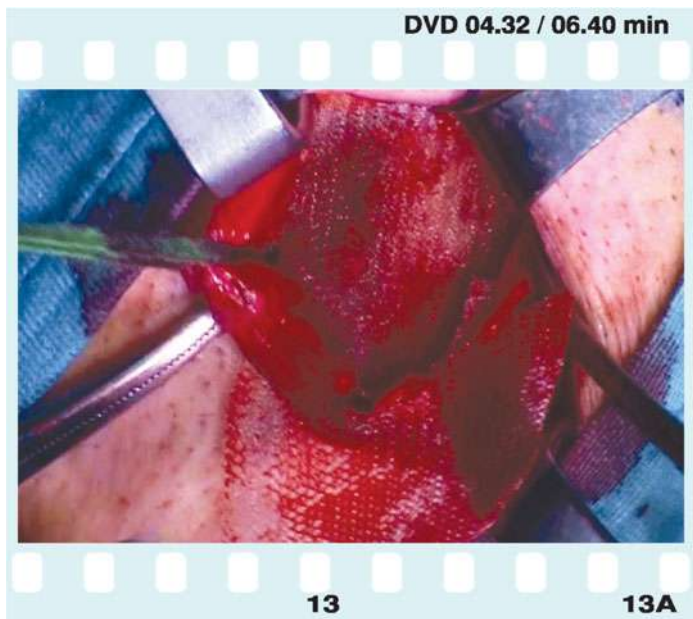
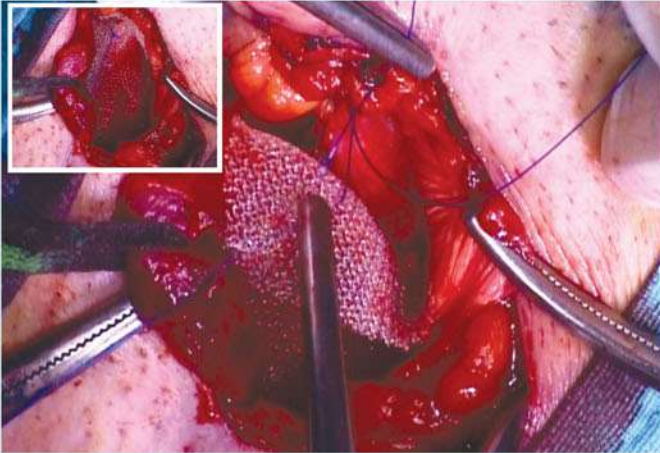


FIGURE 13- La prothèse, d'une taille en général de 4,5cm x 10 cm, est dans tous les cas en polypropylène. La fente pour le passage du cordon est faite perpendiculairement à l'axe principal de la prothèse.

DVD 04.52 - 05.01 / 06.40 min

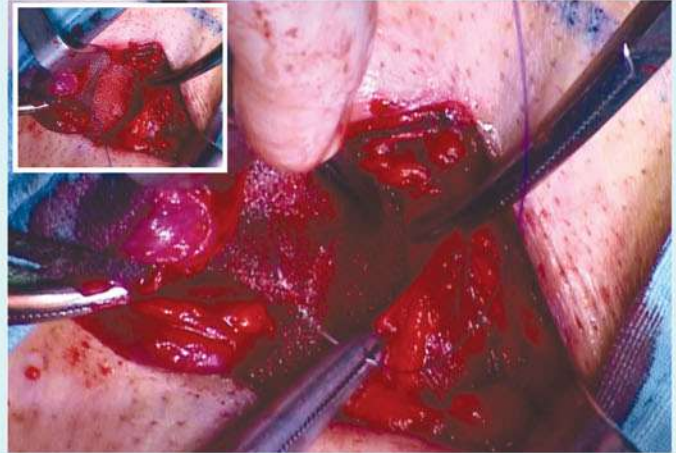


14

14A

FIGURE 14- Après avoir placé la prothèse, les deux bouts ligaturés de la suture laissés sur une assez grande longueur sur la partie médiale, sont passés à travers la partie médiane de la prothèse et ligaturés au-dessus de celle-ci, afin d'éviter une plicature et des disloquations. La prothèse est ainsi retenue in situ.

DVD 05.10 - 05.21 / 06.40 min

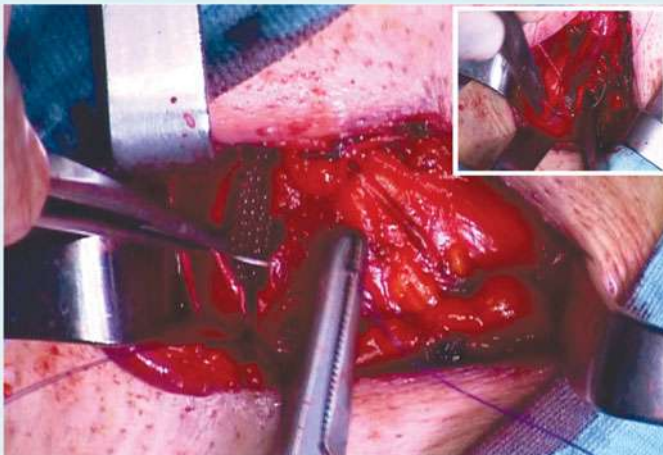


15

15A

FIGURE 15- Les extrémités de la prothèse sont suturées autour du cordon, évitant ainsi une suture du fascia transversalis.

DVD 05.47 - 06.03 / 06.40 min

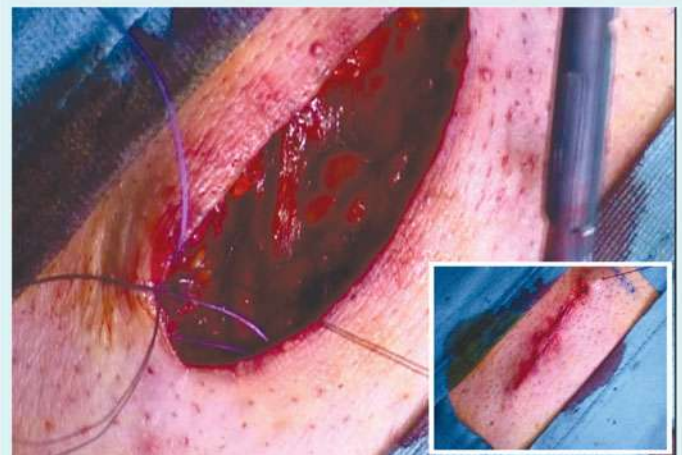

16

16A

FIGURE 16- L'aponévrose de l'oblique externe est fermée sous le cordon spermatique en utilisant des sutures résorbables, le cordon demeurant ainsi dans une position sous-cutanée.

DVD 06.18 - 06.33 / 06.40 min



17

17A

FIGURE 17- Après contrôle de l'hémostase, le tissu sous-cutané et la peau sont fermés avec un surjet resorbable.



TECHNIQUE DE HERNIOPLASTIE AVEC “POLYSOFT®”



AVEC

DIAPORAMAS DU FILM

Réalisé par :
Dr. Edouard Pierre PELISSIER
Dr. Philippe NGO

CV: Ancien Interne des Hôpitaux de Paris
Chirurgien de la Clinique Saint Vincent à Besançon de 1968 à 2006
Fondateur avec Philippe Ngo de l'Institut de Chirurgie Herniaire de Paris en 2007
95 articles publiés en Chirurgie Générale
30 articles publiés en Chirurgie Herniaire
Membre de :
Académie Nationale de Chirurgie
Américan College of Surgeons
Société Internationale de Chirurgie
European Hernia Society
New York Academy of Sciences

Dr. Edouard Pierre PÉLISSIER
Dr. Philippe NGO
Institut de Chirurgie Herniaire de Paris
contact@chirurgie-hernie-paris.com

TECHNIQUE DE HERNIOPLASTIE AVEC "POLYSOFT®"

INTRODUCTION DU FILM : Cette technique consiste à placer la prothèse dans l'espace préperitonéal par incision inguinale, à travers l'orifice herniaire, sous anesthésie locale ou loco-régionale. C'est une adaptation moderne du procédé de Rives, rendue possible par la présence d'un cerclage souple à mémoire de forme (1-3).

Son objectif est d'associer les avantages de la prothèse préperitonéale et de l'incision inguinale. Plusieurs études ont montré qu'il y a moins de douleurs chroniques en laparoscopie qu'en chirurgie ouverte ; cette différence peut être expliquée par la différence de situation de la prothèse. En effet la prothèse préperitonéale appliquée contre la paroi par la pression abdominale ne nécessite que peu ou pas de fixation, alors que la prothèse superficielle type Lichtenstein, doit être fixée par des sutures qui peuvent englober de petits filets nerveux et entraîne par son contact direct, une irritation des nerfs ilio-inguinal et ilio-hypogastrique.

Par ailleurs, la voie d'abord inguinale est la plus connue et elle est faisable sous anesthésie locale ou loco-régionale or il y a beaucoup de preuves factuelles que l'anesthésie locale est la méthode la plus avantageuse.

PROTHESES UTILISEES : Cette technique est rendue possible par la prothèse Polysoft® (Bard-Davol, 100 Sockanossett Crossroad, Cranston RI, USA), qui existe en deux tailles, Medium (14cm x 7,5cm) et Large (16cm x 9,5cm).

DEROULEMENT DE LA TECHNIQUE : La prothèse est placée dans l'espace préperitonéal à travers l'orifice herniaire. Dans les hernies indirectes elle peut être placée de deux façons, soit fendue à la manière du Lichtenstein, soit non fendue avec pariétalisation du cordon.

REMARQUES DE L'AUTEUR : Rechercher systématiquement une hernie indirecte en sectionnant toujours le crémaster au pourtour de l'orifice inguinal interne, même en cas de hernie directe évidente.

Le repérage des vaisseaux épigastriques, repère anatomique essentiel, est systématique ; ils sont solidaires du fascia et la prothèse doit être placée derrière eux.

Le bon plan de dissection préperitonéal avasculaire est situé au contact de la face profonde du fascia. La graisse préperitonéale contient des vaisseaux ; la dissection consiste à séparer le fascia de la graisse.

La dissection doit être suffisante pour permettre le déploiement correct de la prothèse (une longueur de doigt en direction du pubis, une en direction de l'épine iliaque et une en largeur) ; une dissection plus étendue est inutile et même défavorable.

CONCLUSION : Cette technique a donné un taux de récurrence de 1,2% [4], comparable à celui des méthodes couramment utilisées actuellement, qui est de 1,6% pour les hernioplasties par voie ouverte et de 2,7% pour la laparoscopie [5], avec un taux de douleur chronique de 7,2% [4], plus proche de celui de la laparoscopie qui est de 4 à 16%, que de la chirurgie ouverte qui est de 12 à 53% [4] et sans aucun cas de douleur invalidante.

PROTHESE POLYSOFT

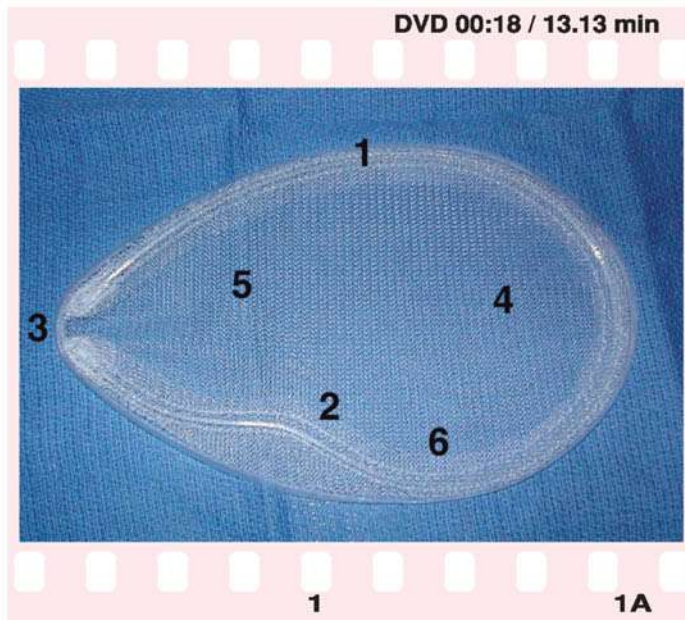


FIGURE 1- La prothèse est un filet de polypropylène léger à maille large, muni d'un fil de polyéthylène souple (1) qui lui confère un certain degré de mémoire de forme. Ce cerclage présente une contre-courbure en regard des vaisseaux iliaques (2) et il est interrompu à la petite extrémité (3) de sorte que la prothèse peut être fendue si besoin. Elle a une forme ovale anatomique et couvre les zones inguinales médiale (4) et latérale (5) de même que la zone fémorale (6).

HERNIE INDIRECTE ; PROTHESE FENDUE (côté droit)



FIGURE 2- FIGURE 2- La voie d'abord est une incision horizontale basse de 4 à 6 cm selon l'épaisseur de la paroi. (1) épine du pubis, (2) épine iliaque, (3) incision

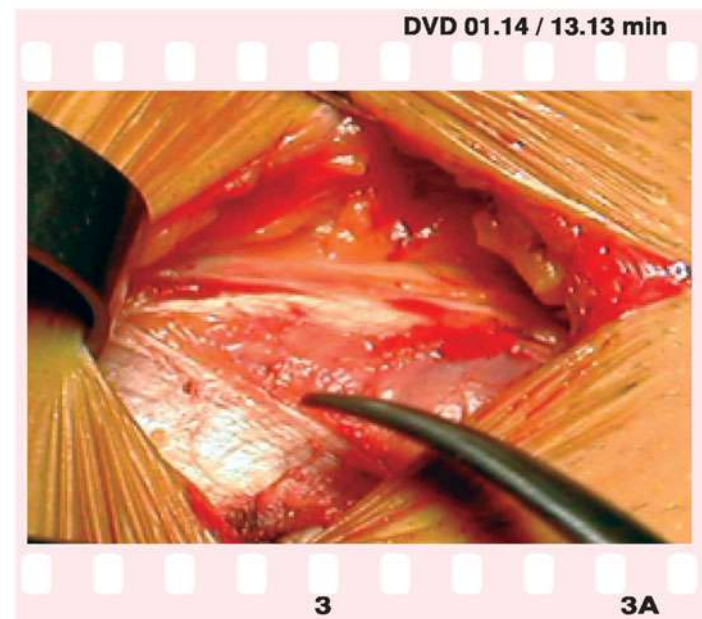
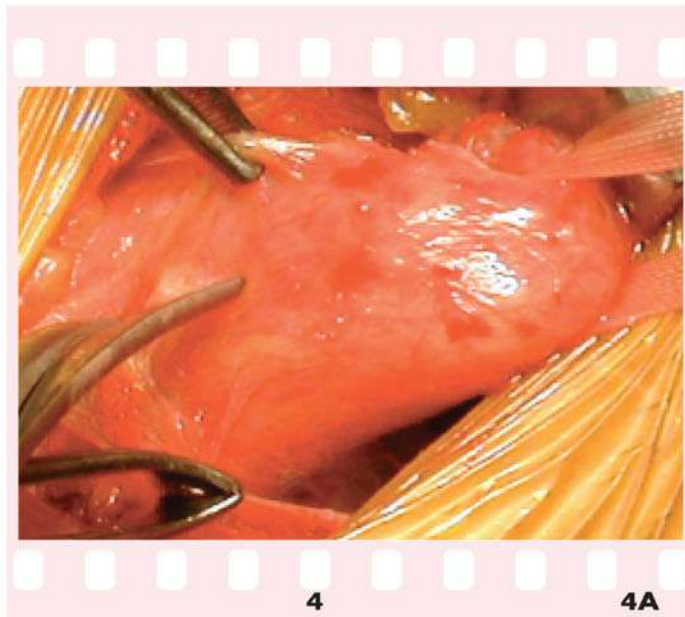


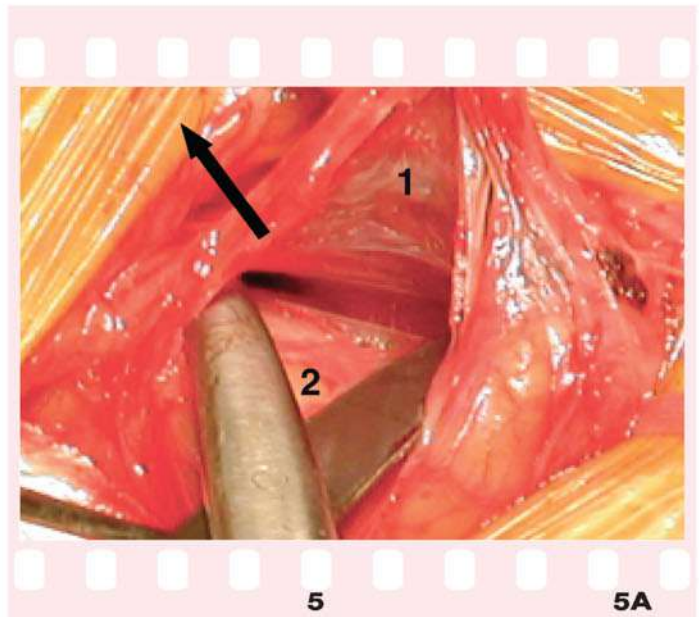
FIGURE 3- Incision de l'aponévrose de l'oblique externe au niveau de l'orifice inguinal externe.



4

4A

FIGURE 4- Le cordon spermatique ayant été mobilisé et chargé sur un lac, on incise le crémaster au niveau de l'orifice inguinal interne.

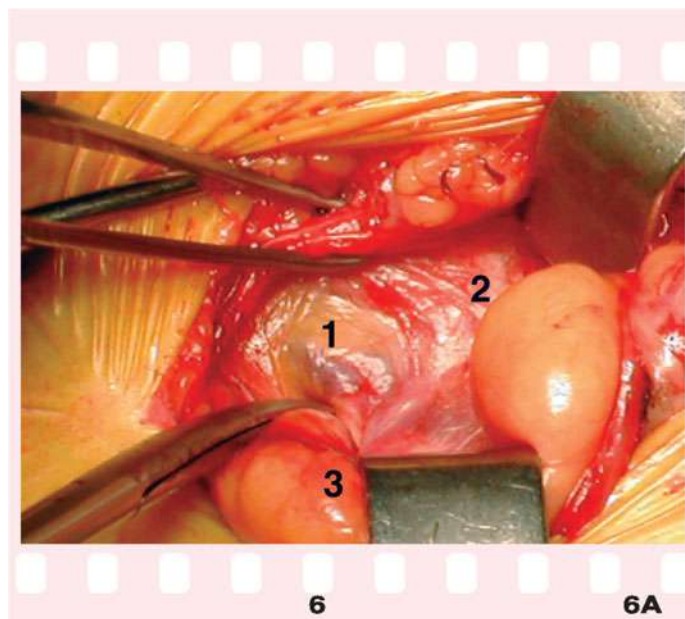


5

5A

FIGURE 5-Le crémaster est séparé du cordon et sectionné au pourtour de l'orifice profond de façon à rechercher systématiquement un sac indirect, même en présence d'une hernie directe évidente. Le crémaster n'est pas strippé et chez les sujets jeunes, il peut être réinséré par quelques points en fin d'intervention.

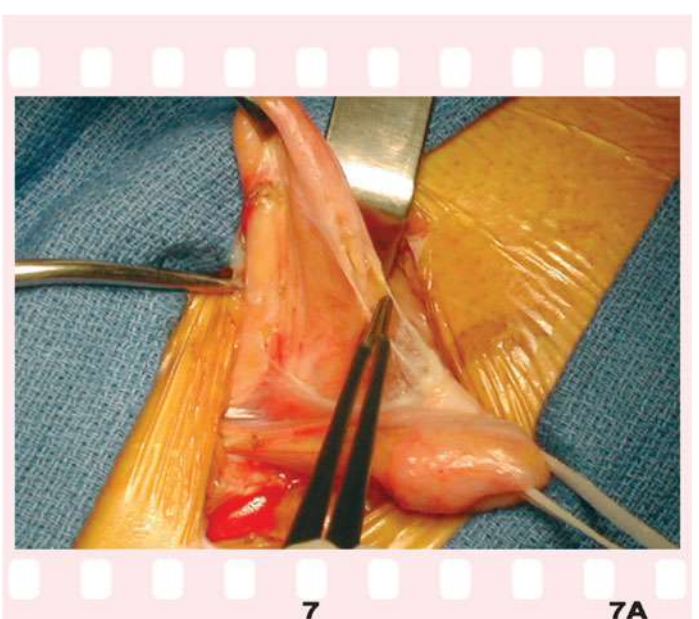
(1) faisceau interne du crémaster, (2) cordon, la flèche indique la ligne de section ; le faisceau externe sera également sectionné.



6

6A

FIGURE 6- Les vaisseaux épigastriques constituent un repère anatomique essentiel pour cette technique, leur repérage est systématique. La prothèse est toujours placée en arrière d'eux. (1) vaisseaux épigastriques, (2) fascia transversalis, (3) cordon.



7

7A

FIGURE 7-Dissection du sac. La dissection est poursuivie jusqu'à ce qu'on puisse voir la graisse prépéritonéale (dissection haute), puis le sac est réduit dans l'espace prépéritonéal ou réséqué. Une compresse introduite à travers l'orifice profond initie la dissection de cet espace.

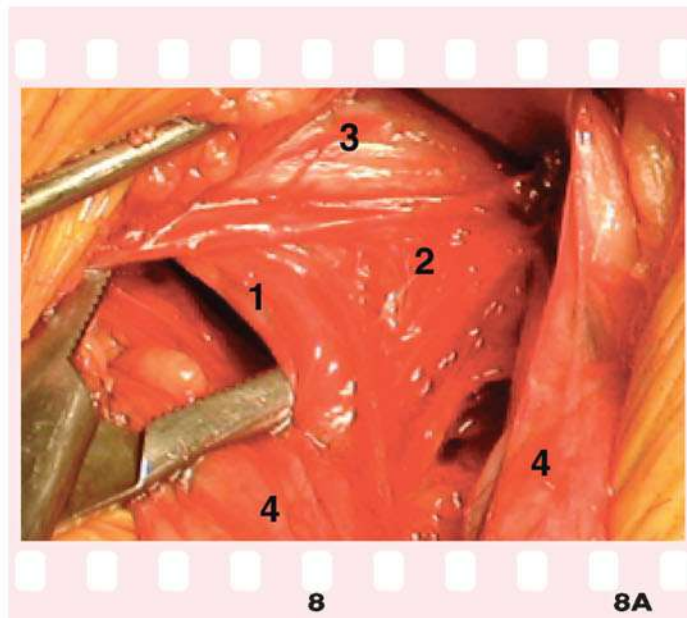


FIGURE 8- La dissection mousse de l'espace préperitonéal est faite à travers l'orifice profond ; elle commence en direction du pubis, au ras des vaisseaux épigastriques, qui sont solidaires du fascia transversalis. Elle est amorcée à l'aide d'une pince courbe à bout mousse type pince de Kelly. (1) vaisseaux épigastriques, (2) fascia transversalis, (3) muscle oblique interne, (4) cordon.

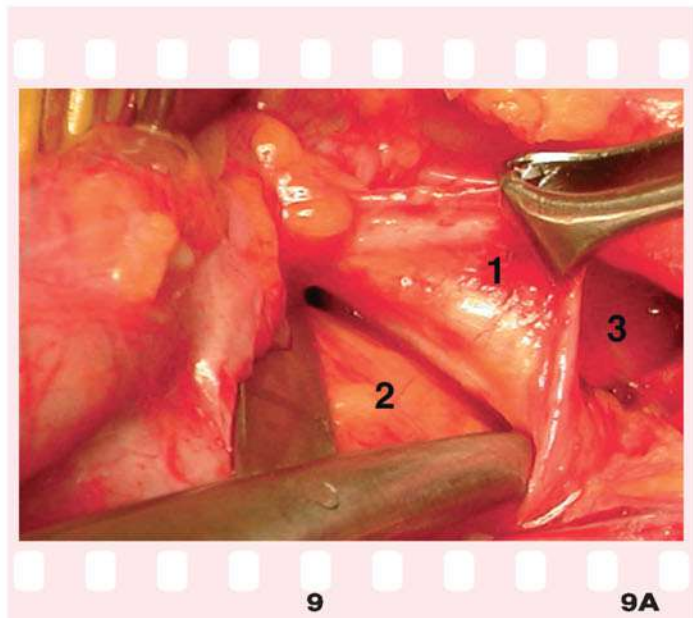


FIGURE 9- Détail du plan de dissection entre vaisseaux épigastriques et graisse préperitonéale : le plan de dissection avasculaire est situé au contact intime de la face profonde du fascia, c'est dans la graisse que se trouvent les vaisseaux. La clef de la dissection réside dans la séparation du fascia et de la graisse sans pénétrer dans la graisse. (1) vaisseaux épigastriques, (2) graisse préperitonéale, (3) fascia transversalis.

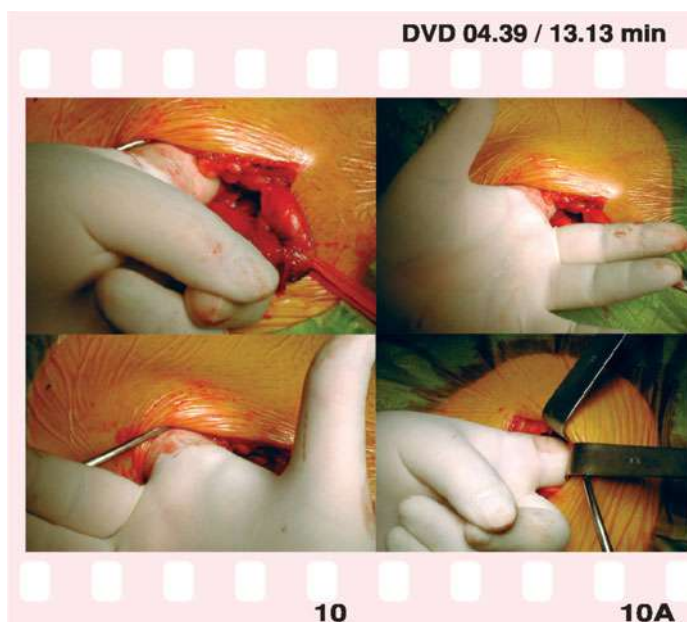


FIGURE 10- Lorsque le plan de dissection a été trouvé à la pince mousse, la dissection est étendue au doigt. Commencer d'emblée la dissection au doigt sans avoir individualisé le bon plan peut entraîner un saignement. Le doigt doit garder le contact avec la face profonde du fascia pendant toute la dissection. La dissection est très facile en dedans des vaisseaux épigastriques, elle rencontre parfois quelques brides plus résistantes en dehors. La dissection doit être suffisante pour permettre le déploiement correct de la prothèse : en pratique, une longueur de doigt en direction du pubis, une en direction de l'épine iliaque et une transversalement. Il est inutile de faire une dissection étendue comme en laparoscopie et cela peut nuire à la stabilité de la prothèse qui ne sera pas ou peu fixée.

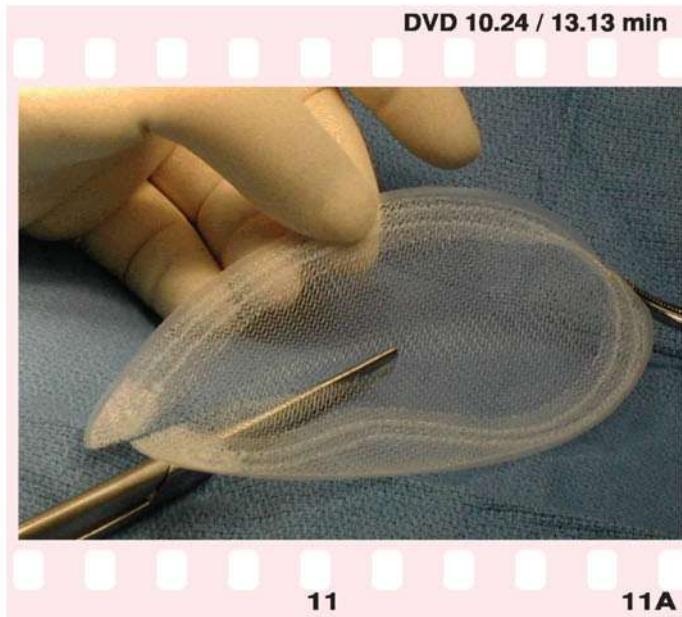


FIGURE 11- La prothèse est fendue jusqu'à mi-longueur ; la limite de la fente correspondra au passage du cordon, la moitié médiale va couvrir la zone directe, la moitié latérale la zone indirecte.

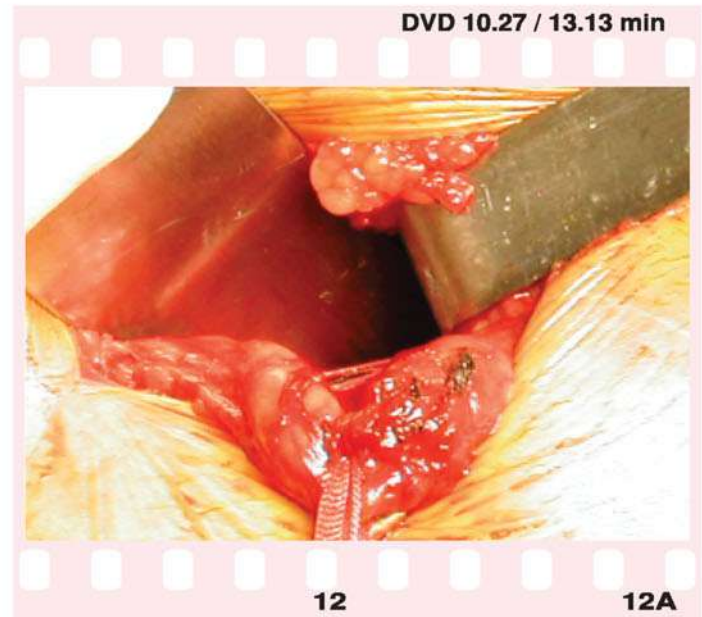


FIGURE 12- Pour introduire la prothèse un écarteur de Farabeuf soulève les vaisseaux épigastriques et le fascia ; une lame malléable récline la graisse préperitonéale et le péritoine vers la ligne médiane (et non vers le bas comme on est tenté de le faire) ; le Cooper doit être bien dégagé.

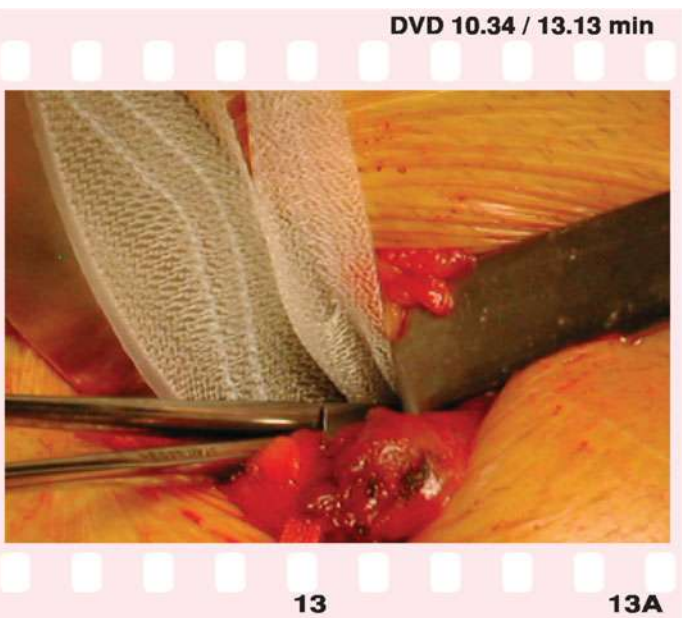


FIGURE 13- La prothèse saisie à l'aide de la pince mousse par sa grosse extrémité est introduite en direction du pubis. Il est préférable de ne pas saisir le cerclage. Il est inutile de pousser trop loin en direction du pubis, comme on est tenté de le faire, car la surface en contact avec la vessie serait augmentée, et la couverture latérale serait insuffisante.

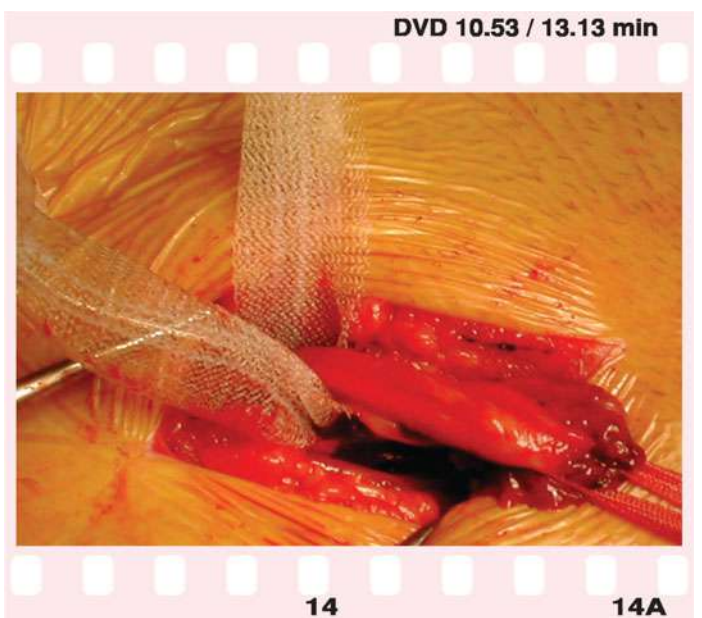


FIGURE 14- Les deux branches de la prothèse sont placées de part et d'autre du cordon.

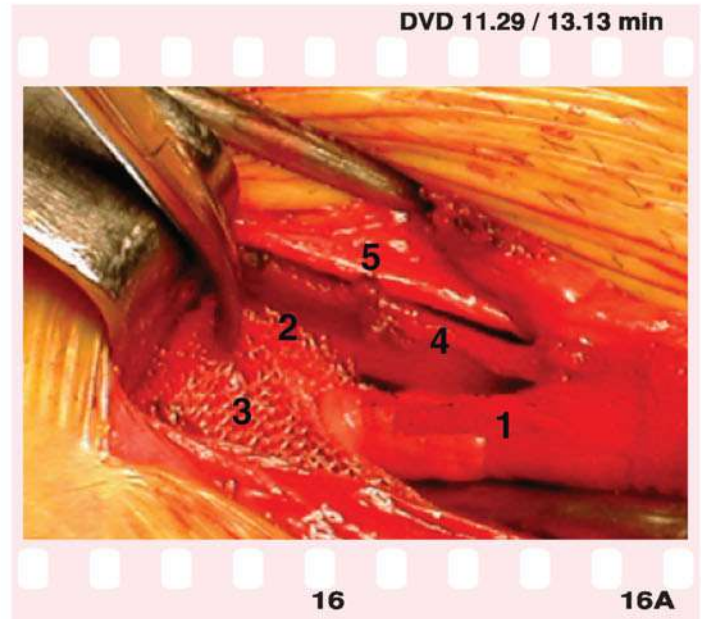
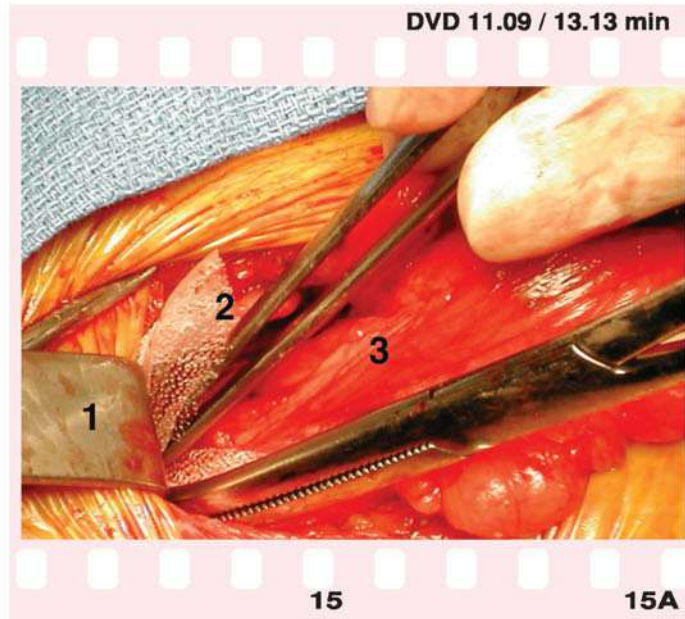
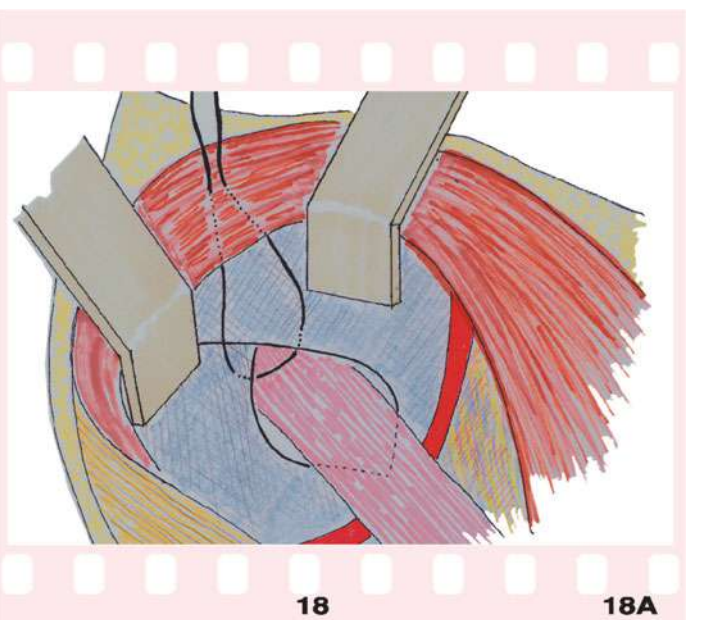
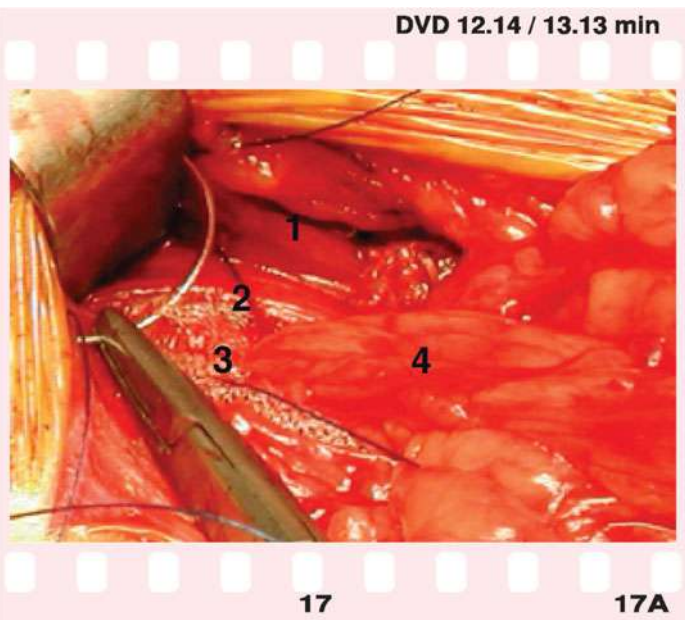


FIGURE 15- Un ou deux écarteurs de Farabeuf soulevant le rebord latéral musculaire de l'orifice interne (oblique interne et transverse), les deux branches de la prothèse fendue sont introduites à la face profonde du plan musculaire. Il faut prendre soin de bien les étaler, d'éviter qu'elles ne twistent / et de les croiser autour du cordon pour refaire un néo-orifice interne analogue à celui du Lichtenstein, mais situé en prépéritonéal.
(1) Farabeuf soulevant le muscle, (2) branche latérale de la prothèse, (3) cordon.

FIGURE 16- Les branches entourant le cordon. (1): cordon, (2) branche médiale, (3) branche latérale, (4) oblique interne, (5) oblique externe.



FIGURES 17-18- La prothèse est fixée par un seul point qui charge successivement le muscle oblique interne de la superficie à la profondeur, les deux branches de la prothèse successivement, puis à nouveau le muscle de la profondeur à la superficie. On peut charger les branches à deux reprises pour améliorer encore leur affrontement. Le point a chargé le muscle oblique interne (1), puis successivement la branche médiale (2) et la branche latérale (3) avant de reprendre le muscle; (4): cordon Schéma explicatif.




FIGURE 19- Aspect final du montage ; le point de suture n'est pas visible, caché par l'écarteur.
 (1) cordon, (2) muscle oblique interne, (3) vaisseaux épigastriques, (4) prothèse couvrant l'orifice interne et formant un néo-orifice autour du cordon.

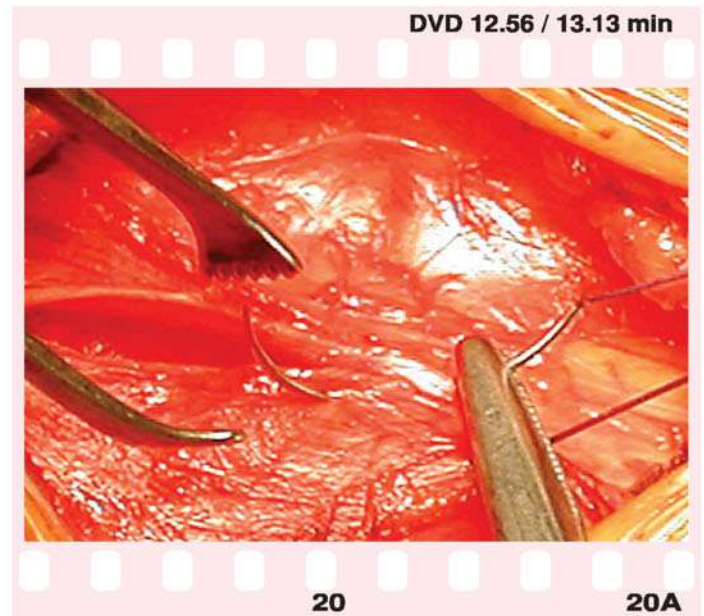


FIGURE 20- Suture de l'aponévrose de l'oblique externe en avant du cordon.

HERNIE DIRECTE (côté gauche)

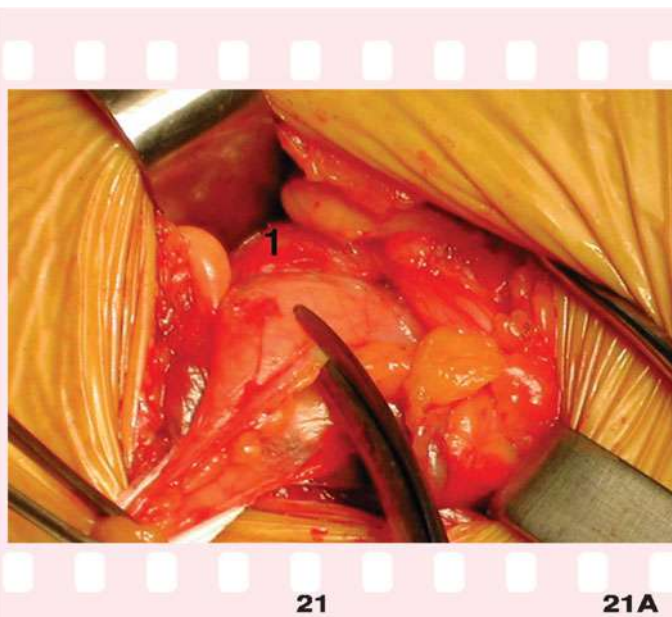


FIGURE 21- Incision circulaire du fascia à mi-hauteur du sac.
 (1) épine du pubis

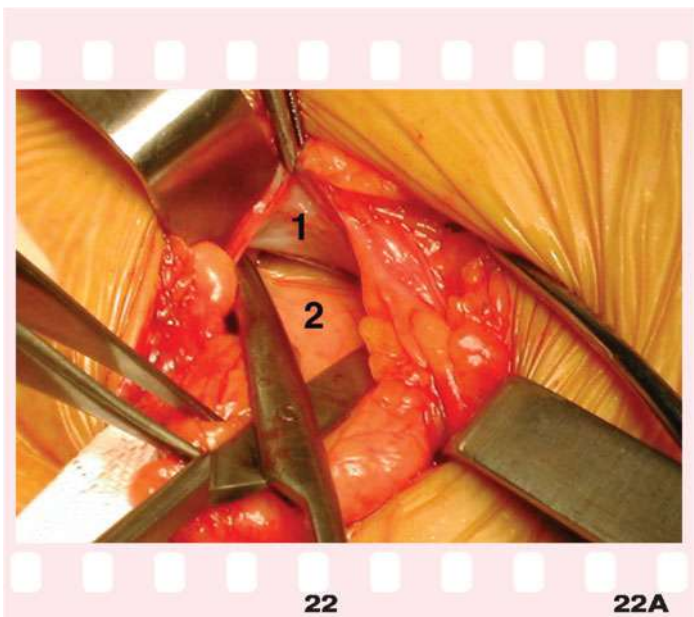



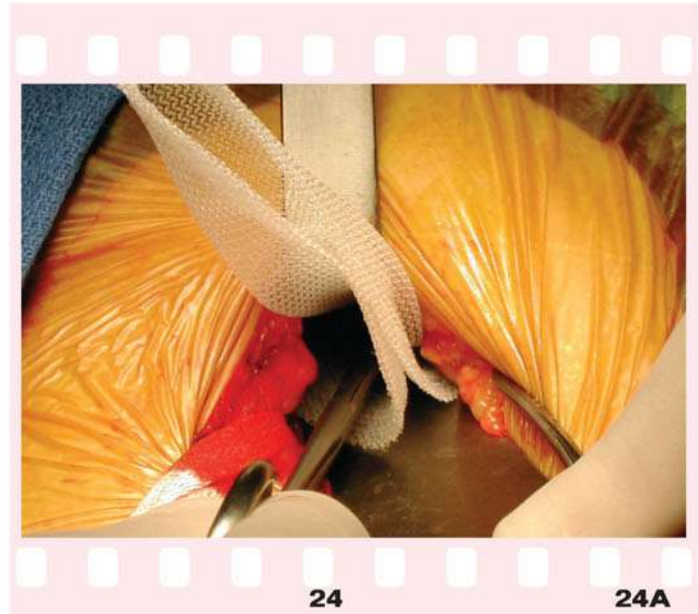
FIGURE 22- Découverte du plan de clivage avasculaire entre la face profonde du fascia transversalis et la graisse préperitonéale.
 (1) fascia, (2) graisse préperitonéale.



23

23A

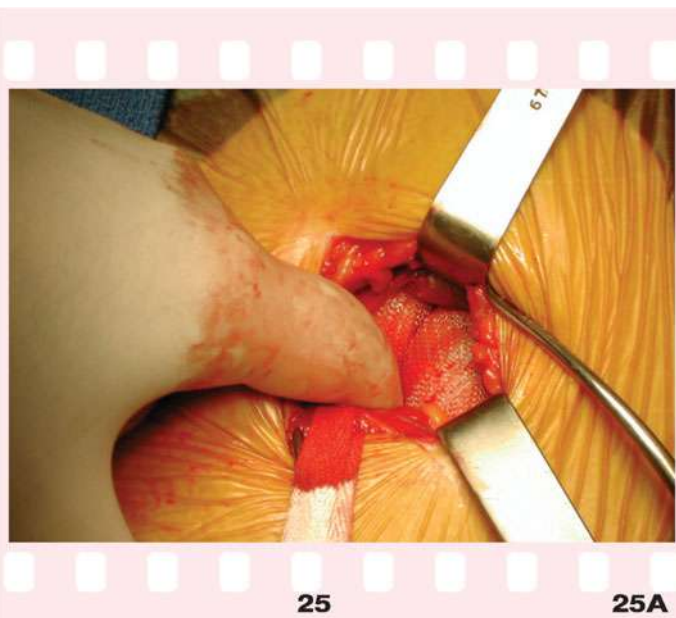
FIGURE 23- La hernie a été réduite à l'aide d'une compresse, la dissection est étendue à la pince mousse ; elle sera complétée au doigt en direction du pubis et de l'épine iliaque. (1) fascia transversalis, (2) compresse



24

24A

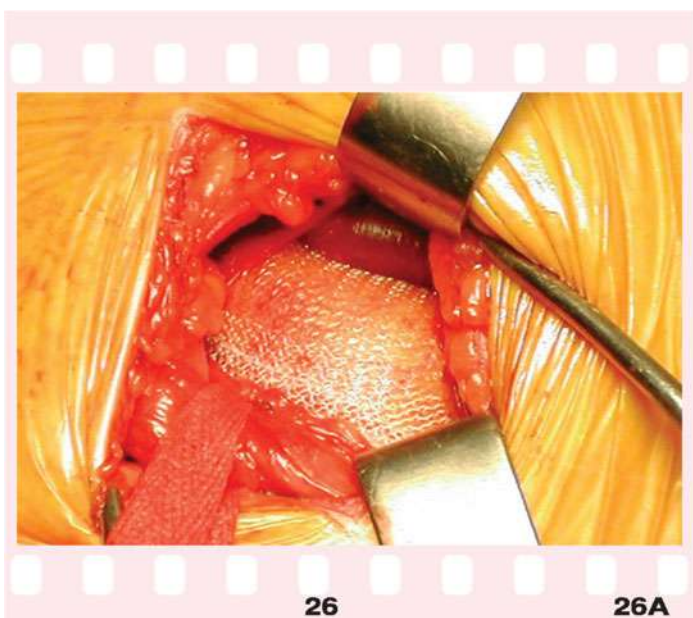
FIGURE 24- Introduction de la partie médiale de la prothèse en direction du pubis.



25

25A

FIGURE 25- Après introduction de la partie latérale en direction de l'épine iliaque, la prothèse est étalée en demandant au patient de pousser et en agissant sur le cerclage avec le doigt.

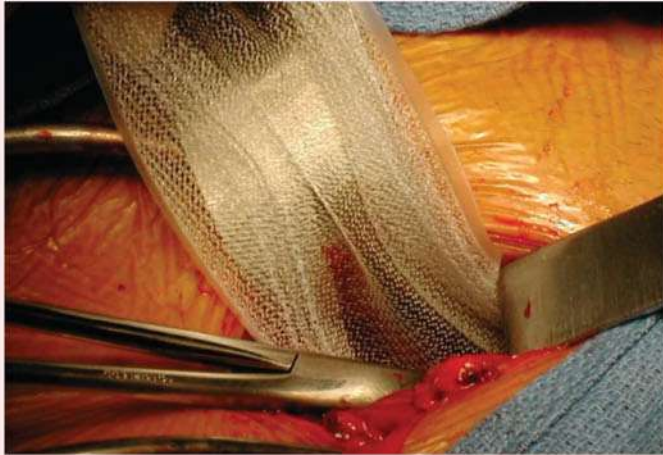


26

26A

FIGURE 26- La prothèse déployée couvre la large perte de substance. Le fascia est habituellement fermé par un surjet chargeant la prothèse. Dans le cas particulier, la perte de substance est trop large pour permettre une suture sans tension; elle n'est pas refermée. Lorsque la perte de substance est large, il peut être utile de fixer la prothèse par un point au ligament de Cooper.

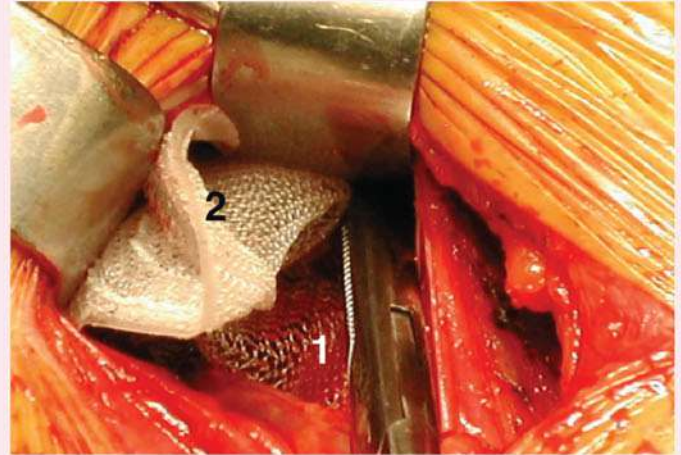
HERNIE INDIRECTE; PARIETALISATION DU CORDON (côté droit)



27

27A

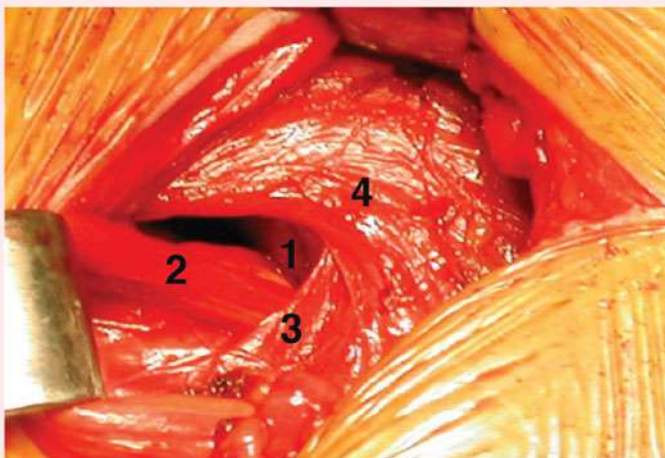
FIGURE 27- Le sac a été disséqué et réduit, la dissection latérale a séparé le péritoine de la paroi sur laquelle sont appliqués les éléments du cordon. La partie médiale de la prothèse est introduite en direction du pubis à travers l'orifice interne.



28

28A

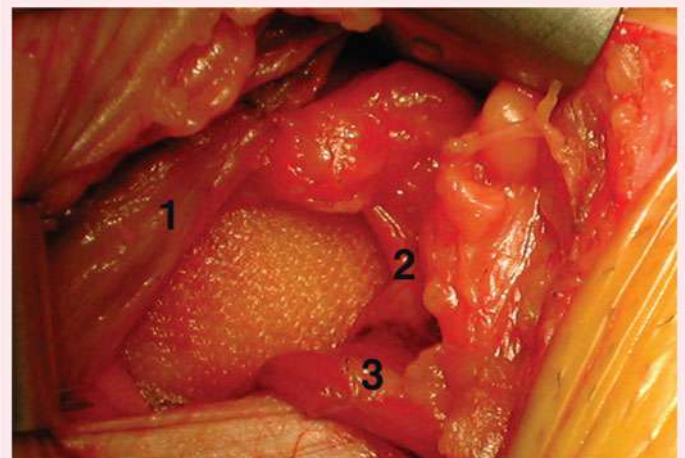
FIGURE 28- Après introduction de la partie médiale de la prothèse, la partie latérale non fendue est introduite en direction de l'épine iliaque et la prothèse sera déployée entre sac péritonéal et paroi, en demandant au patient de pousser et en agissant sur le cerclage avec le doigt. (1) partie médiale en place, (2) partie latérale.



29

29A

FIGURE 29- Aspect final : la prothèse est interposée entre péritoine et paroi ; le cordon est appliqué sur la paroi. (1) prothèse, (2) cordon, (3) vaisseaux épigastriques, (4) muscle oblique interne.



30

30A

FIGURE 30- Prothèse non fendue couvrant l'orifice interne. (1) muscle oblique interne, (2) vaisseaux épigastriques, (3) cordon.

PARIÉTALISATION DU CORDON; AUTRE EXEMPLE (HERNIE EN PANTALON, côté droit)

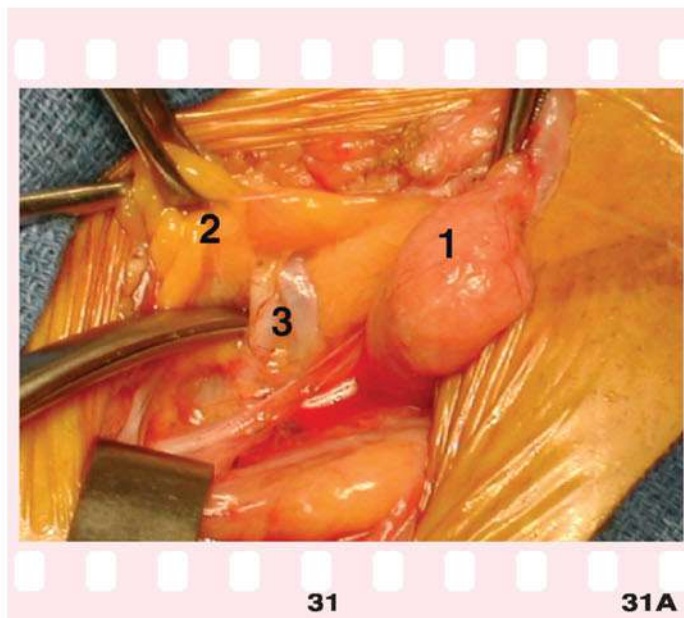


FIGURE 31- Paroi très faible avec hernie double, directe et indirecte. (1) grosse hernie directe, (2) composante indirecte, (3) vaisseaux épigastriques soulevés avec le fascia.

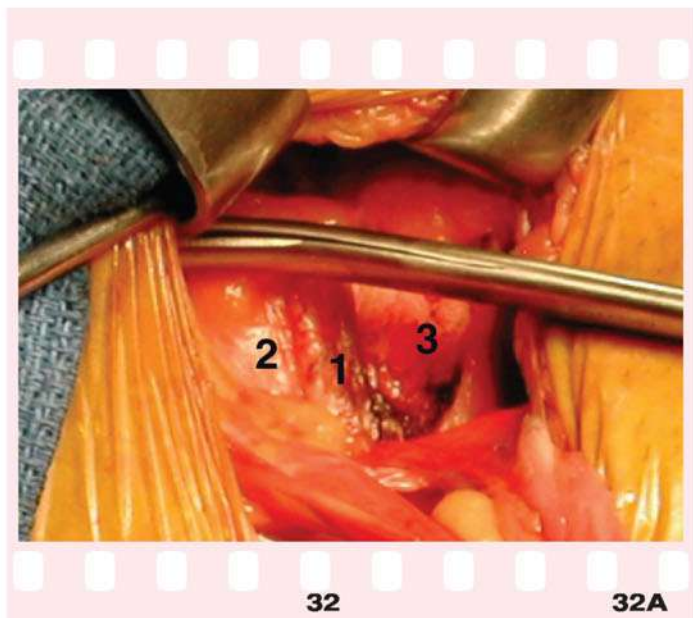


FIGURE 32- La hernie directe a été réduite dans l'espace prépéritonéal par une compresse. Au niveau du compartiment latéral, le péritoine est séparé de la paroi et du cordon (pariétalisation). (1) vaisseaux épigastriques, (2) péritoine, (3) compresse.

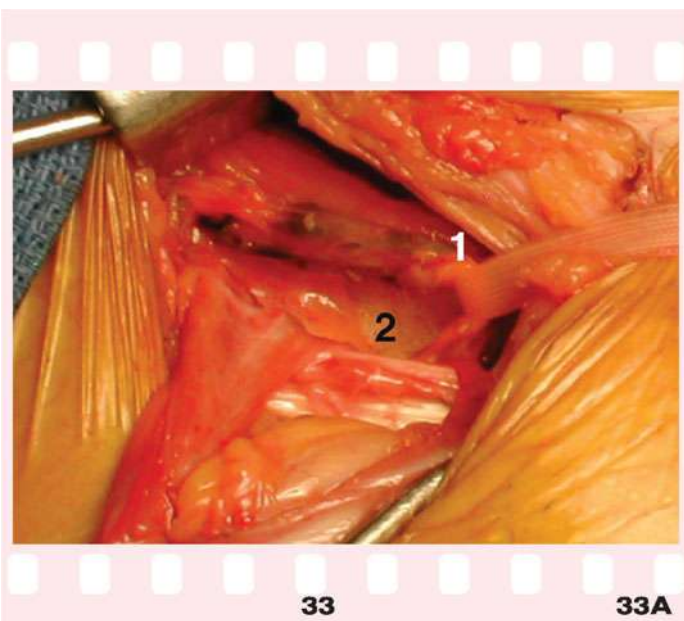


FIGURE 33- Fin de la dissection : il n'y a plus de fascia, les vaisseaux épigastriques sont squelettisés (ils peuvent éventuellement être sectionnés pour plus de facilité). (1) vaisseaux épigastriques, (2) compresse.

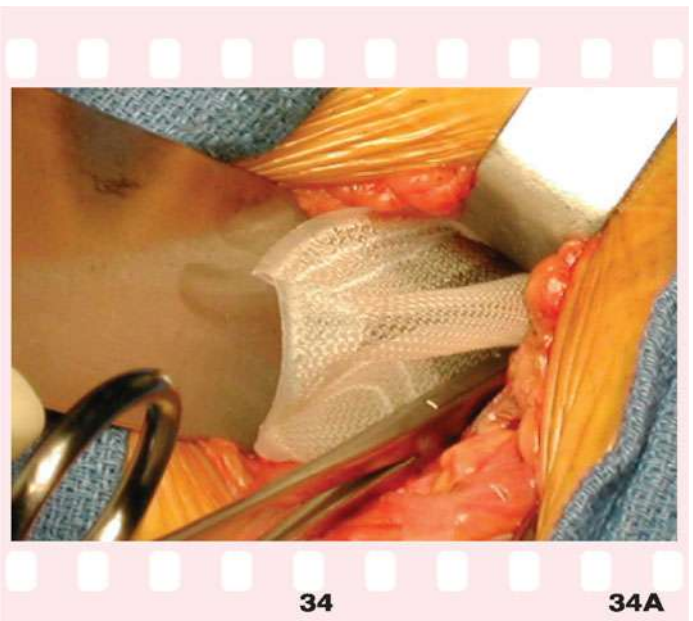


FIGURE 34- Introduction de la partie médiale de la prothèse en direction du pubis.

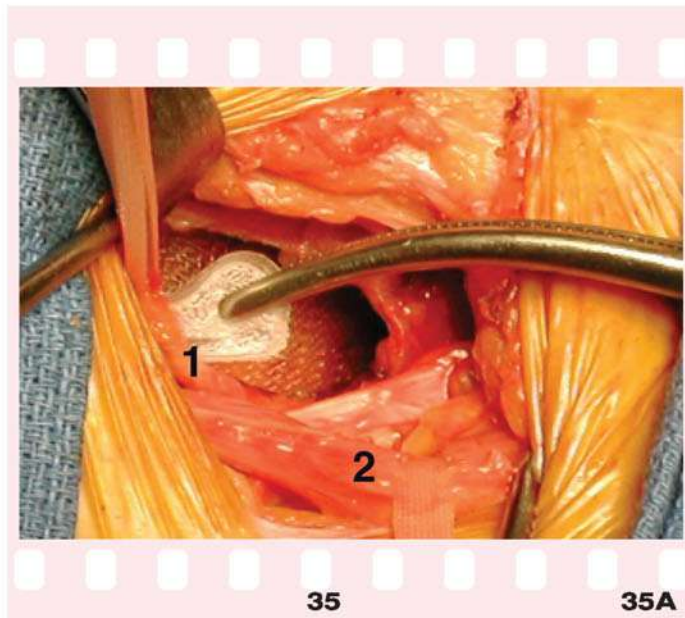


FIGURE 35- Introduction de la partie latérale non fendue en direction de l'épine iliaque. (1) vaisseaux épigastriques, (2) cordon

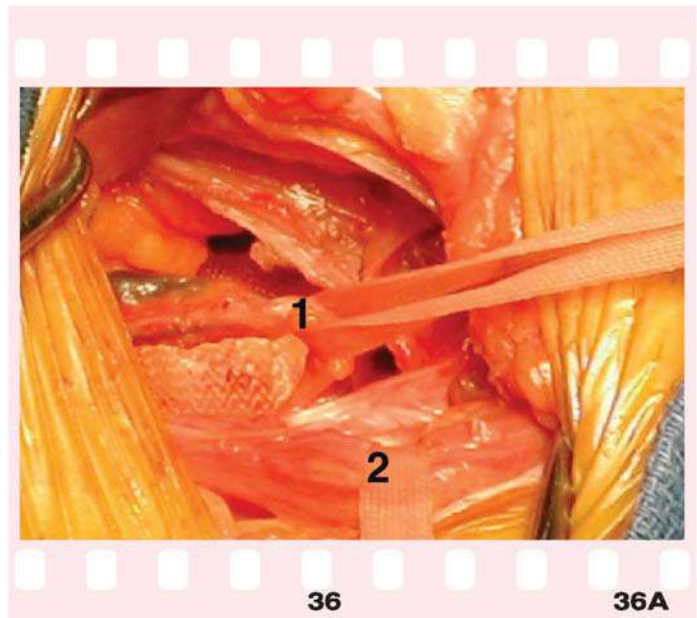


FIGURE 36- La prothèse est interposée entre péritoine d'une part et d'autre part paroi et cordon pariétalisé. Noter que la prothèse est placée comme toujours, en arrière des vaisseaux épigastriques. (1) vaisseaux épigastriques, (2) cordon.

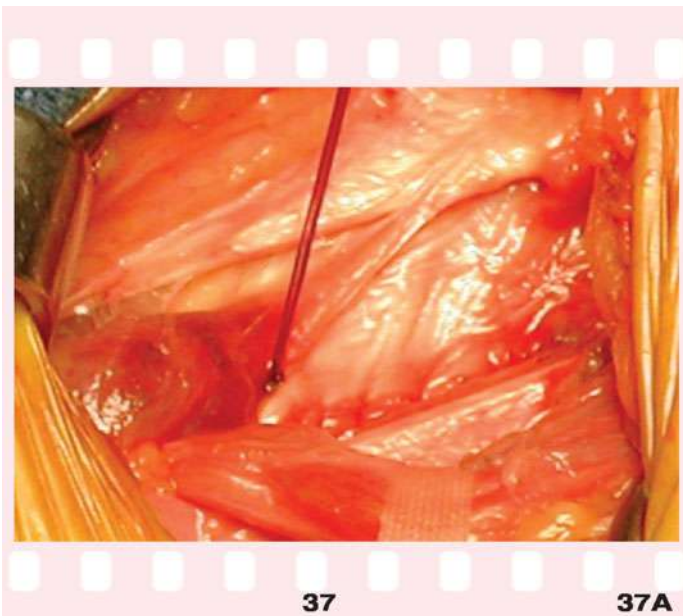


FIGURE 37- Le fascia est suturé pour couvrir la prothèse.

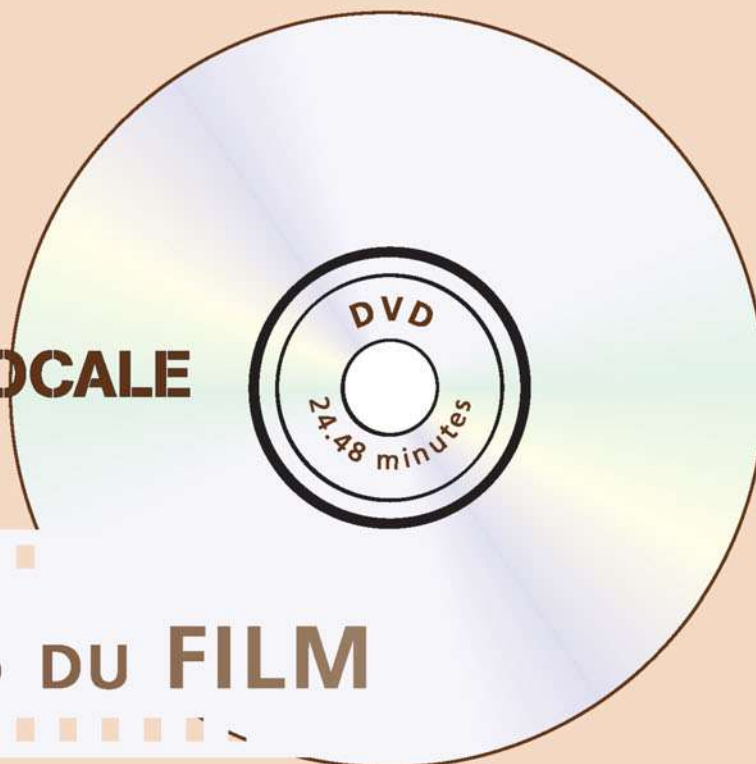REFERENCES:

1. Pélissier E. Inguinal hernia: preperitoneal placement of a memory-ring patch by anterior approach. Preliminary experience. *Hernia* 2006 ; 10: 248-252
2. Pélissier E., Ngo Ph. Hernies de l'aine. Prothèse sous-péritonéale par voie antérieure. Description de la technique. *E-mémoires de l'Académie Nationale de Chirurgie* 2006 ; 5: 71-75. (www.bium.univ-paris5.fr/acad-chirurgie)
3. Pélissier E., Monek O., Blum D., Ngo P. The Polysoft patch: prospective evaluation of feasibility, postoperative pain and recovery. *Hernia* 2007 ; 11: 229-234
4. Pélissier E., Blum D., Ngo P., Monek, O. Transinguinal preperitoneal repair with the Polysoft patch: prospective evaluation of recurrence and chronic pain. *Hernia* 2008 ; 12 : 51-56
5. Grant AM... on individual patient data. *Hernia* 2002 ; 6 : 2-10



MESH-PLUG®

SOUS ANESTHÉSIE LOCALE



AVEC

DIAPORAMAS DU FILM

Réalisé par :

Pr. Christian MEYER

Avec la collaboration de:

C. BRIGAND, J.P. STEINMETZ

CV: Le Docteur Christian MEYER est Professeur de Chirurgie Générale et Digestive à l'Université Louis Pasteur de Strasbourg et Chirurgien – Consultant aux Hôpitaux Universitaires de Strasbourg. Il est membre de l'Académie Française de Chirurgie, Membre Correspondant de l'Académie Française de Médecine, Membre de l'American College of Surgeons et past-Président de l'Association Française de Chirurgie. Il est l'auteur de plus de 1000 publications et communications portant sur les pathologies bénignes et malignes du tube digestif, des voies biliaires et du pancréas ainsi que sur la chirurgie de la paroi abdominale.

Pr. Christian MEYER
Centre Hospitalo-Universitaire
De Strasbourg-Hautepierre
67098 Strasbourg CEDEX
christian.meyer@chru-strasbourg.fr

TECHNIQUE DE **MESH-PLUG®** SOUS ANESTHESIE LOCALE

INTRODUCTION DU FILM : Parmi les nombreuses techniques de réparation des hernies inguinales, celle du Mesh-Plug® répond à une approche rationnelle des hernies inguinales indirectes ou mixtes dès lors qu'il existe un sac herniaire intra-funiculaire et une distension de l'orifice inguinal profond.

PROTHESES UTILISEES : Un cône prothétique (Plug) introduit dans l'orifice inguinal profond distendu et un réseau prothétique plan (Mesh) pour renforcer la paroi postérieure du canal inguinal et calibrer l'orifice inguinal profond.

DEROULEMENT DE LA TECHNIQUE : Anesthésie locale. Incision inguinale. Ouverture de l'aponévrose du muscle oblique externe. Repérage des nerfs ilio-hypogastriques et inguinaux. Individualisation du cordon spermatique et mise en évidence du pédicule funiculaire dans lequel est repéré la branche génitale du nerf génito-fémoral. Dissection du sac herniaire intra-funiculaire. Refoulement du sac herniaire et mise en place du plug au niveau de l'orifice inguinal profond. Fixation du plug par un point en U transfixiant la faux inguinale. Pose du réseau prothétique plan qui est fixé sur le tubercule pubien, puis par quelques points au niveau de la bandelette ilio-inguinale et sur la faux inguinale. Calibrage de l'orifice inguinal profond. Infiltration à la Naropeine. Suture de l'aponévrose du muscle oblique externe. Plan sous-cutané. Fil intra-dermique à résorption rapide.

REMARQUES DE L'AUTEUR : La durée de l'opération varie de 60 à 90 mn. Elle peut être réalisée en chirurgie ambulatoire. En post-opératoire administration d'un antalgique pendant 8 jours éventuellement associé à un anti-inflammatoire pendant 4 jours.

CONCLUSION : L'auteur effectue depuis 10 ans une moyenne de 200 interventions par an avec un taux de récurrence inférieur à 1 % et un faible pourcentage (< 5 %) de douleurs inguinales invalidantes au-delà de 2 ans.

PREPARATION DU PATIENT

Le patient a été prémédiqué avec de l'Atarax per os 100 mg, et il a une antibioprofylaxie per os en pré-opératoire. Une heure avant de mettre le malade au bloc opératoire, on applique une pommade anesthésique locale, ce qui fait que lors de l'infiltration, les patients ne sentent pas ou très peu l'injection.

TECHNIQUE D'ANESTHESIE

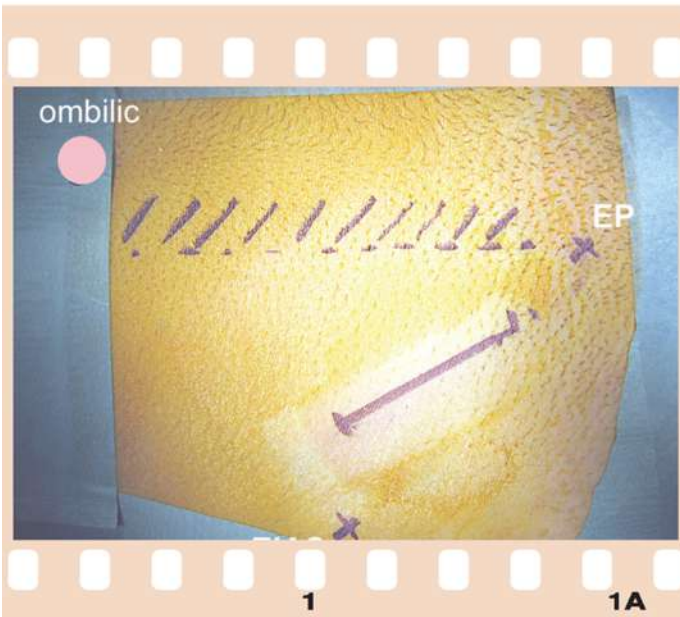


FIGURE 1- Marquage de l'incision et repères anatomiques (EP: épine du pubis, EIAS: épine iliaque antéro-supérieure).

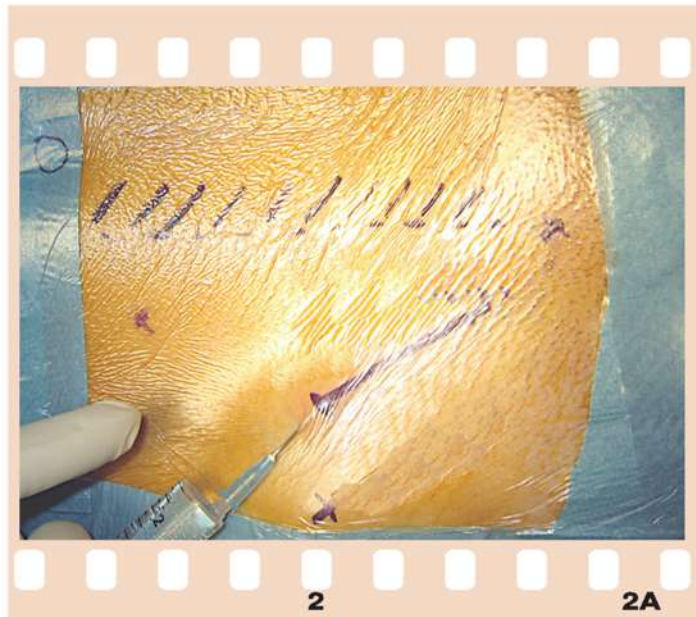


FIGURE 2- Infiltration d'anesthésique local dans les plans superficiels.

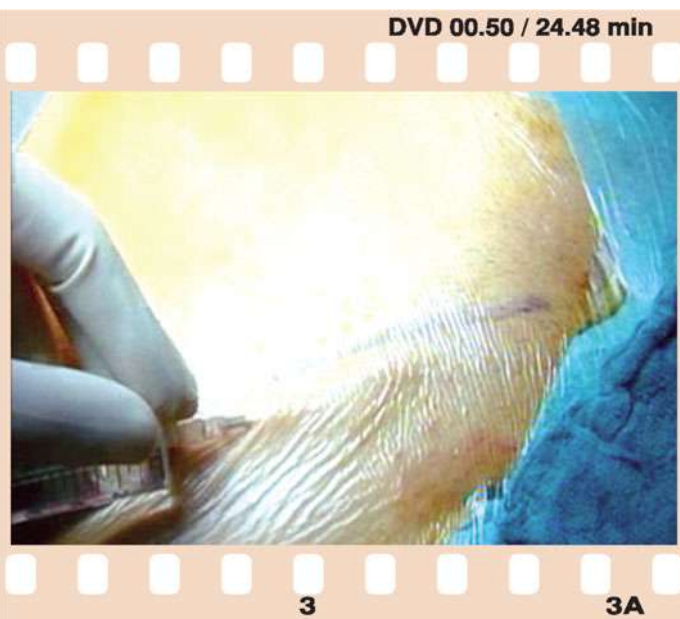


FIGURE 3- L'anesthésie locale commence par de la Xylocaïne adrénalinée à 2%. On infiltre le derme, aspect de peau d'orange, puis on infiltre largement le tissu sous-cutané.

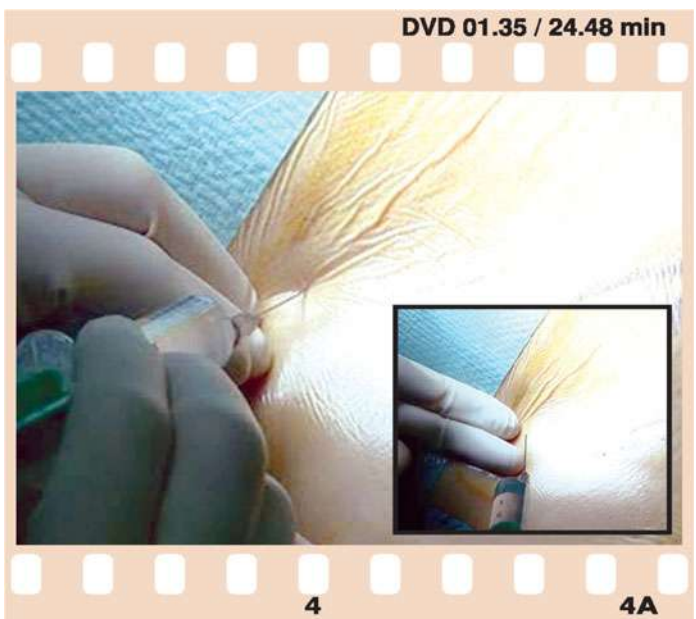


FIGURE 4- On peut y ajouter un bloc du plexus sous-cutané, à deux travers de doigt de l'épine iliaque antéro-supérieure, on fait une petite infiltration des nerfs ilio-hypogastriques et ilio-inguinaux.

TECHNIQUE OPERATOIRE

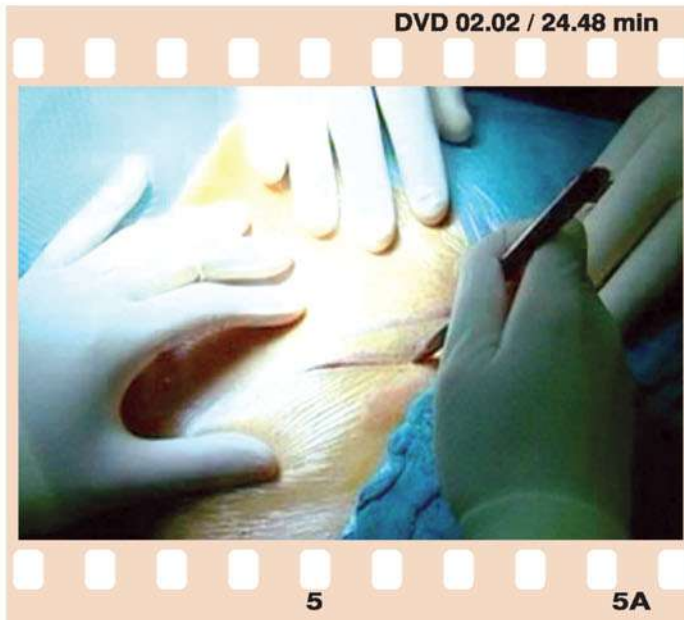

FIGURE 5- Il faut attendre 5 minutes pour que l'action de l'anesthésique se fasse ; une incision cutanée de 5 cm est effectuée, avec un bistouri à lame.

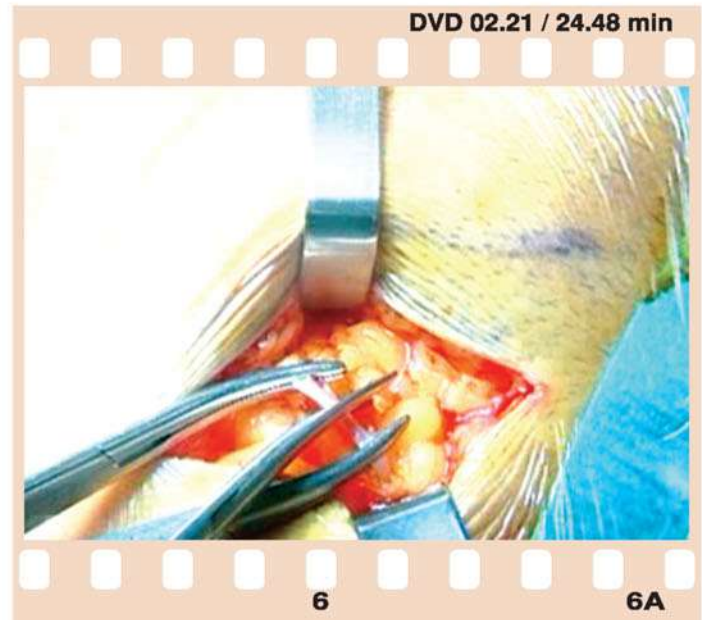


FIGURE 6- Une petite veine sous-cutanée abdominale est disséquée, liée et sectionnée.

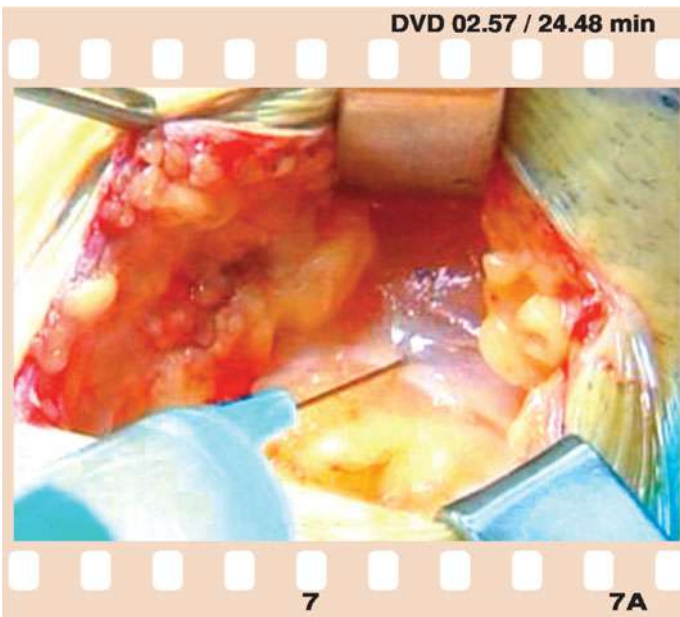


FIGURE 7- La section du tissu cellulaire sous-cutané se fait jusqu'au contact du fascia superficialis qui a un aspect nacré que l'on voit bien et qui va être infiltré avec l'anesthésique dilué dont l'action est plus lente.

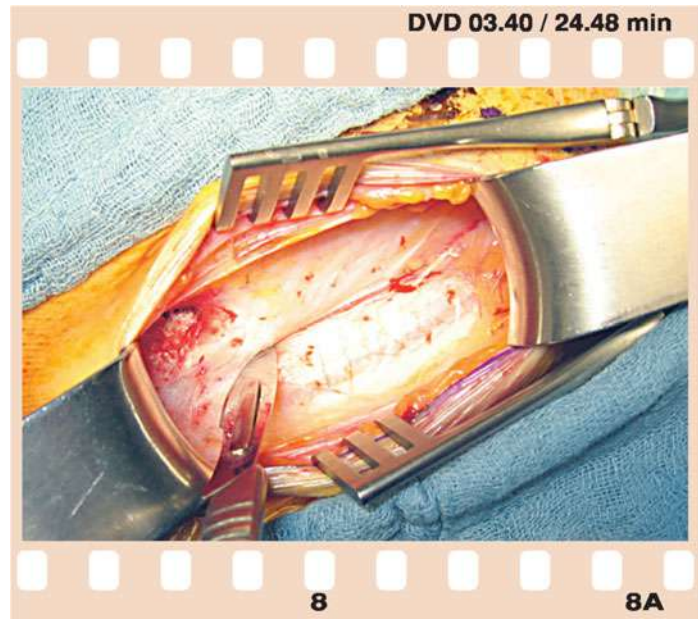
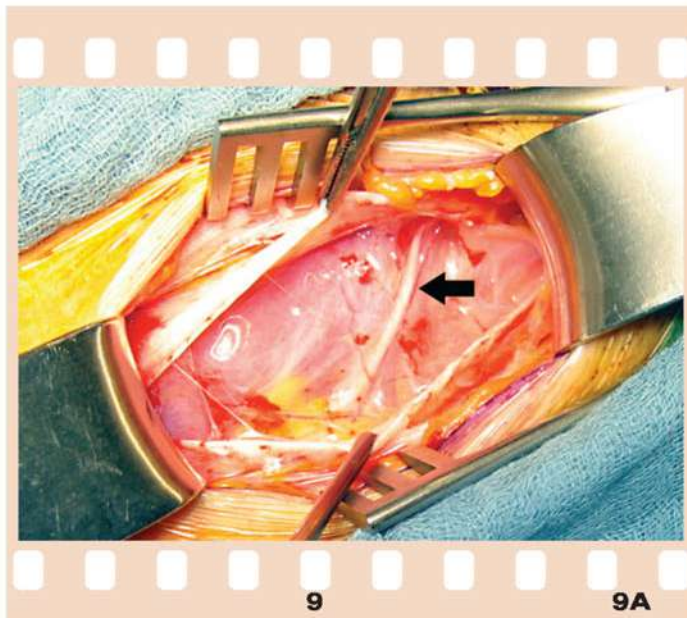


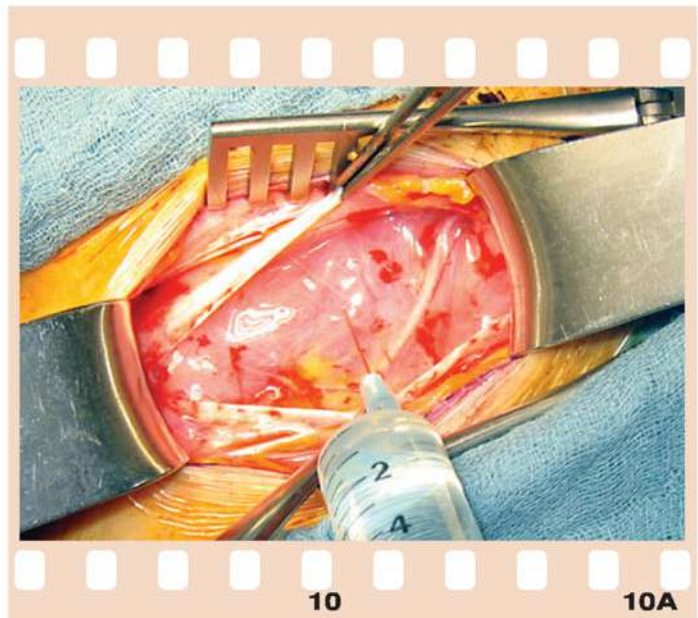
FIGURE 8- Incision de l'aponévrose du muscle oblique externe.



9

9A

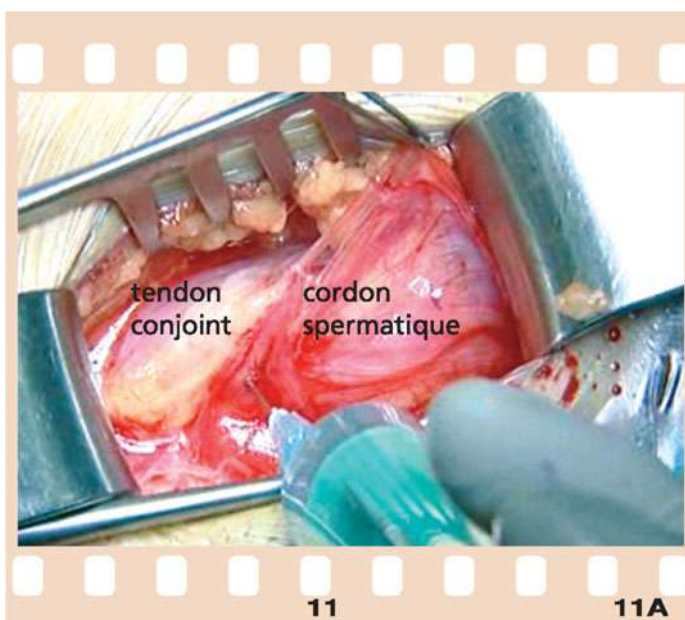
FIGURE 9- Lorsqu'on décolle les deux berges de l'aponévrose par rapport à la fosse inguinale, apparaît le nerf ilio-inguinal. Il est nécessaire de préserver ce nerf qui est un nerf sensitif.



10

10A

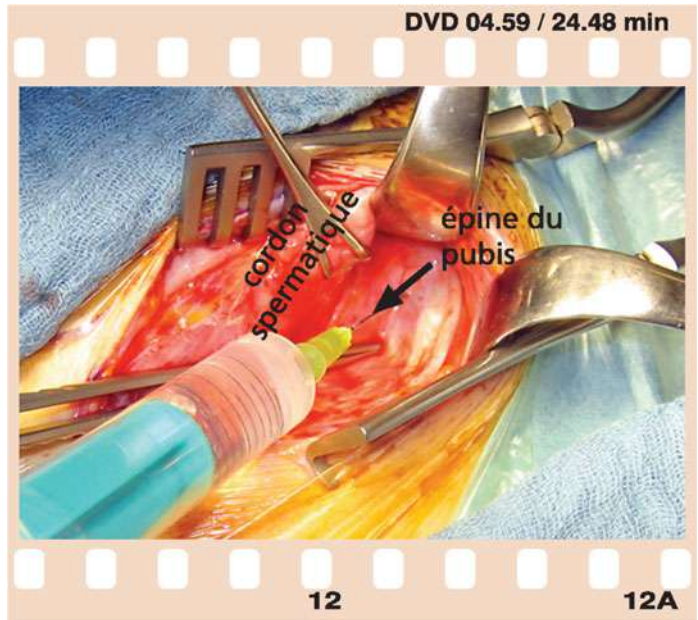
FIGURE 10- La fosse inguinale ou le tendon conjoint sont aussi infiltrés.



11

11A

FIGURE 11- On voit apparaître le tendon conjoint ou la fosse inguinale et le cordon. Une petite infiltration très discrète aidera à la dissection. On s'approche de l'orifice inguinal profond pour bien infiltrer.

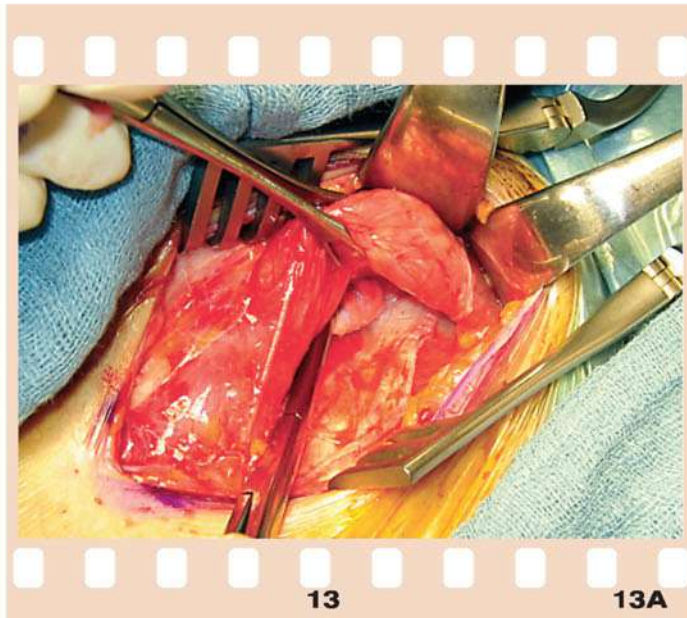


DVD 04.59 / 24.48 min

12

12A

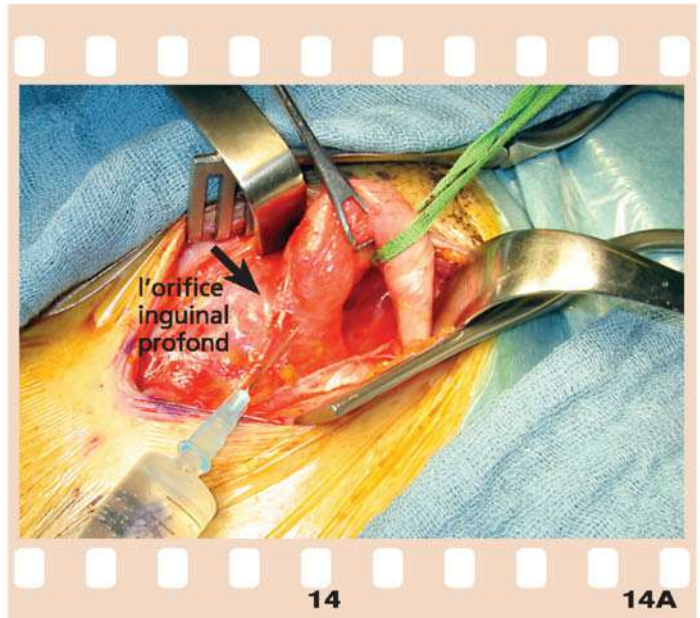
FIGURE 12- On saisit le cordon spermatique pour infiltrer l'épine du pubis que l'on palpe au doigt : c'est un élément essentiel et une zone très sensible.



13

13A

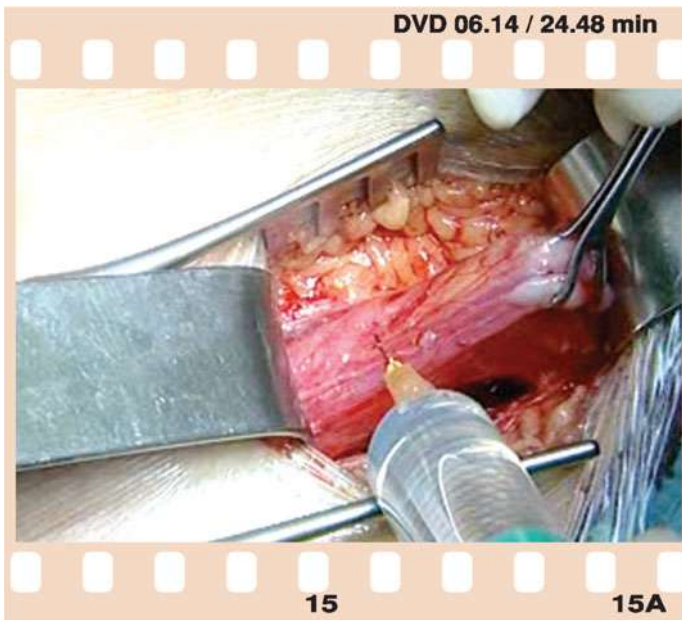
FIGURE 13- Dissection et libération au tampon monté du cordon spermatique par rapport à la paroi postérieure du canal inguinal.



14

14A

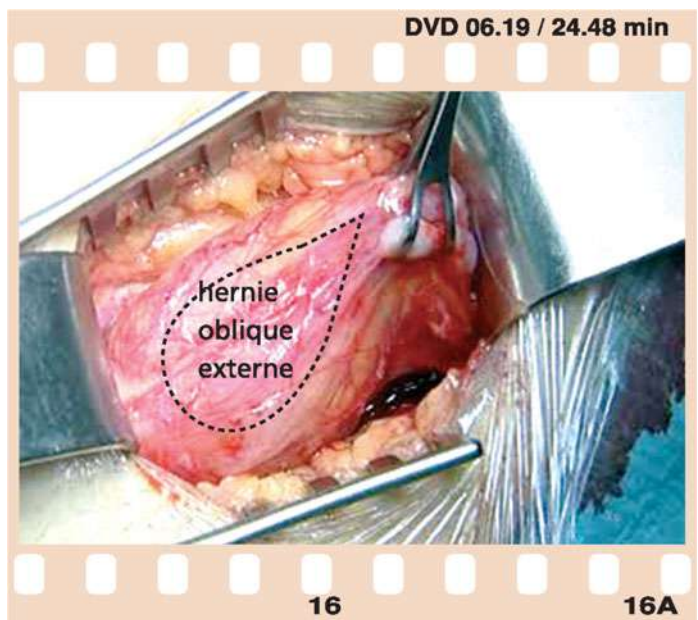
FIGURE 14- Mise sur lacette du cordon spermatique et infiltration de l'orifice inguinal profond.



15

15A

FIGURE 15- Dissection et libération au tampon monté du cordon spermatique par rapport à la paroi postérieure du canal inguinal.



16

16A

FIGURE 16- Mise sur lacette du cordon spermatique et infiltration de l'orifice inguinal profond.

REMARQUE DE L'AUTEUR

Pour éviter toutes douleurs post-opératoires et notamment les douleurs testiculaires, il convient d'individualiser ou de repérer le pédicule funiculaire qui irrigue le crémaster, la veine ou les veinules funiculaires et surtout la branche génitale du génito-fémoral qui innerve en particulier le scrotum et le testicule.

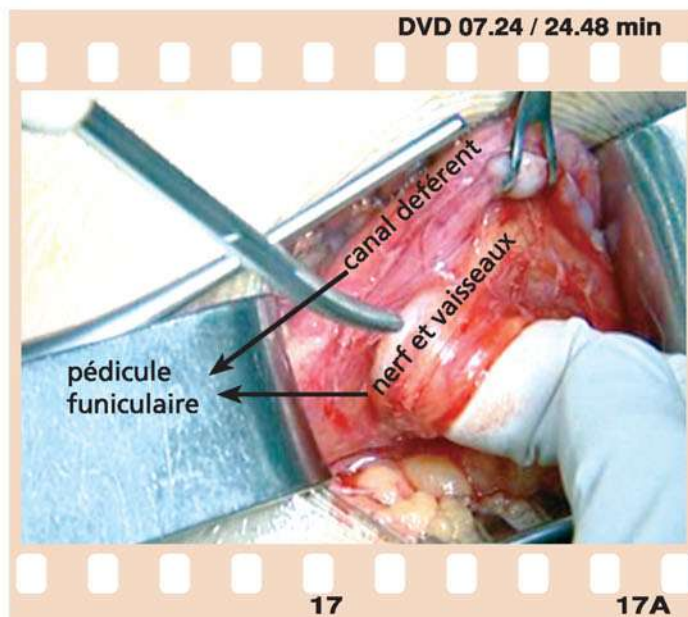


FIGURE 17- Le pédicule funiculaire couvre la face externe du cordon et pour le repérer c'est relativement simple ; en mettant le doigt en chevalet, on l'individualise relativement bien. La pince montre le canal déférent, on devine à côté les branches nerveuses et vasculaires.

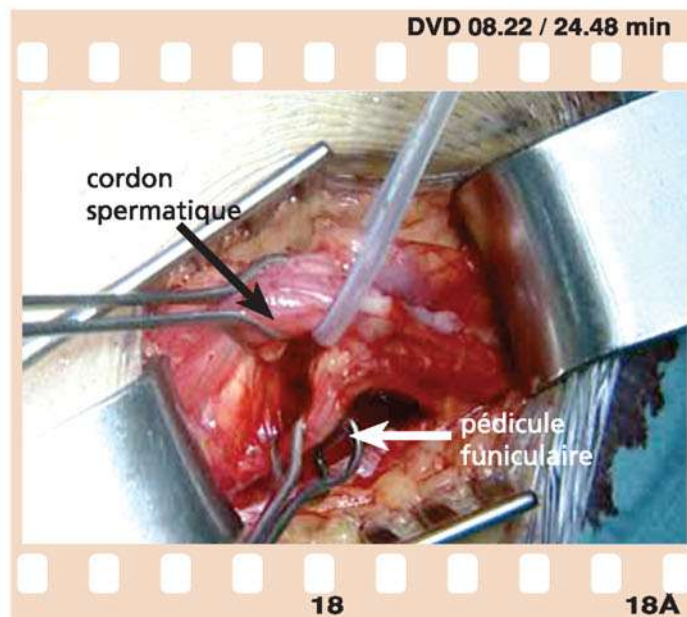


FIGURE 18- Dissocier le cordon spermatique et l'écartier avec une lacette. Le pédicule funiculaire est saisi avec une pince de Babcock, afin de mieux calibrer l'orifice inguinal profond.

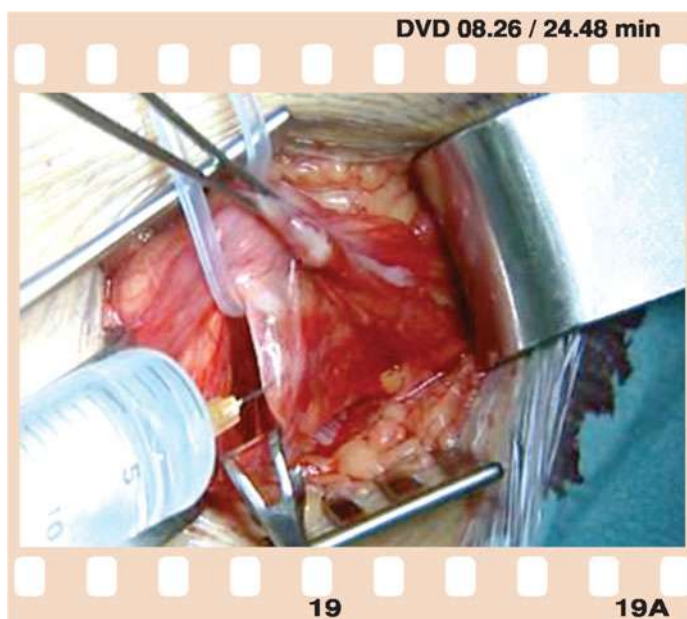


FIGURE 19- Infiltration d'anesthésique avant la dissection.

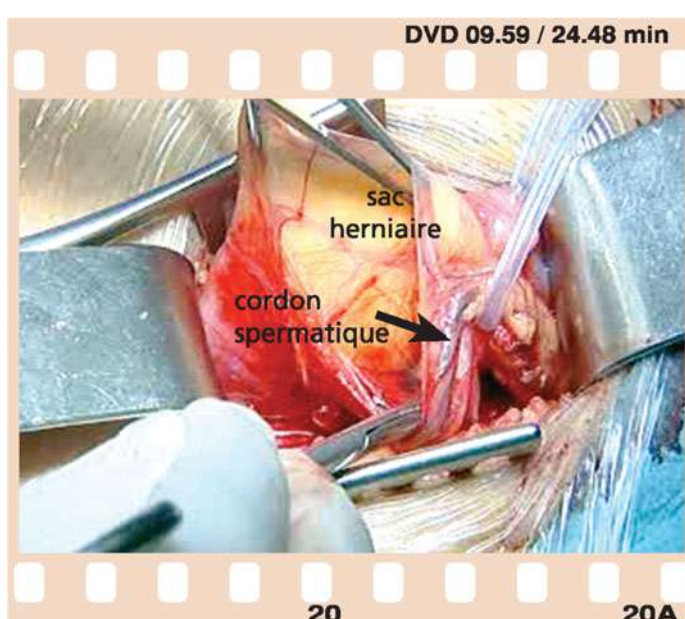


FIGURE 20- Commencer la dissection du sac herniaire en séparant du cordon spermatique les éléments vasculaires et funiculaires.

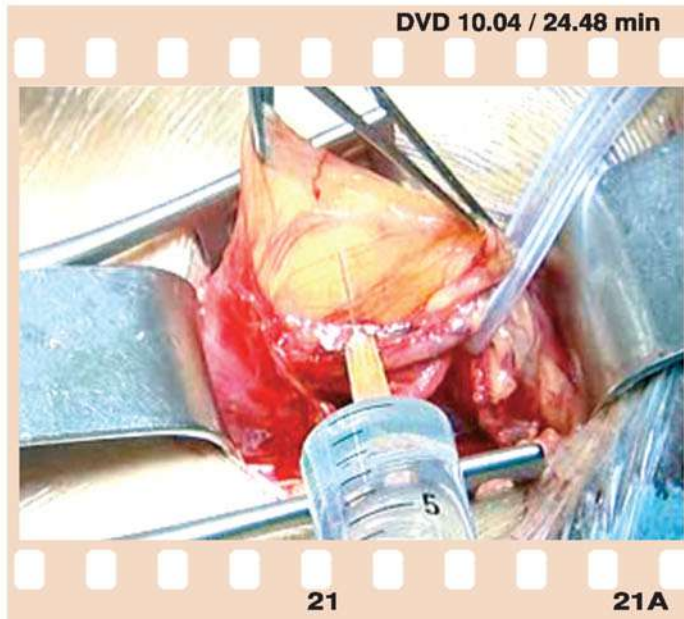


FIGURE 21- Infiltrer très largement le sac car le péritoine est extrêmement sensible.

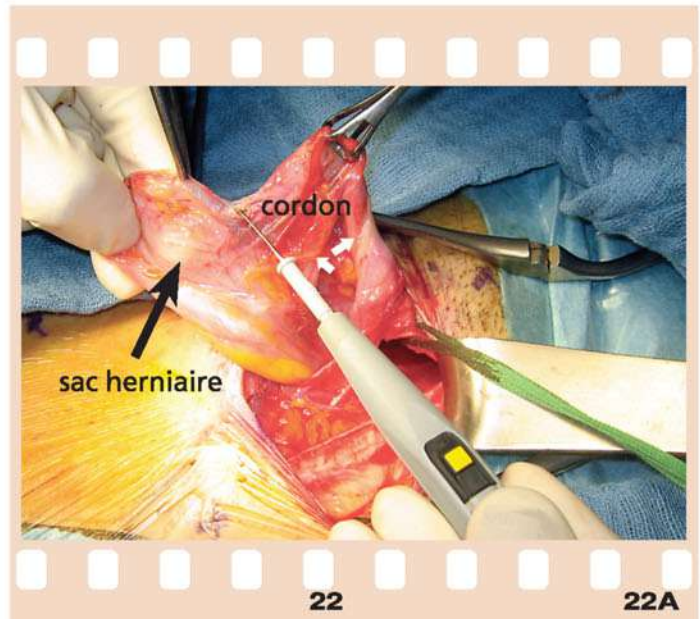


FIGURE 22- Dissection du sac herniaire par rapport aux éléments du cordon, avec un bistouri électrique.

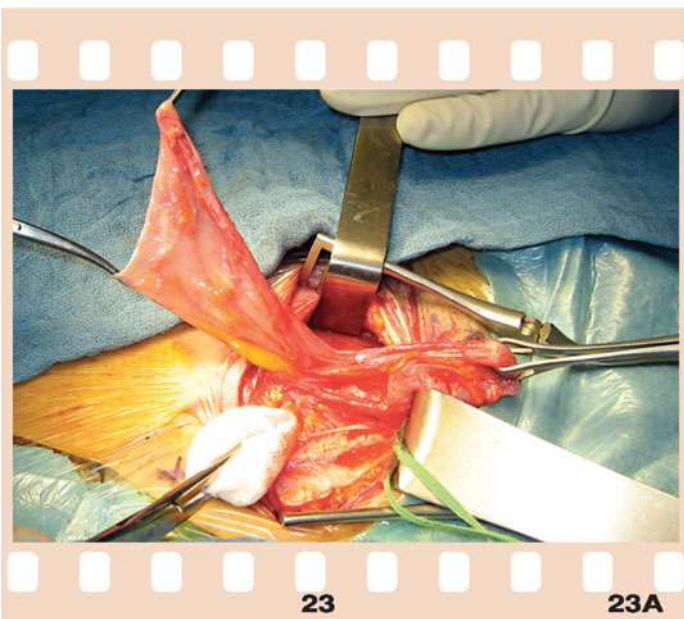


FIGURE 23- Le sac herniaire est individualisé.

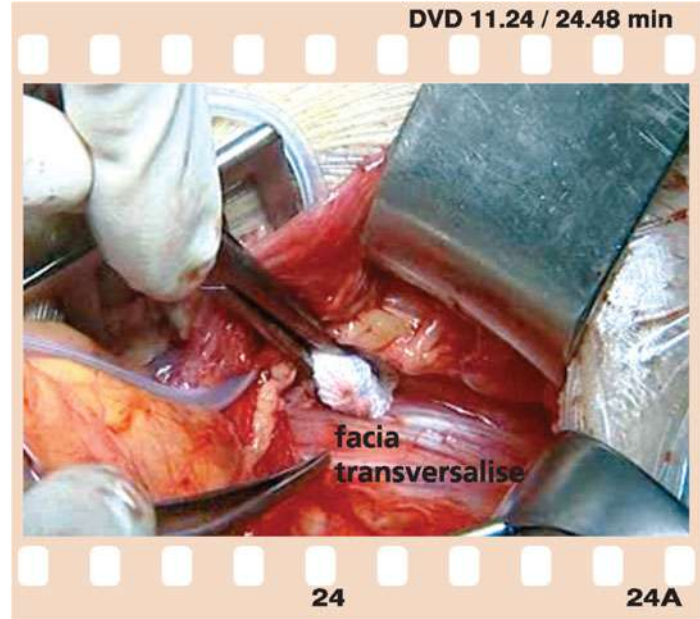


FIGURE 24- Le fascia transversalis est de bonne qualité.

RAPPEL DE L'AUTEUR

S'il y avait une hernie directe, elle se situerait au niveau du triangle de Hesselbach, limité par le tubercule pubien, la partie externe de la fosse inguinale et le ligament inguinal.

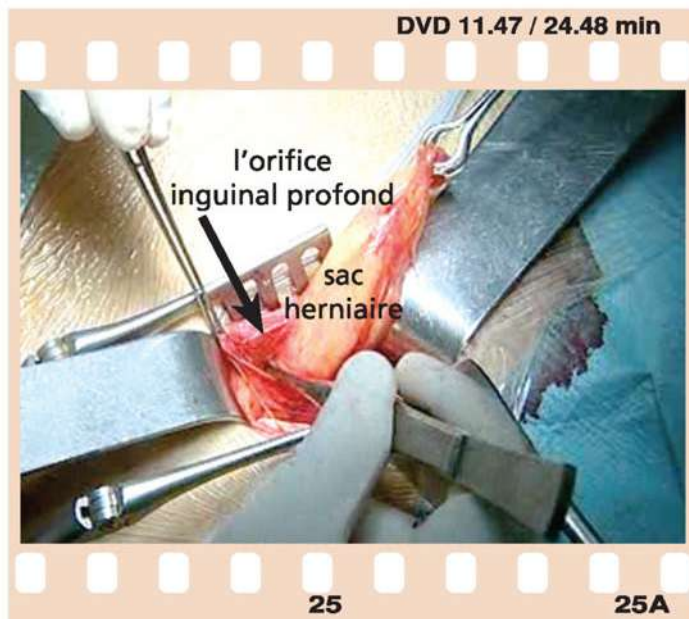


FIGURE 25- Dissection de l'orifice inguinal profond.



FIGURE 26- Refoulement du sac herniaire dans l'orifice inguinal profond.

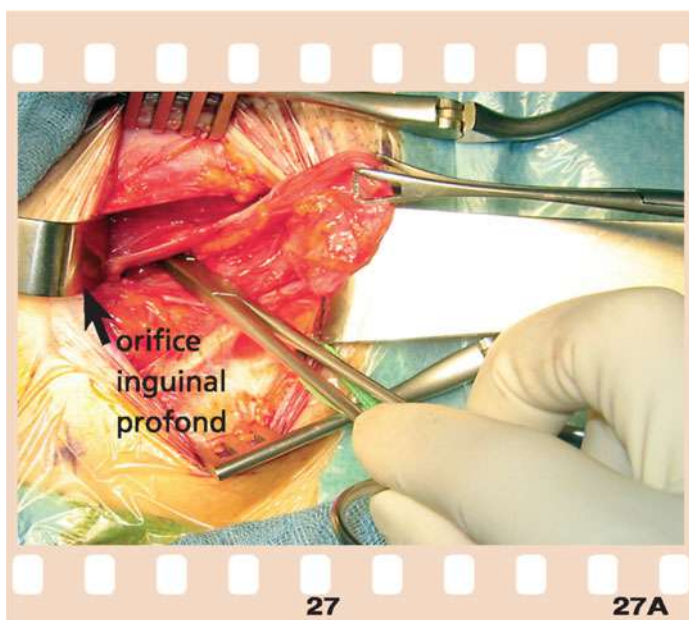


FIGURE 27- Le sac herniaire est complètement refoulé dans l'orifice inguinal profond par la pose du plug.

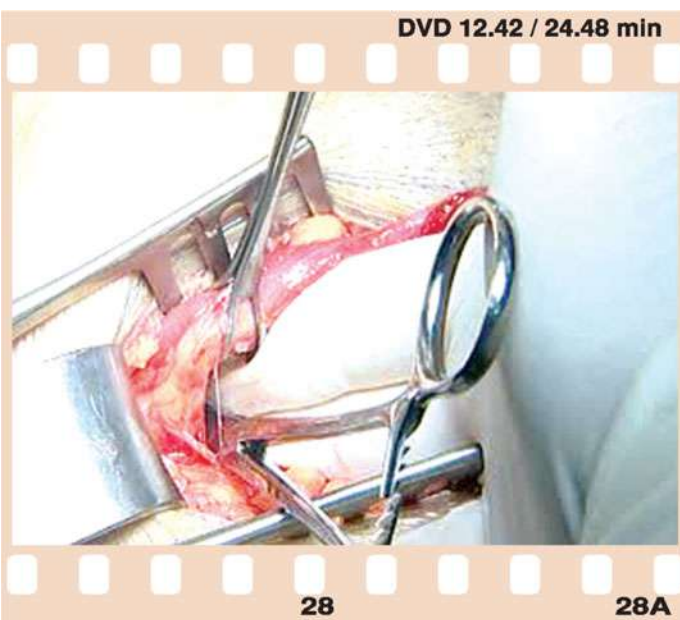


FIGURE 28- L'orifice inguinal profond est dilaté, il fait deux travers de doigt. On va mettre à ce niveau, un plug de grande taille.

REMARQUE DE L'AUTEUR

Pour reconstituer une anatomie normale au niveau de la hernie oblique externe, après introduction du sac herniaire, on obture l'orifice inguinal profond avec un plug de différentes tailles (extra large, large, moyenne). Si l'orifice inguinal profond est très dilaté, à deux travers de doigt ou plus : plug extra large. Deux travers de doigt serré : plug large. En cas d'un travers de doigt, un plug de taille moyenne doit être suffisant.

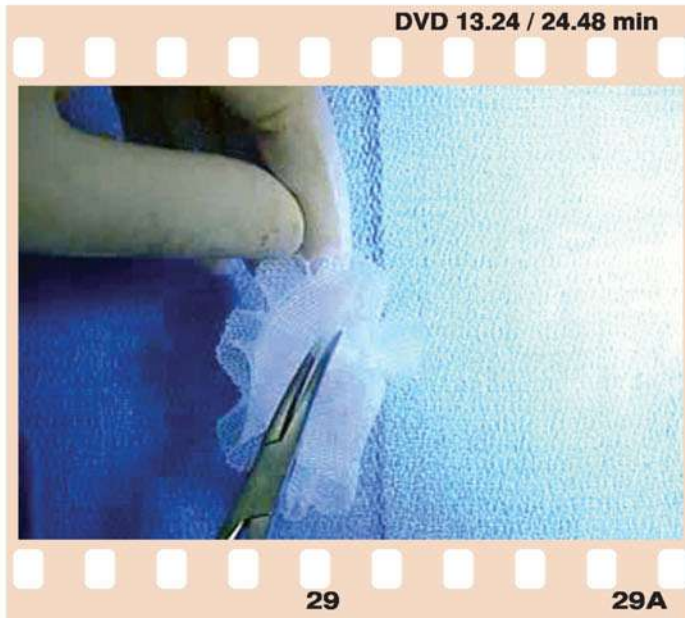


FIGURE 29- Dans ce cas on choisit un plug dit "large".

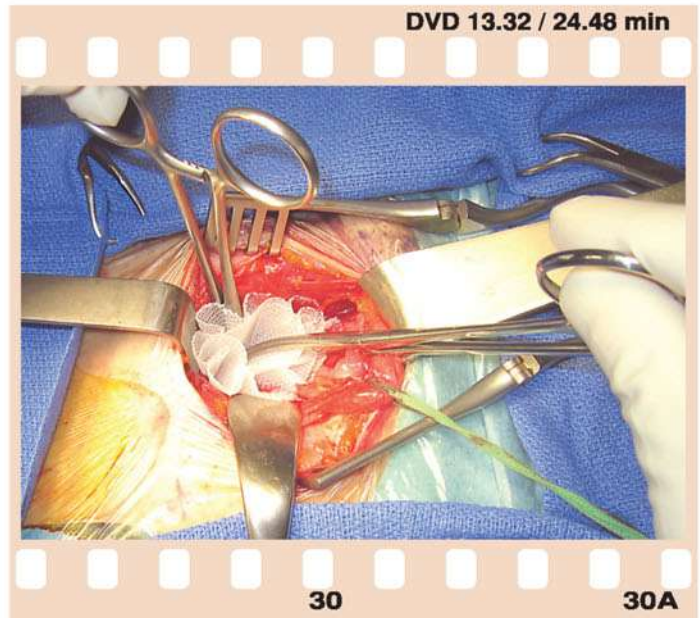


FIGURE 30- Mise en place du plug dans l'orifice inguinal profond.

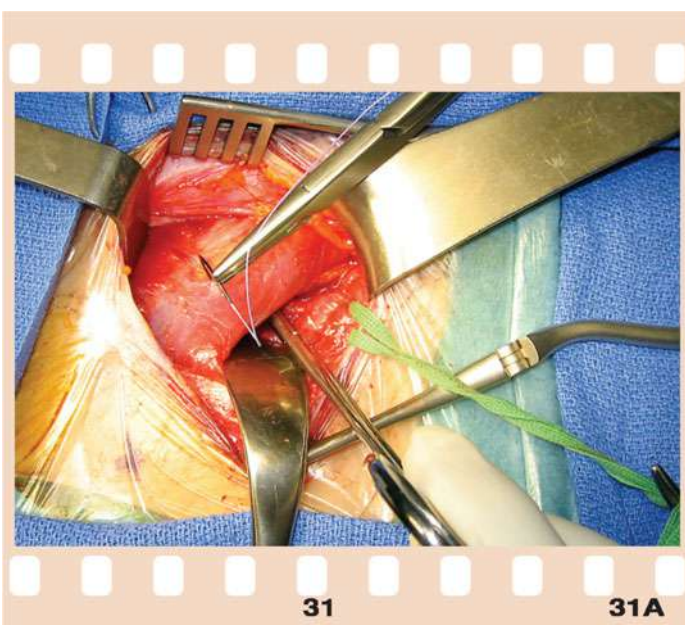


FIGURE 31- Fixation du plug par un point en U transfixant la faux inguinale, en passant l'aiguille dans la berge de l'orifice inguinal profond et également de la prothèse.

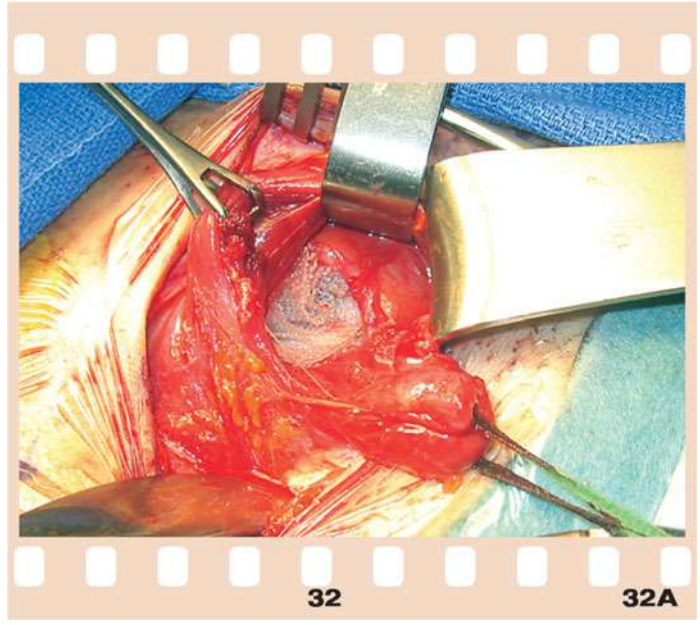
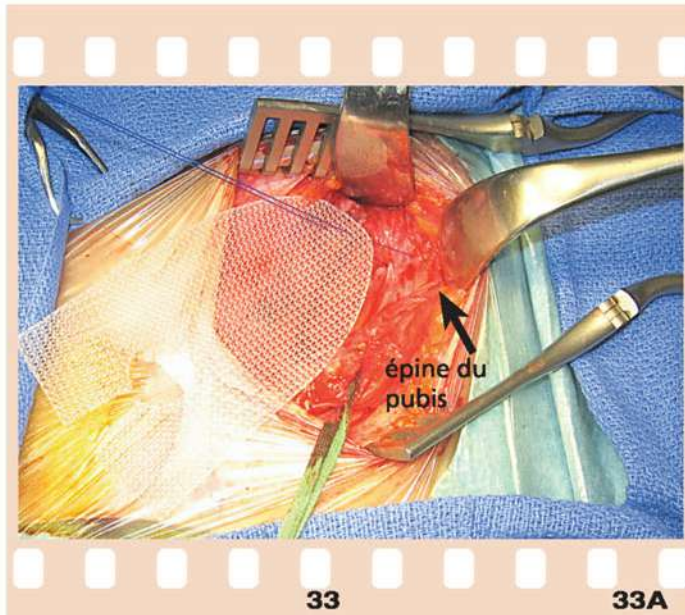


FIGURE 32- La mise en place du plug est achevée.

REMARQUE DE L'AUTEUR

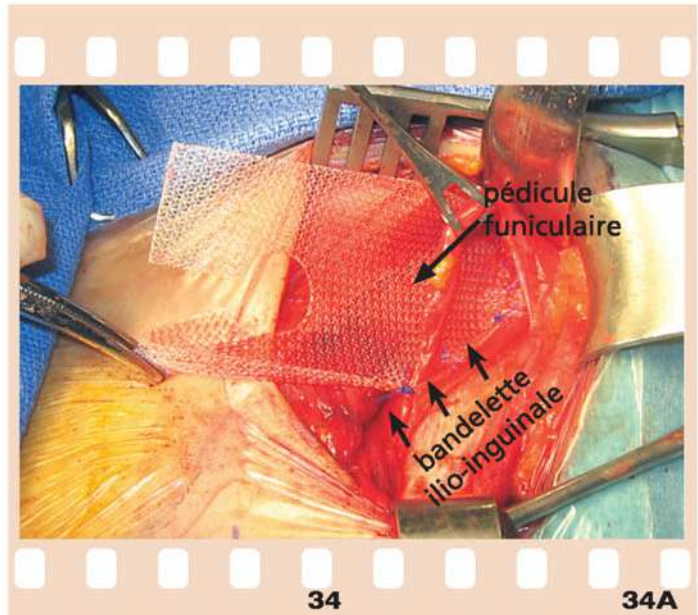
La dernière étape de cette technique est le renforcement de la paroi postérieure du canal inguinal et le calibrage, en utilisant la technique de Lichtenstein. Pour cela, il faut mettre une prothèse pour renforcer le triangle de Hesselbach qui est une zone faible, puis calibrer l'orifice inguinal profond.



33

33A

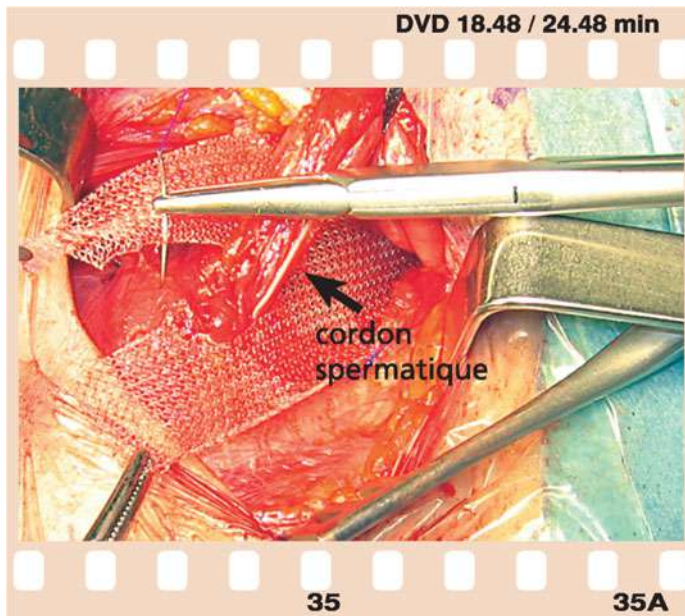
FIGURE 33- Fixation de la prothèse plan échancré sur l'épine du pubis.



34

34A

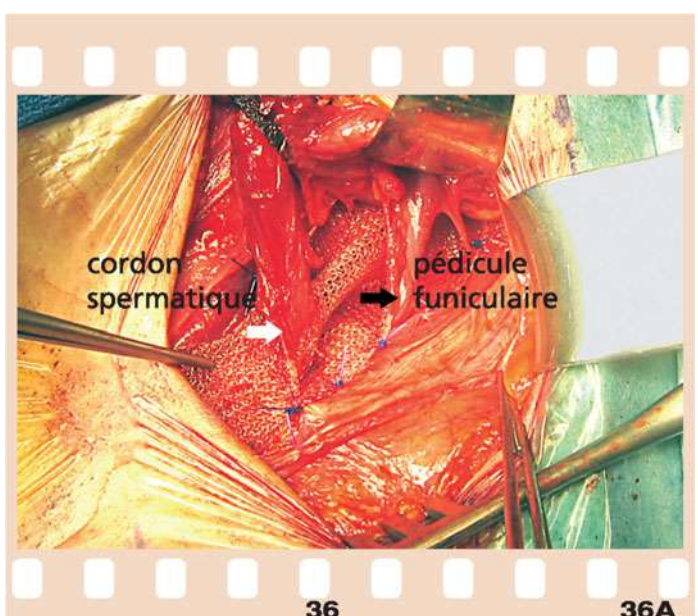
FIGURE 34- Fixation de la prothèse : plan sur la bandelette ilio-inguinale, passage du pédicule funiculaire au sein duquel se trouve la branche génitale du nerf génito-fémoral.



35

35A

FIGURE 35- Mettre un point pour le calibrage de l'orifice inguinal profond de la prothèse avec croisement des deux jambages autour du cordon spermatique.



36

36A

FIGURE 36- Aspect final de la pose de la prothèse : cordon spermatique, pédicule funiculaire.

REMARQUE DE L'AUTEUR

Il est important de fixer cette prothèse très solidement. Le premier point de fixation doit être sur le tubercule pubien, les deux autres points sur l'insertion pubienne du tendon conjoint. Puis elle va être fixée sur le ligament ilio-inguinal avec quelques points. Le fil est du prolène ; on doit mettre sept clés à chaque point pour bien consolider car le prolène est du monofilament.

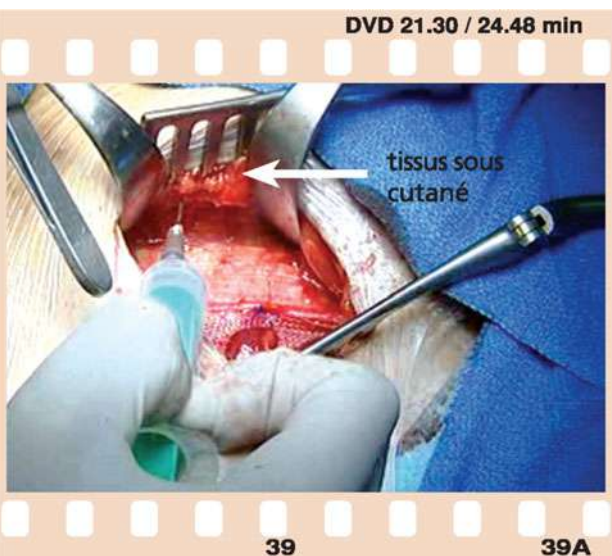
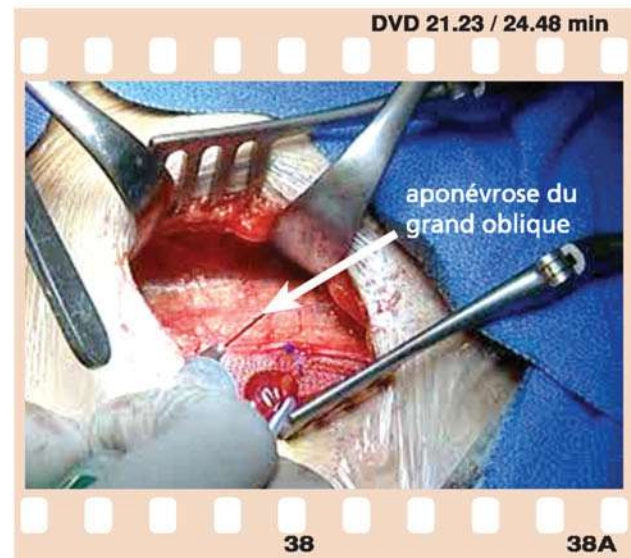
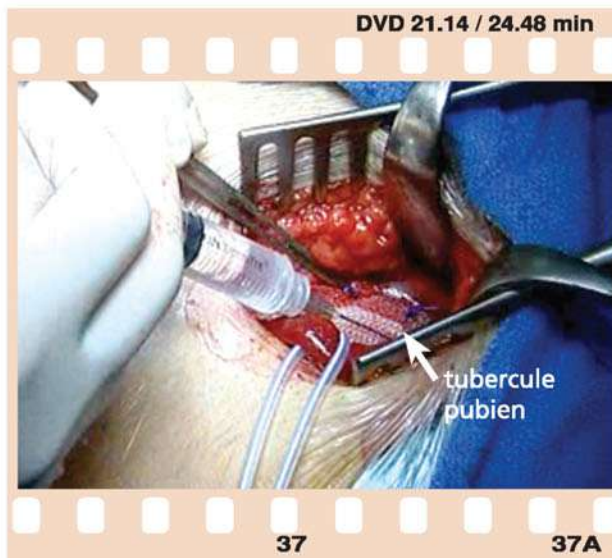


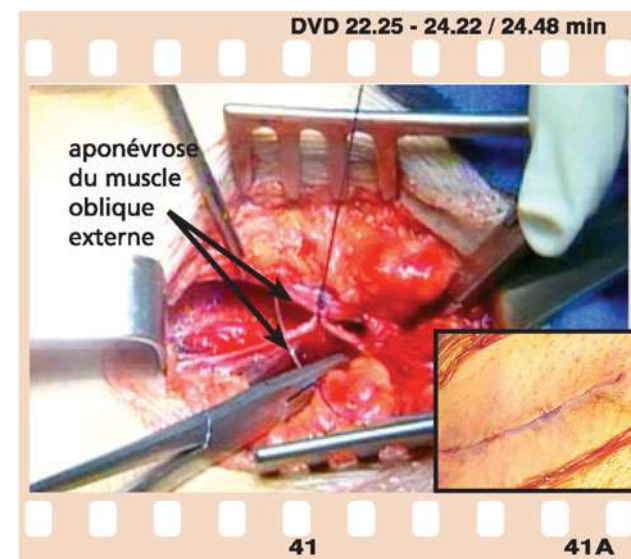
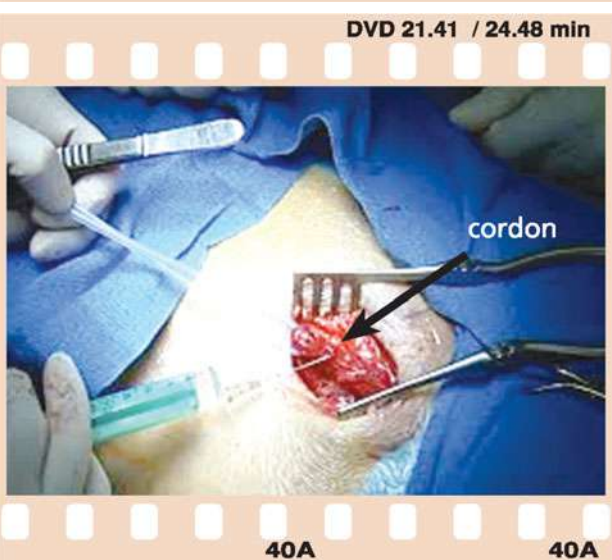
FIGURE 37- L'intervention se termine par l'infiltration d'un anesthésique local à action prolongée, sur les points de suture, mais surtout sur le tubercule pubien.

FIGURE 38- Infiltration de l'aponévrose du grand oblique.

FIGURE 39- Infiltration des tissus sous-cutanés.

FIGURE 40- Infiltration dans le cordon.

FIGURE 41- Fermeture pré-funiculaire de l'aponévrose du muscle oblique externe. Aspect final, après confection d'un surjet intra-dermique.



CONSEILS POST-OPERATOIRES DE L'AUTEUR

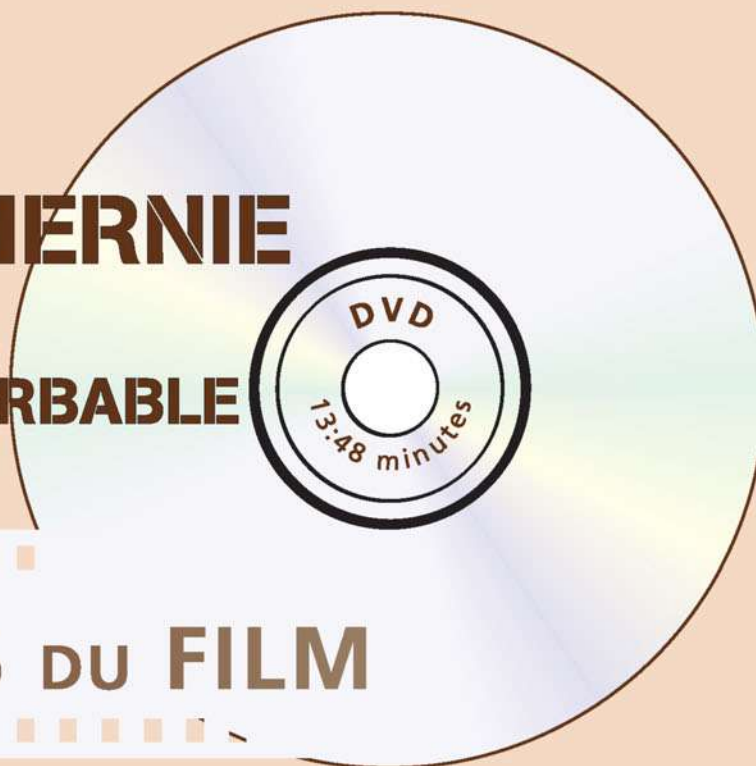Les malades n'ont pas d'anticoagulants. En remontant au service, le malade aura une perfusion de Profénide 100 mg, à passer en 20 minutes. Deux comprimés de Diantalvic trois fois par jour. Il pourra partir l'après-midi ou le soir s'il le désire, sinon le lendemain matin de l'intervention.

M. J. CASTILLO, J. M. EYMAR, A. MARCOS

M. Pascual HIDALGO



CURE DE LA HERNIE INGUINALE AVEC PLUG BIO-ABSORBABLE



AVEC

DIAPORAMAS DU FILM

Réalisé par :

Pr. M. Pascual HIDALGO

Avec la collaboration de:

M.J CASTILLO, J.M. EYMAR, A. MARCOS

CV: Chef du Service de Chirurgie Générale et Digestive,
Hopital Universitaire "12 de Octubre", Madrid, Spain
Professeur de Chirurgie, Complutense University, Madrid, Spain

Pr. M. Pascual HIDALGO
Dr. M. J. CASTILLO
Dr. J. M. EYMAR
Dr. A. MARCOS

12 De Octubre Hospital
Ntra. Sra. Del Rosario Hospital
MADRID / SPAIN
mhidalgo_hdoc@salud.madrid.org

CURE DE LA HERNIE INGUINALE AVEC PLUG GORE® BIO-ABSORBABLE

INTRODUCTION DU FILM : Dans ce film, on présente 3 opérations montrant l'utilisation de la nouvelle mèche "Plug Gore® Bio Absorbable" pour le traitement chirurgical des la 3 hernies inguinales différentes; indirecte, directe et récidivée.

PROTHESES UTILISEES : 1-La nouvelle prothèse "Plug Gore® Bio-Absorbable".
2-La prothèse plate de Polypropylène (type Lichtenstein).

DEROULEMENT DE LA TECHNIQUE : 1- L'incision de 3-4cm, ouverture de la région inguinale, dissection et réduction du sac herniaire indirect ou direct.

2- L'obturation de l'orifice inguinal profond avec une prothèse de "Plug Gore® Bio-Absorbable", et la fixation à la paroi musculaire avec 2 ou 3 points de fil 2-0 résorbable, afin d'assurer l'immobilisation.

3- Une prothèse plate de polypropylène est ensuite placée en utilisant la technique habituelle de Lichtenstein.

CONCLUSION : La nouvelle prothèse "Plug Gore® Bio- Absorbable" peut être utiliser facilement dans la réparation de toutes les hernies inguinales, indirectes, directes et récidivées.

PREMIER CAS: HERNIE INGUINALE INDIRECTE

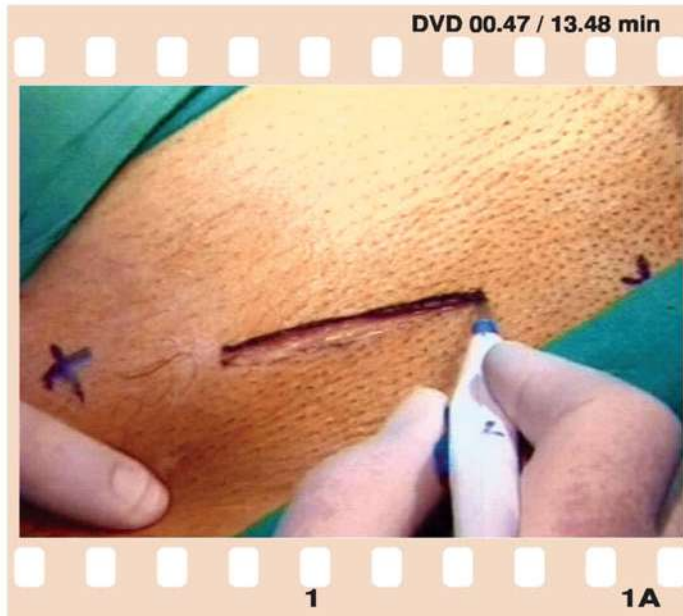

FIGURE 1- Dans ce premier cas, une incision mesurant entre 3 et 4 cm est effectuée sur la gaine antérieure donnant accès à cette hernie inguinale.

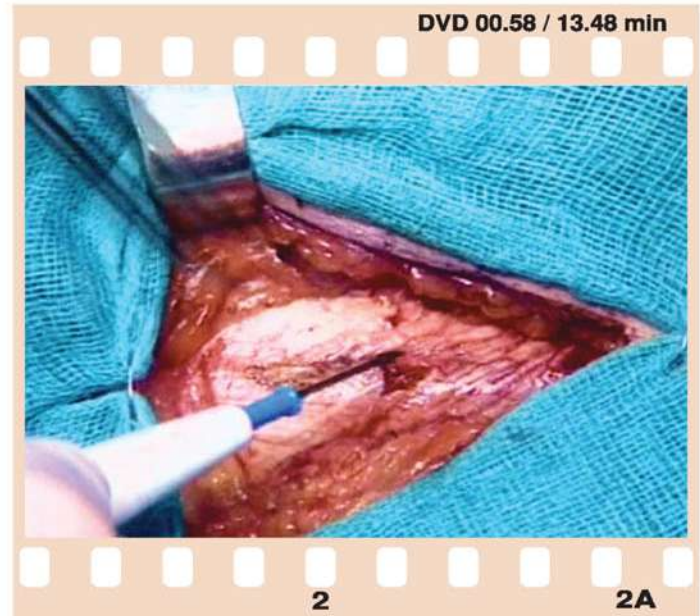


FIGURE 2- On expose à la fois le tissu cellulaire sous-cutané et l'aponévrose du muscle oblique.

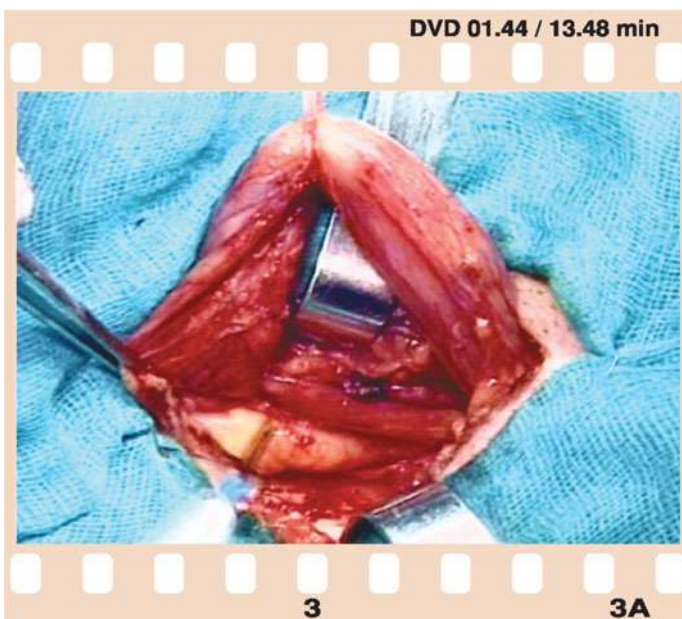


FIGURE 3- Une fois localisé à l'intérieur du canal inguinal, le cordon spermatique est libéré et individualisé. La traction est avancée au travers du canal afin d'individualiser chacun des éléments.

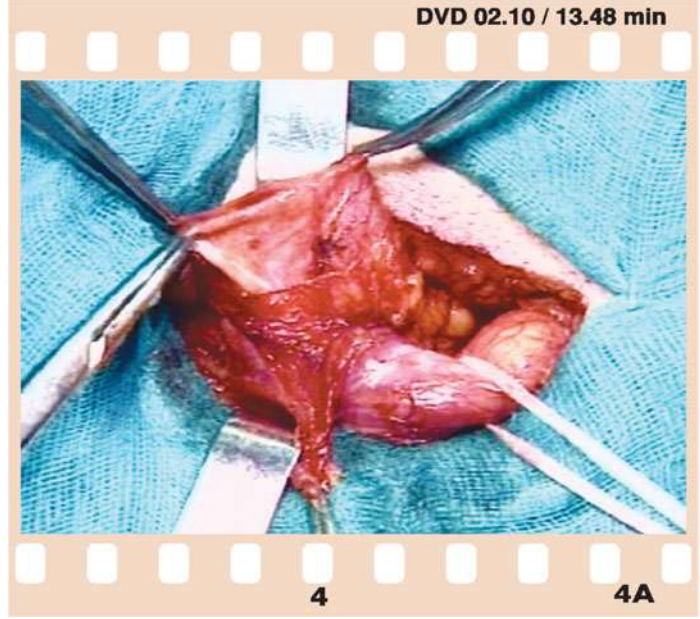


FIGURE 4- On pratique une dissection soignée à la base du cordon pour disséquer et libérer le sac herniaire et le lipome pré-herniaire.

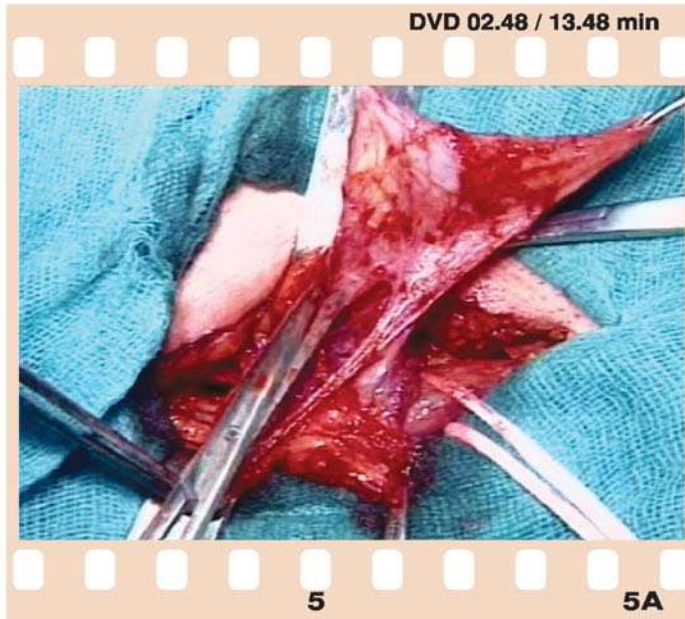


FIGURE 5- Une fois que le sac a été localisé, nous commençons à le libérer et à le disséquer en prenant garde à ne pas provoquer de saignement ou de dommage aux éléments neuro-vasculaires qui l'entourent.

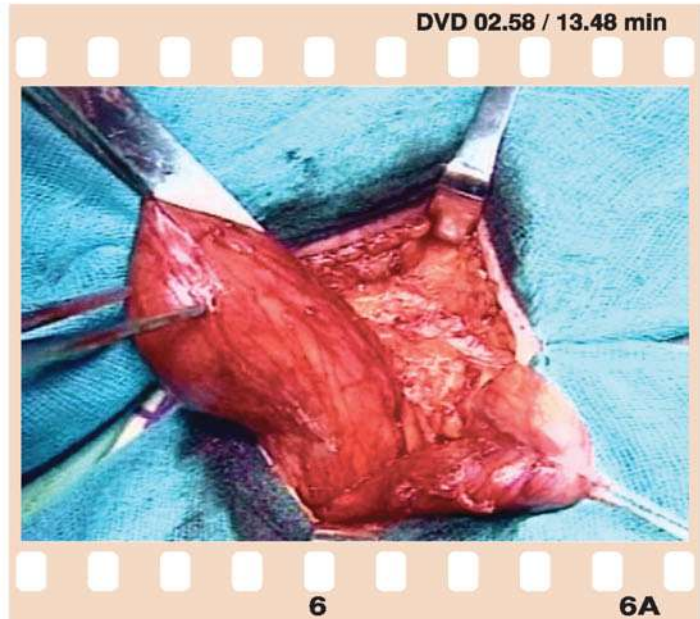


FIGURE 6- On voit clairement le canal déférent, la dissection du sac herniaire est étendue à sa base.

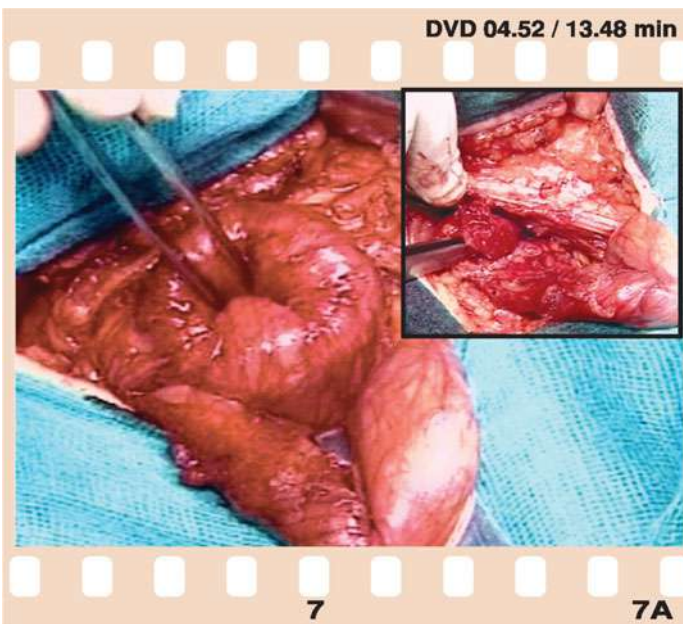


FIGURE 7- Il faut une individualisation très précise du sac sur ce patient et nous constatons qu'une fois que le sac a été complètement disséqué, il faut l'invaginer.

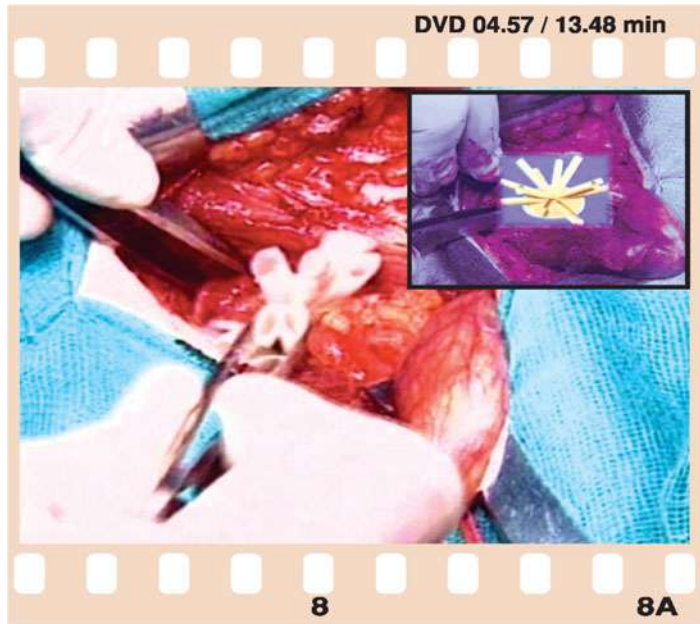


FIGURE 8- On introduit alors la nouvelle prothèse à l'intérieur de l'espace pré-péritonéal.

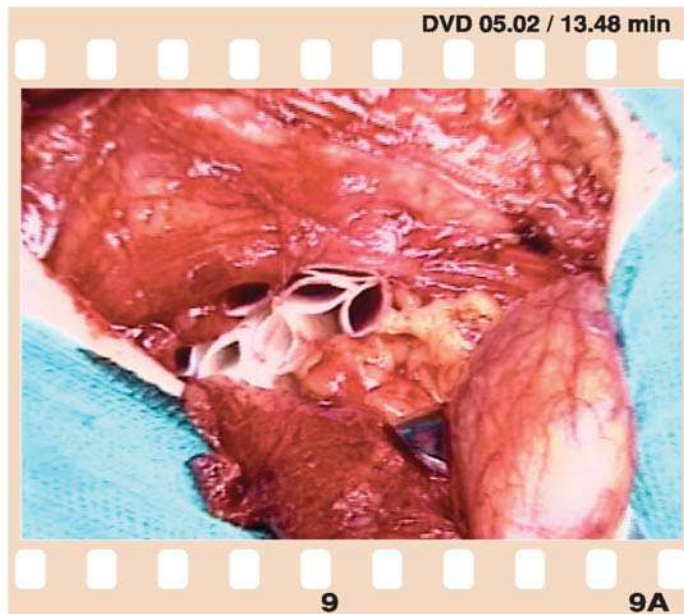


FIGURE 9. On demande au patient de tousser pour confirmer l'obturation et la contention du sac herniaire.

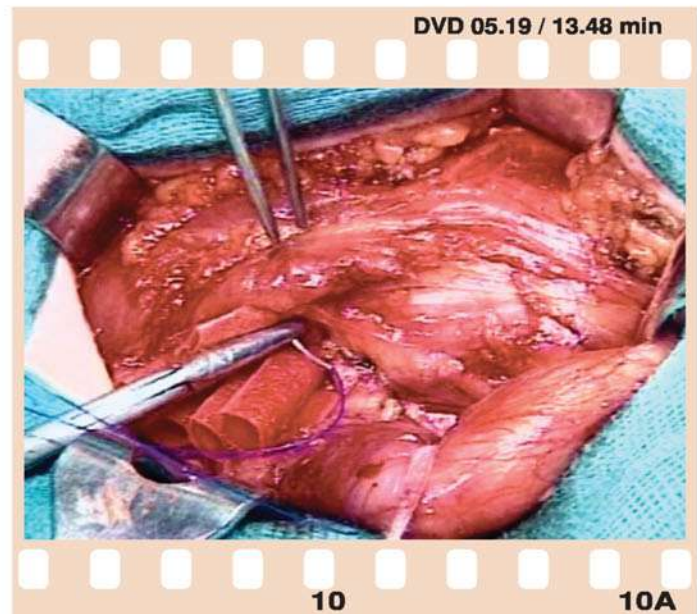


FIGURE 10. Ces tubes sont visualisés, suturés et fixés à partir de la prothèse vers le muscle avec plusieurs points de 2-0 polypropylène.

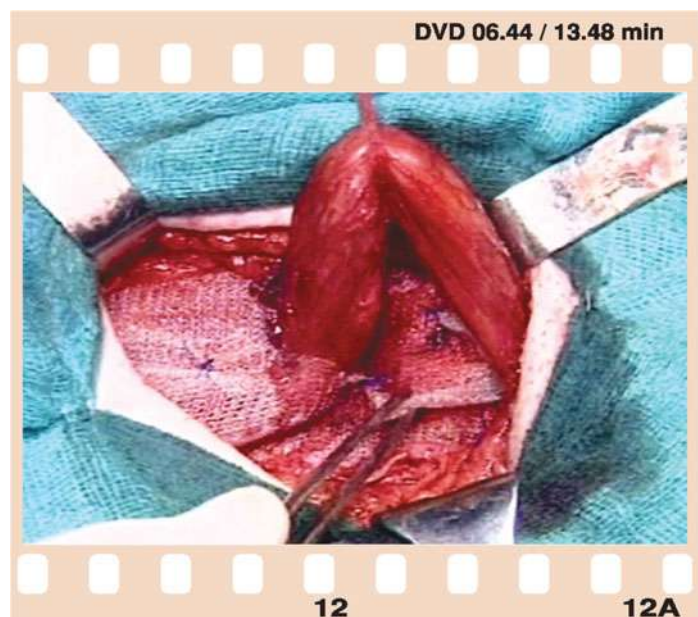
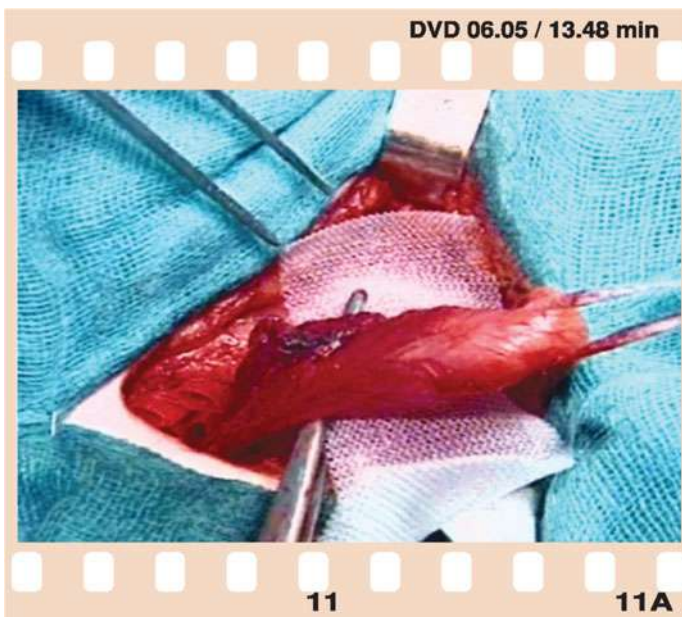


FIGURE 11-12. Une prothèse plate de polypropylène est ensuite placée en utilisant la technique habituelle de Lichtenstein.

REMARQUE DE L'AUTEUR

Dans ce premier cas; la fixation est exécutée avec des points séparés de 2-0 propylopylène. Nous voyons l'emplacement du plug dans la position postérieure et en contact avec le cordon spermatique et la fixation complète de la mèche en utilisant la technique habituelle. On demande à nouveau au patient de tousser pour confirmer que la contention optimale de la paroi abdominale est bien achevée.

DEUXIEME CAS: HERNIE INGUINALE DIRECTE

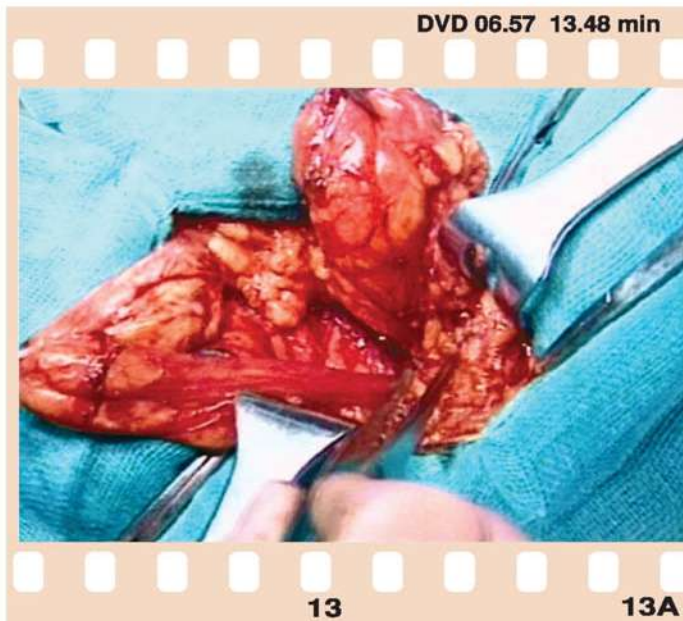


FIGURE 13- Dans le second cas, nous nous trouvons devant une hernie inguinale dans laquelle la dissection du sac herniaire a été portée vers l'extérieur, comme nous le voyons sur l'image.

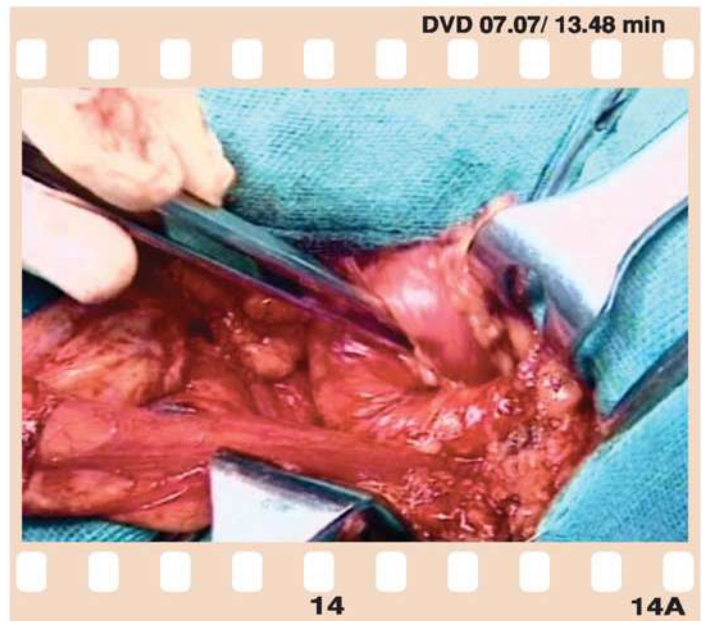
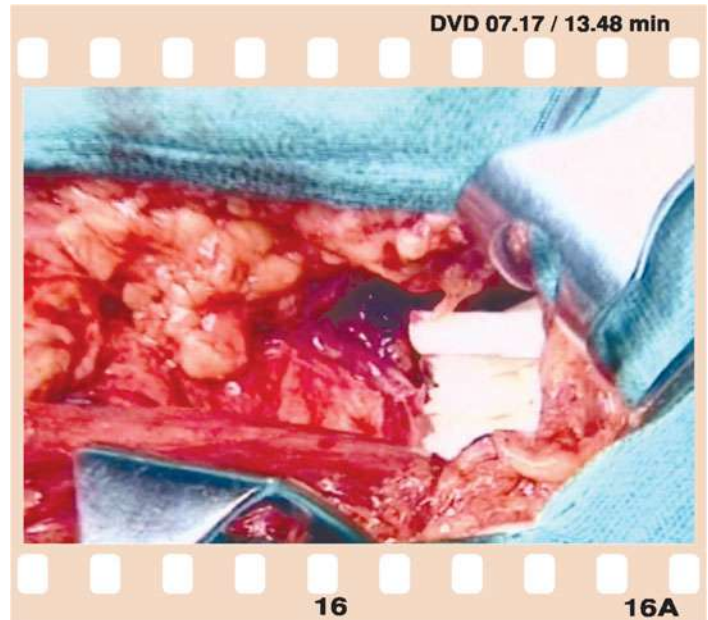
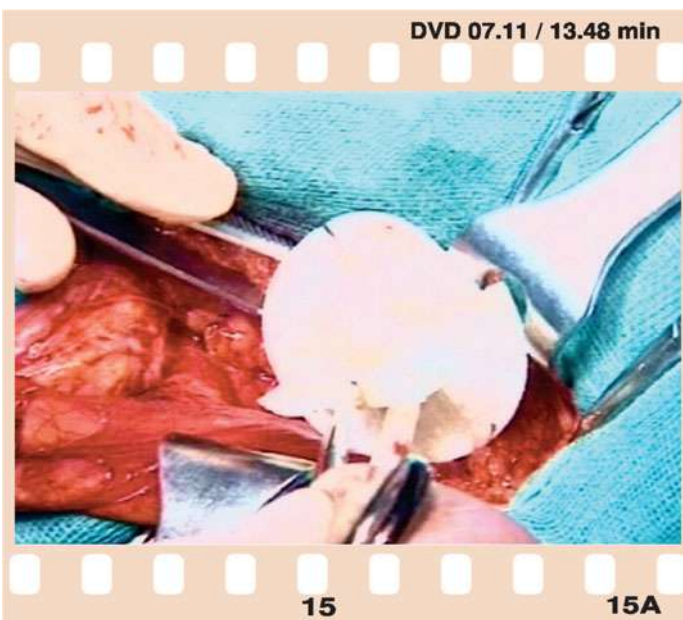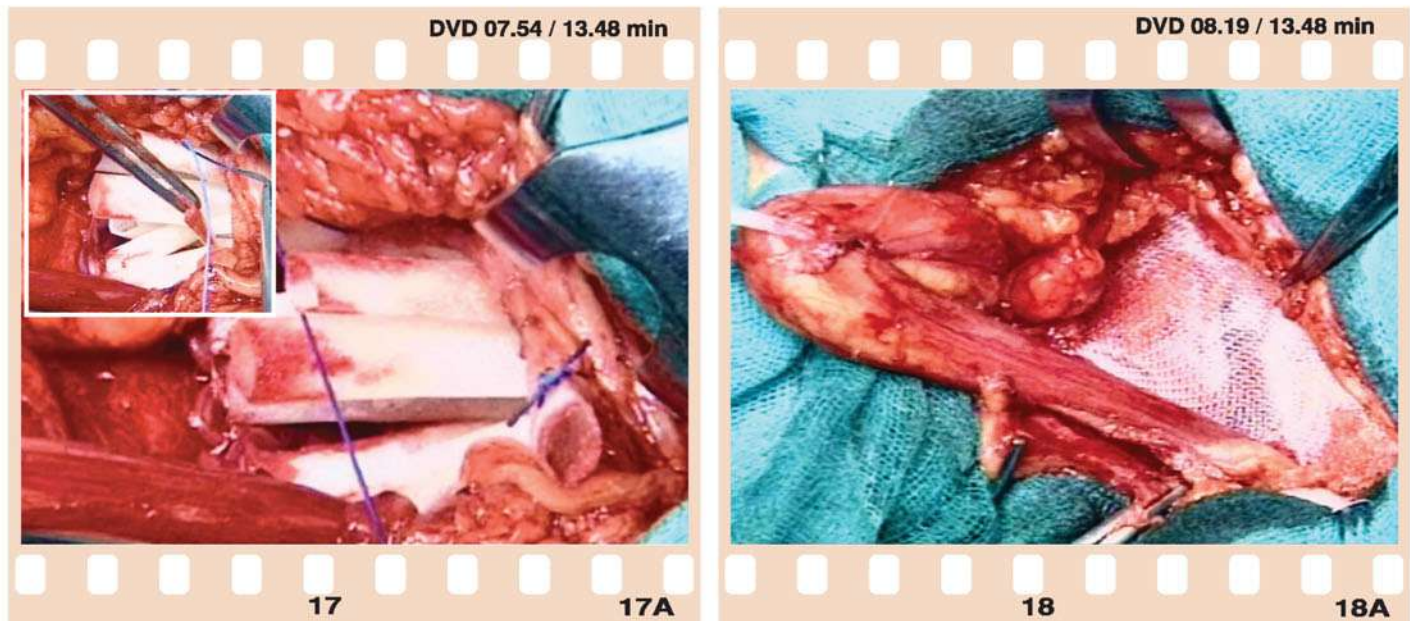


FIGURE 14- Au fond, nous pouvons voir la position du cordon inguinal avec le sac herniaire situé antérieur et médial à ce dernier.



FIGURES 15-16- L'insertion du plug et son placement sont pratiqués d'une manière simple et facile.

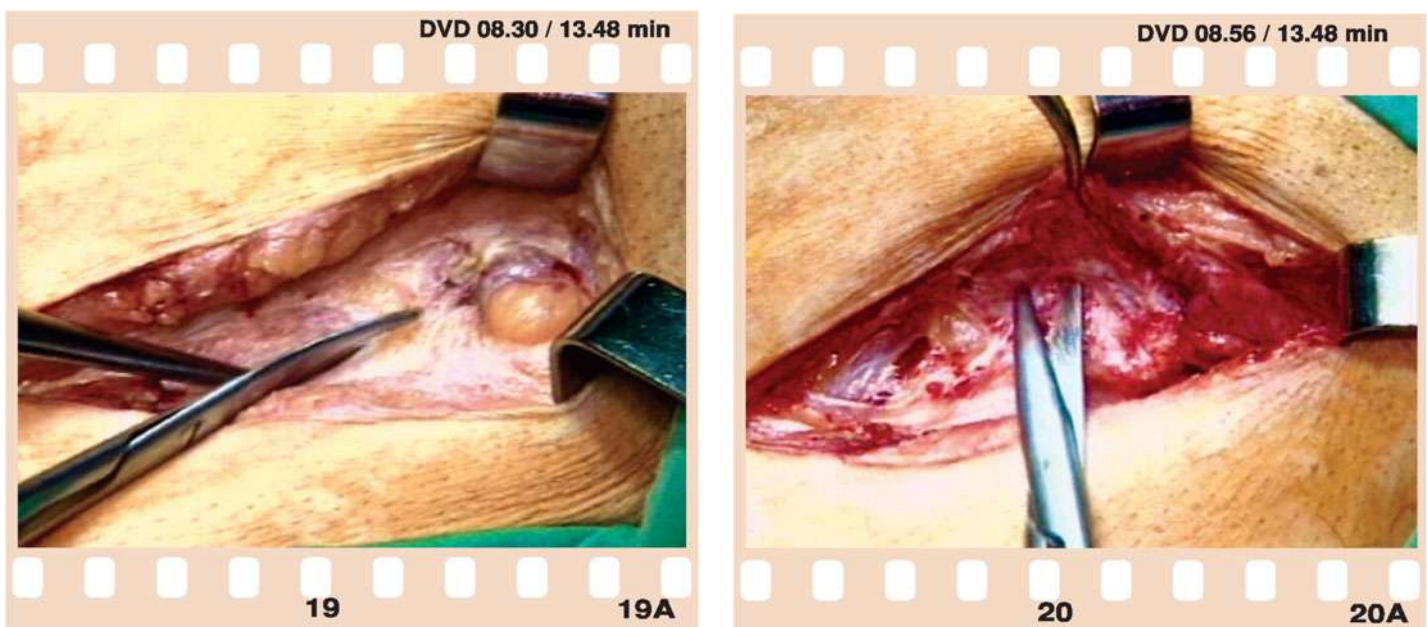


FIGURES 17-18- On demande ensuite au patient de tousser pour confirmer la contention optimale de la hernie et le plug est placé de la même manière que dans le cas précédent avec 2 ou 3 points 2-0 propylène afin de s'assurer qu'il n'y ait aucune mobilisation.

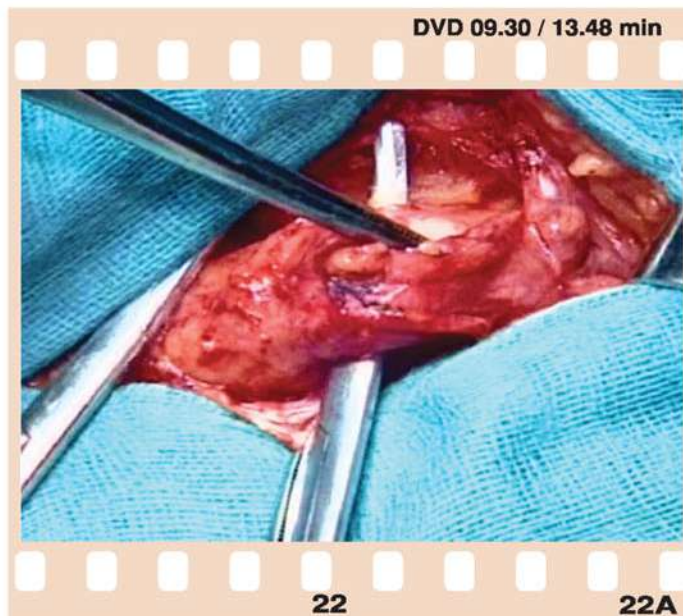
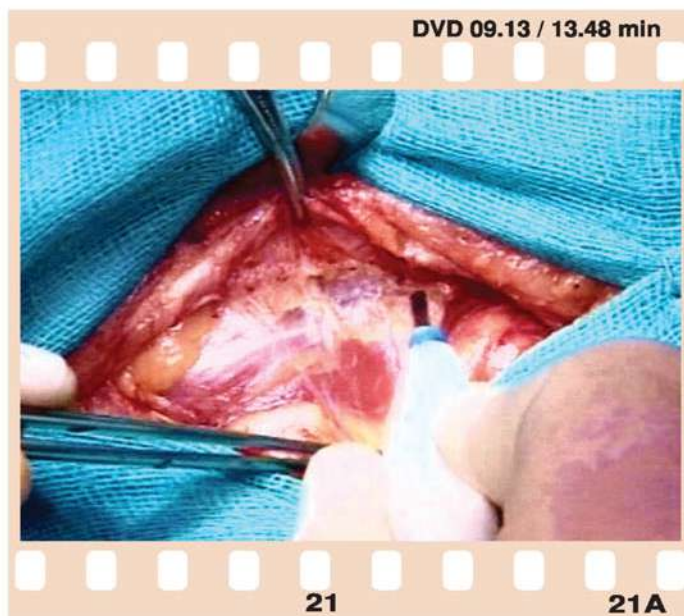
TROISIEME CAS: HERNIE INGUINALE RECIDIVEE

NOTE DE L'AUTEUR

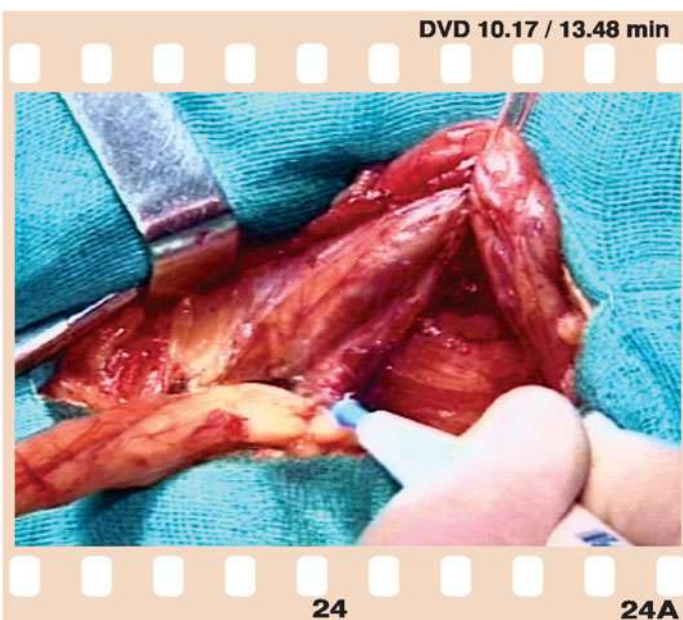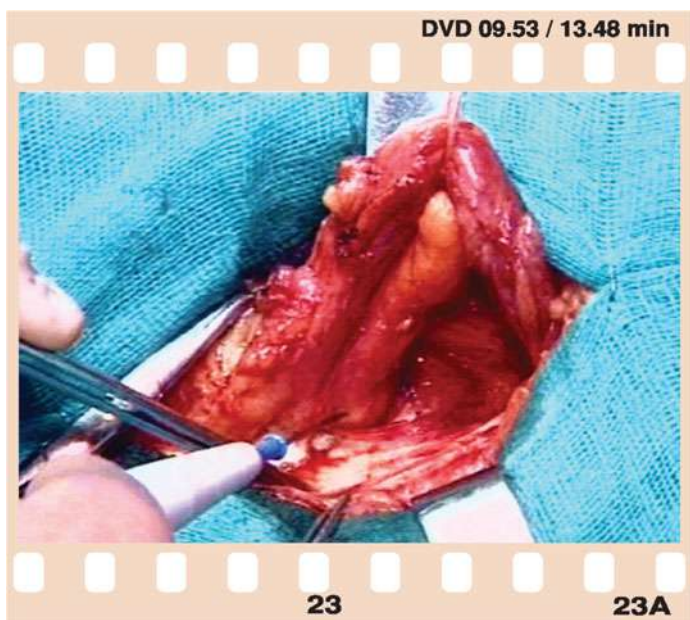
Le troisième cas correspond à une hernie plus complexe. Il s'agit d'une récurrence de hernie inguinale montrant la présence d'une fibrose secondaire découlant des interventions précédentes. La libération, est plus compliquée dans ce cas, du fait de la fibrose, secondaire à la première opération. La dissection est très délicate et laborieuse du fait des nombreuses adhérences provoquées par les interventions précédentes.



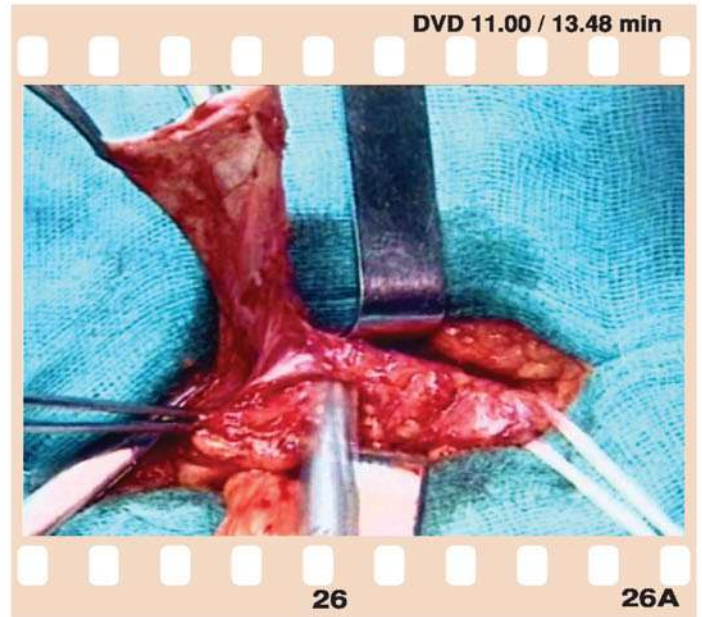
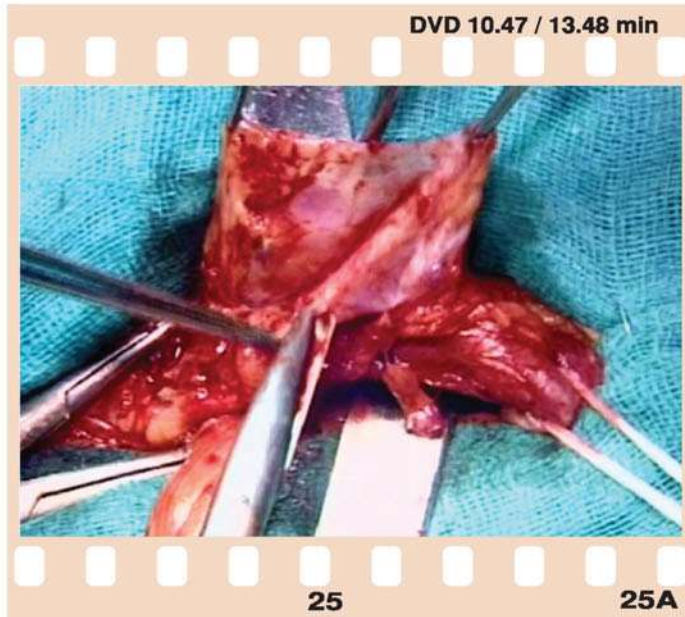
FIGURES 19-20- L'aponévrose du muscle oblique est disséquée en libérant et sectionnant les adhérences, en localisant et en individualisant le sac herniaire.



FIGURES 21-22- On utilise une traction des fibres pour individualiser le cordon spermatique et nous continuons à localiser et à libérer le sac herniaire, et dans ce cas, pour l'extraire, on emploie un bistouri électrique en notant que le lipome pré-herniaire et les parois du sac émergent graduellement.



FIGURES 23-24- Le sac est localisé, on peut voir les vaisseaux épigastriques.



FIGURES 25-26- Le sac individualisé et complètement libéré.

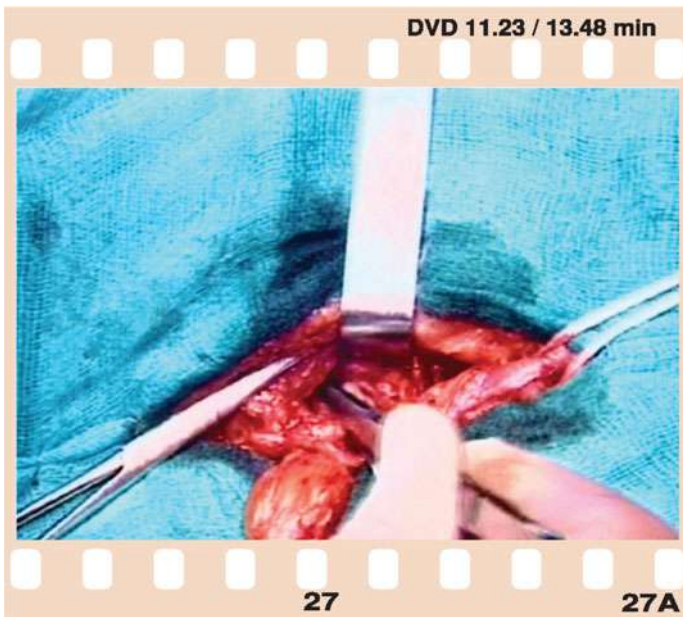


FIGURE 27- Résection du lipome pré-herniaire.

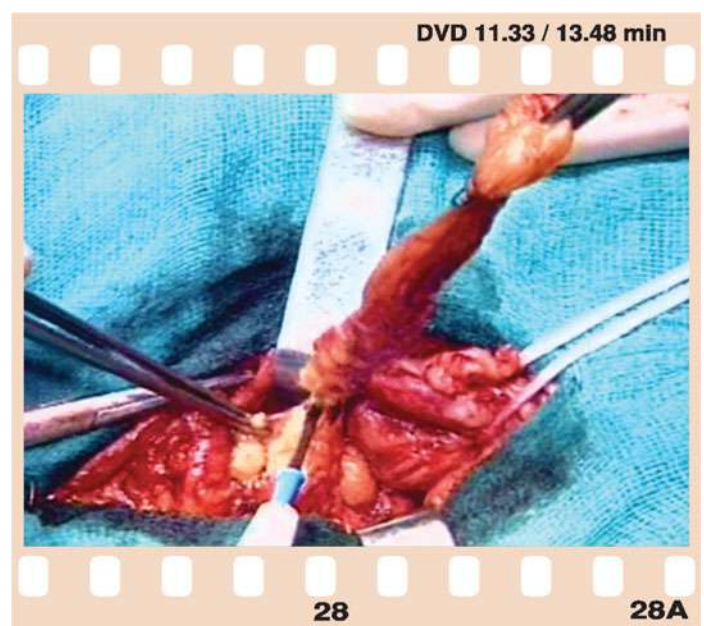
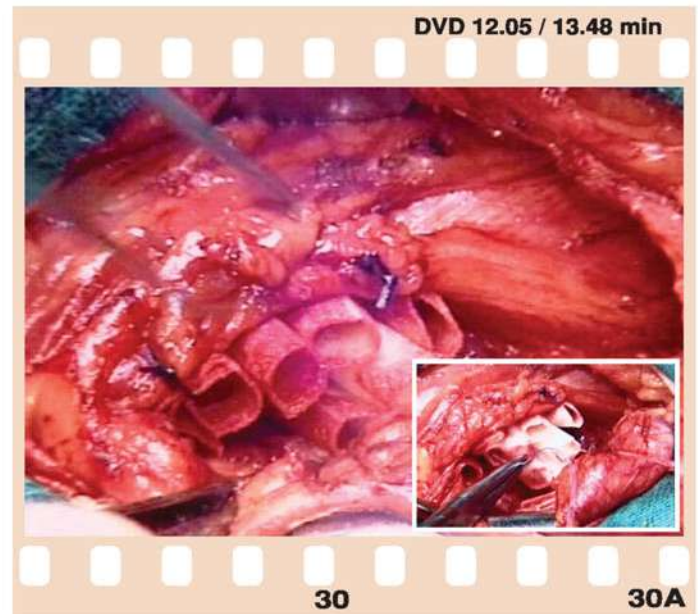
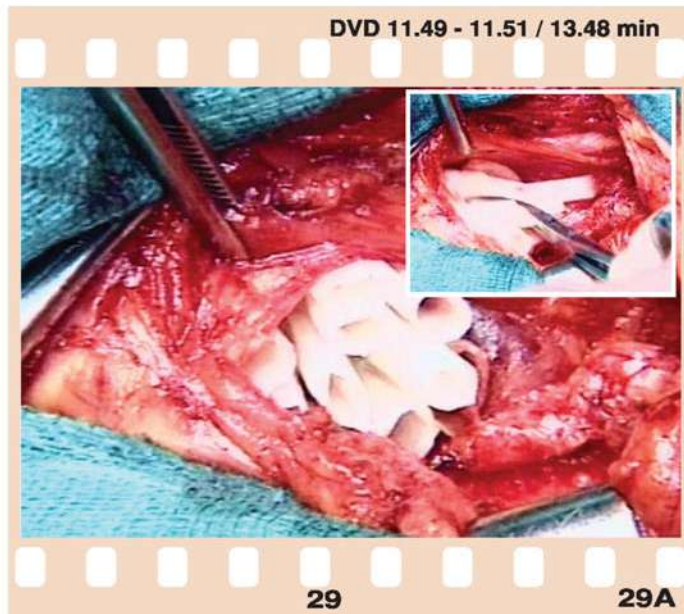
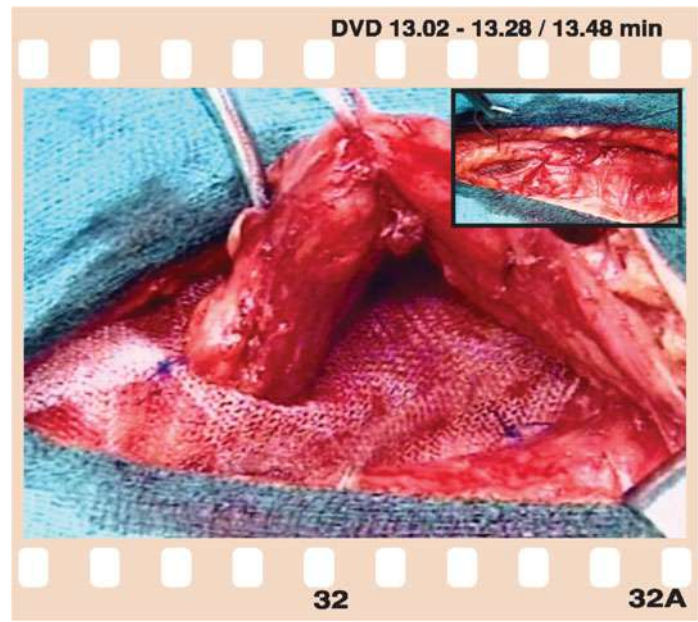
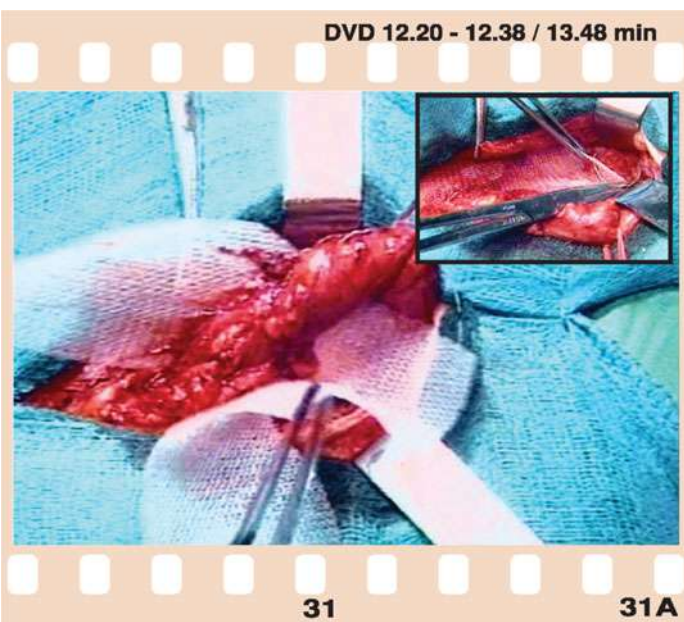


FIGURE 28- Le sac est réinséré et invaginé.



FIGURES 29-30- L'introduction du plug est très facile et son placement est accompagné d'une suture comme nous l'avons indiqué précédemment. La fixation doit être sécurisée par 2 ou 3 points.



FIGURES 31-32- L'intervention se termine comme une Lichtenstein.

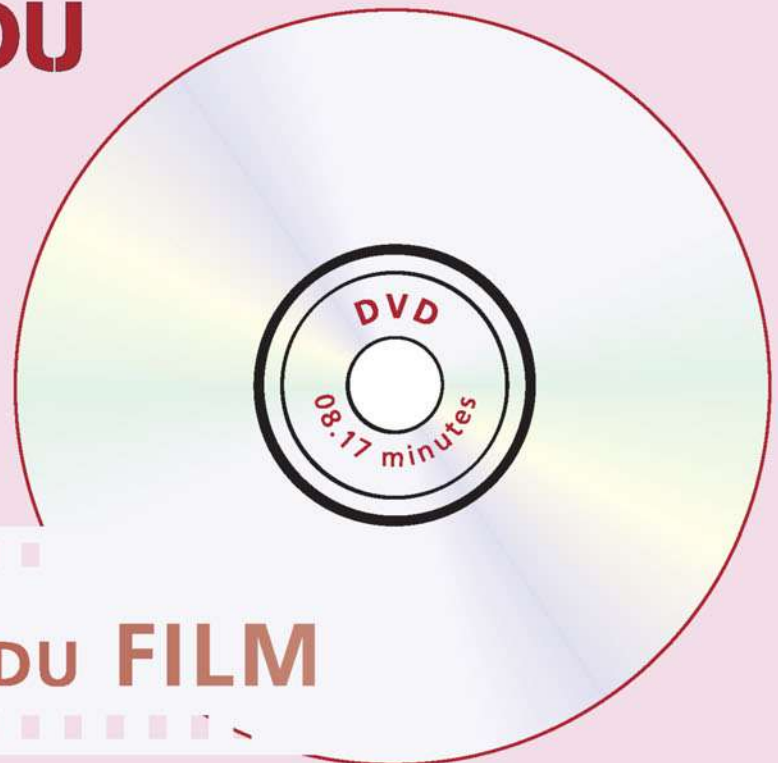

Didier MUTTER



Joël LEROY

TECHNIQUE DU 4DDOME[®] PROTHESE PARTIELLEMENT RESORBABLE



AVEC

DIAPORAMA DU FILM

Réalisé par :

Pr. Joël LEROY

Pr. Didier MUTTER

CV: - Joël LEROY*, Professeur Associé de Chirurgie Digestive,
Co-Directeur IRCAD/EITS**, Editeur Associé WeBSurg

CV: - Didier MUTTER*, Professeur de Chirurgie Digestive et Endocrinienne,
Vice-Président IRCAD/EITS**, Editeur Associé WeBSurg

Joël LEROY

Didier MUTTER

*Nouvel Hôpital Civil de
Strasbourg (NHC), 1 Place
de l'Hôpital, 67091
Strasbourg Cedex - France

**IRCAD/EITS, 1 Place de l'Hôpital,
67091 Strasbourg Cedex - France

TECHNIQUE DU 4DDOME®

INTRODUCTION : Le 4DDOME® est une procédure de cure pour la hernie inguinale par voie antérieure. L'objectif de la technique est d'obturer l'orifice herniaire profond avec une prothèse de forme nouvelle et d'un nouveau composite. Ensuite mettre une plaque antérieure pour le renfort.

LES PROTHESES : Deux prothèses :

1. Une prothèse en forme de DEMI-SPHÈRE composée de 10% de polypropylène allégé et 90% de PLLA (Poly-L-Lactic-Acid) résorbable.
2. Une plaque semi-résorbable pour le renfort antérieur.

ANESTHESIE : Une anesthésie locale est conseillée, sinon une péridurale ou rachianesthésie voire une anesthésie générale.

INSTRUMENTATION : Il est nécessaire d'avoir une instrumentation standard pour une cure de hernie par voie antérieure.

TECHNIQUE OPERATOIRE:

Etape - I: Ouverture, dissection et réduction du sac herniaire.

Etape - II: Obturer l'orifice inguinal profond avec un 4DDOME® semi-résorbable.

Etape - III: Le renforcement antérieur du défaut herniaire avec une plaque semi-résorbable de type Lichtenstein.

INDICATION :

- Hernie inguinale oblique externe.
- Hernie inguinale directe.
- Hernies récidivées.

CONTRE-INDICATION : -Hernies (orifices herniaires) très volumineuses.

INTRODUCTION

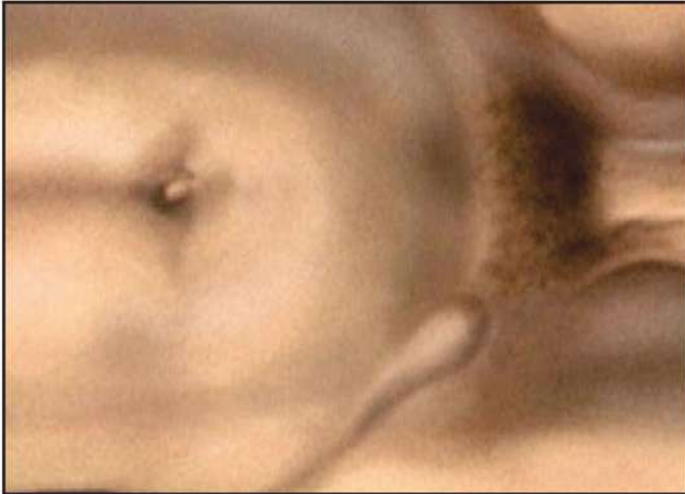

FIGURE 1- Les enjeux de la chirurgie herniaire moderne visent à éviter la récurrence (<1 %), et à offrir au patient une douleur post-opératoire minimale et une convalescence rapide. Les douleurs post-opératoires, présentes chez 1 à 17% des patients, sont liées aux techniques de dissection, au matériel prothétique et aux techniques de fixation. Les nouvelles prothèses permettent d'obturer et de reconstruire l'orifice herniaire par une voie d'abord antérieure, mais également de renforcer le mur postérieur de la région inguinale en corrigeant les altérations du fascia transversalis supposée être largement responsable de l'intégrité naturelle de l'orifice inguinal profond.

PRINCIPE DE LA PROTHESE 4DDOME®

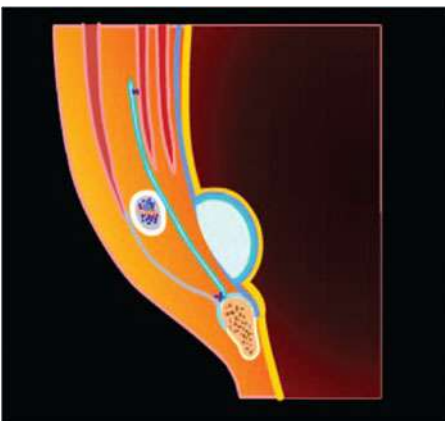


FIGURE 2 A- La prothèse 4DDOME® est composée de PLLA et de polypropylène allégé représentant moins de 0,08 gramme de polypropylène après résorption du PLLA.

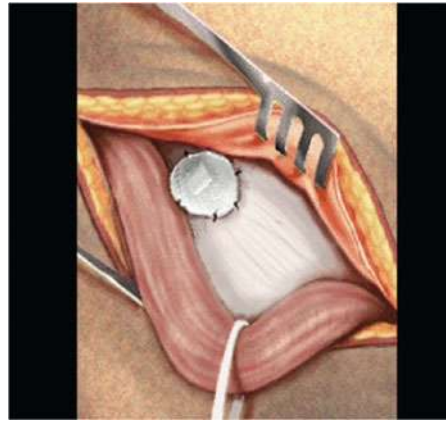


FIGURE 2 B- Elle utilise un obturateur herniaire partiellement résorbable. Sa forme semi-rigide atraumatique permet de résister aux pressions abdominales sans déformation pendant 2 mois.

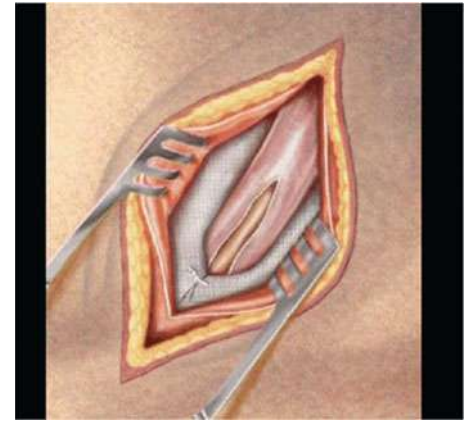


FIGURE 2 C- Elle laisse, après résorption, un tissu prothétique de faible volume.

INDICATIONS

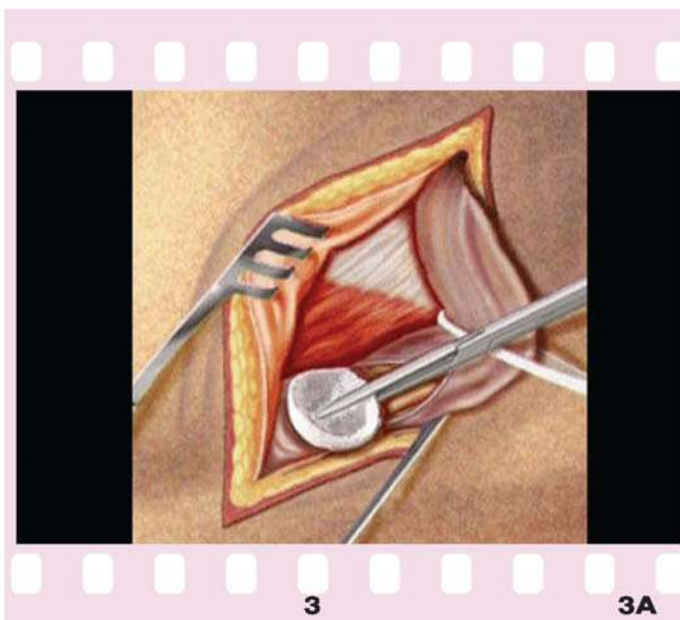


FIGURE 3- La plupart des hernies inguinales peuvent bénéficier de l'apport de cette prothèse. Ce sont les hernies inguinales obliques externes au-delà du Type I (Nyhus), y compris les hernies récidivées ; les hernies directes, notamment les hernies récidivées. L'intervention étant effectuée sous anesthésie locale, elle peut être proposée aux patients présentant une contre-indication de l'anesthésie générale et aux patients âgés ou en mauvais état général.

Les contre-indications sont peu nombreuses, classiques (troubles de la crase sanguine, cirrhose, hernies très volumineuses).

DESCRIPTION DU 4D-DOME®


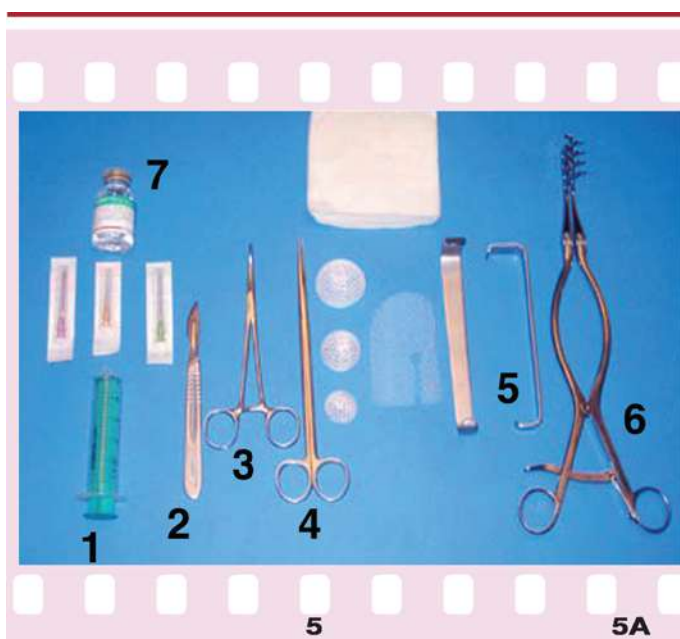


FIGURE 4- Le 4DDOME® est un obturateur prothétique d'orifice pariétal défectueux. Cette nouvelle prothèse composite rigide en forme de 4DDOME® est faite de Poly-L-Lactic-Acid (PLLA) résorbable (90 %) et de polypropylène allégé non résorbable (10 %). Ces deux matériaux tendent à réduire les problèmes de rétrécissement et de réaction inflammatoire due à la présence d'un corps étranger. Le 4DDOME® est la structure architecturale semi-sphérique qui résiste le mieux à la pression pour un minimum de matériel. Il maintient le sac herniaire dans l'espace prépéritonéal en arrière du fascia transversalis en prenant appui sur les berges de l'orifice herniaire, où il sera fixé avec des fils résorbables ou non. La prothèse 4DDOME® sera associée à une prothèse antérieure de type "Lichtenstein". Cette prothèse antérieure en polypropylène non résorbable ou composite avec du PLLA assure un renforcement physiologique du plancher du canal inguinal. Elle va générer une réaction fibreuse. La zone de faiblesse est ainsi traitée sans aucune tension. Grâce au 4DDOME®, les points d'ancrage et de fixation de cette prothèse sont limités.

Le kit 4DDOME® comprend un 4DDOME® semi-résorbable et une plaque semi-résorbable pour le renfort antérieur. Le 4DDOME® est disponible en trois tailles (24 mm, 30 mm et 38 mm). Le poids total de la prothèse est de 256 g/m². 90 % de la prothèse étant résorbable, il reste moins de 0,08 g par 4DDOME® implanté (poids du 4DDOME® après résorption).

FIGURE 5- L'intervention se fait généralement sous anesthésie locale et nécessite une instrumentation simple et standard (1. Seringue ; 2. Bistouri ; 3. Pinces à préhension, 4. Ciseaux, 5. Ecarteurs, 6. Ecarteur auto-statique, 7. Anesthésique local (Lidocaïne + Ropivacaïne), assurant 5 à 6 heures d'anesthésie et 36 à 48 heures d'analgésie.



ANESTHESIE

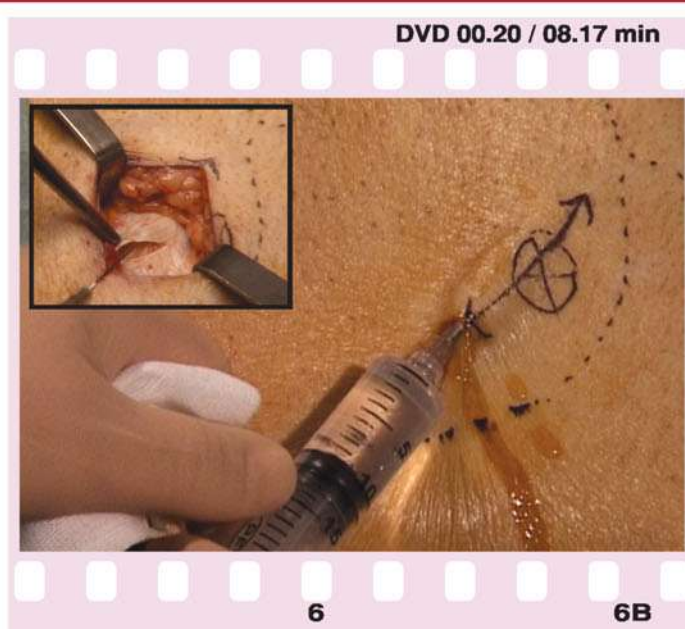



FIGURE 6 A- L'intervention est habituellement réalisée sous anesthésie locale. Selon les habitudes du chirurgien, plusieurs anesthésiques peuvent être utilisés. Nous recommandons 40 ml de Ropivacaïne associés à 30 ml de Lidocaïne et à 30 ml de sérum physiologique. 60 à 80 ml suffisent en général pour réaliser une infiltration de l'ensemble des différents plans. La Lidocaïne a une action rapide et la Ropivacaïne a un effet durable.

FIGURE 6 B- L'anesthésie associe un bloc inguinal à une anesthésie locale plan par plan. L'anesthésie du plan sous-cutané commence par une infiltration sur le trajet de l'incision qu'elle déborde largement, dépassant ses extrémités de 1 à 2 cm. Après incision cutanée, l'ouverture pariétale est poursuivie jusqu'à l'aponévrose du muscle oblique externe. 5 ml de Lidocaïne sont injectés sous l'aponévrose. Au cours de la dissection, le sac herniaire est infiltré, notamment au niveau du collet.

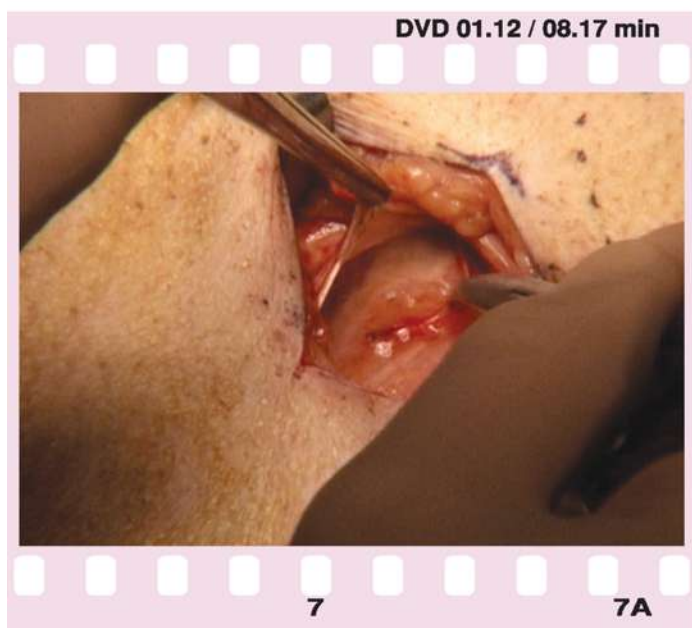


FIGURE 7 A- Le canal inguinal est approché : l'espace antérieur est ouvert, en disséquant sous les lambeaux médians et latéraux de l'aponévrose du muscle oblique externe.

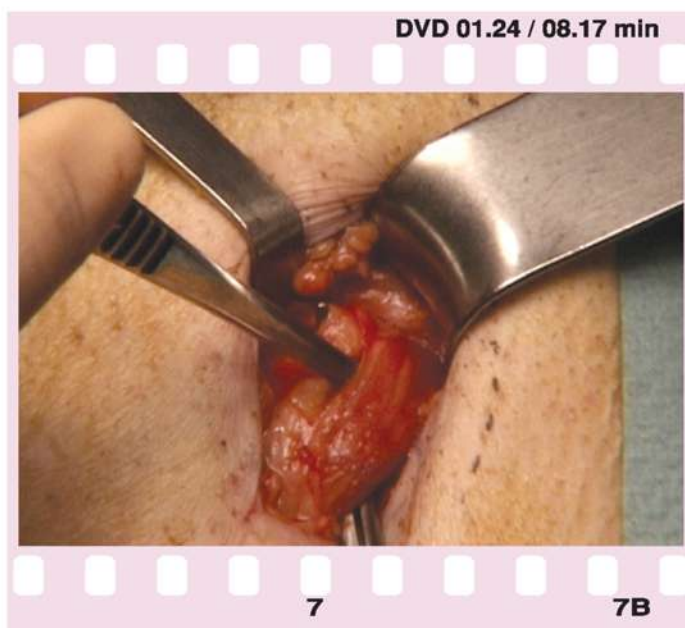


FIGURE 7 B- En bas, cet espace est ouvert jusqu'au ligament inguinal et jusqu'au tubercule pubien. Le cordon spermatique entouré du muscle crémaster est libéré du plancher du canal inguinal et de l'os du pubis sur environ 2 cm au-delà du tubercule pubien.

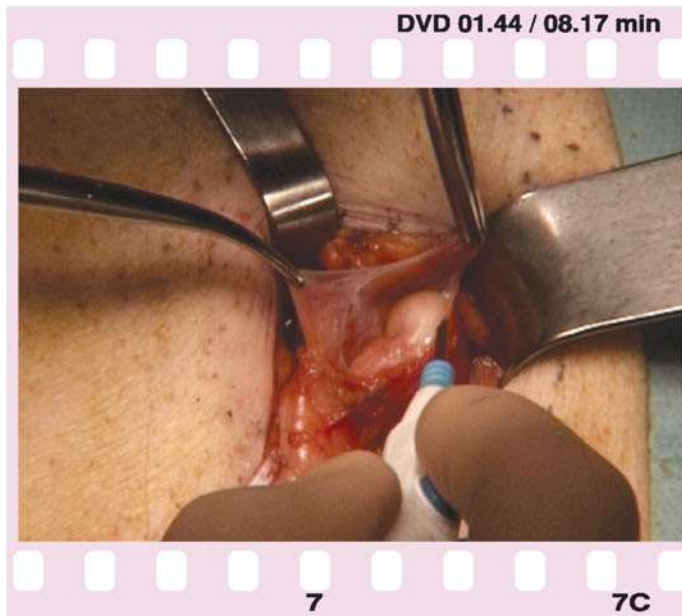


FIGURE 7 C-Le feuillet inférieur du muscle oblique externe est libéré du cordon spermatique. Le feuillet supérieur est également libéré du muscle oblique interne sous-jacent et de l'aponévrose. Cette dissection est poursuivie sur 3 cm au-dessus du plancher inguinal.

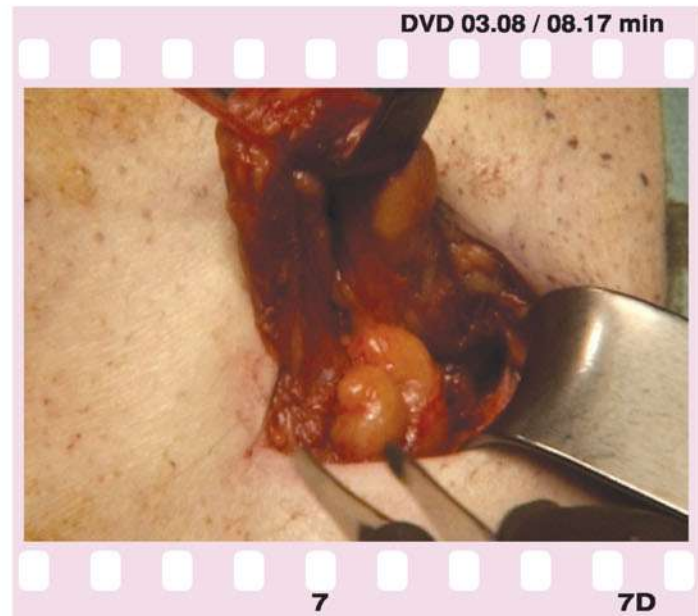


FIGURE 7 D-Le sac herniaire est repéré, en règle générale, facilement en faisant tousser le patient et il est libéré. La séparation du sac herniaire du cordon spermatique est faite après ouverture longitudinale des fibres du muscle crémaster, puis des fibres de recouvrement du fascia transversalis à son collet.

REFECTION PARIETALE

MISE EN PLACE DU 4DDOME®

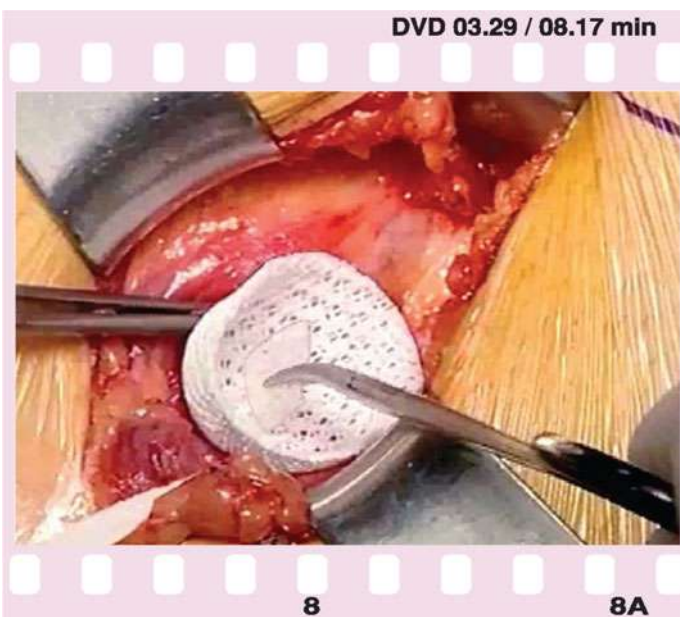


FIGURE 8 A- Le kit est ouvert et la languette du 4DDOME® est saisie avec une pince mousse. Le 4DDOME® est introduit dans la zone de faiblesse pariétale. La bonne position du 4DDOME® est vérifiée en faisant tousser le patient ou en réalisant le test de Valsalva.

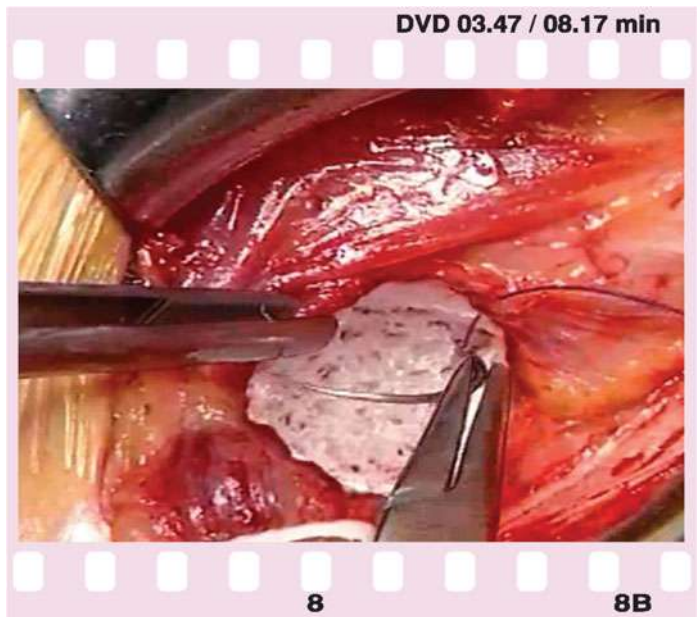
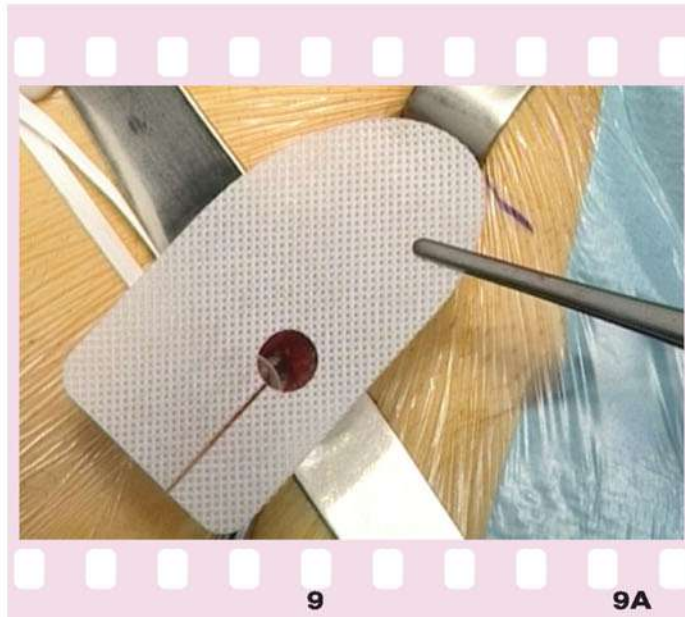


FIGURE 8 B- Cette position est maintenue par fixation à la paroi musculaire par 3 points de fil monofilament résorbable ou non.

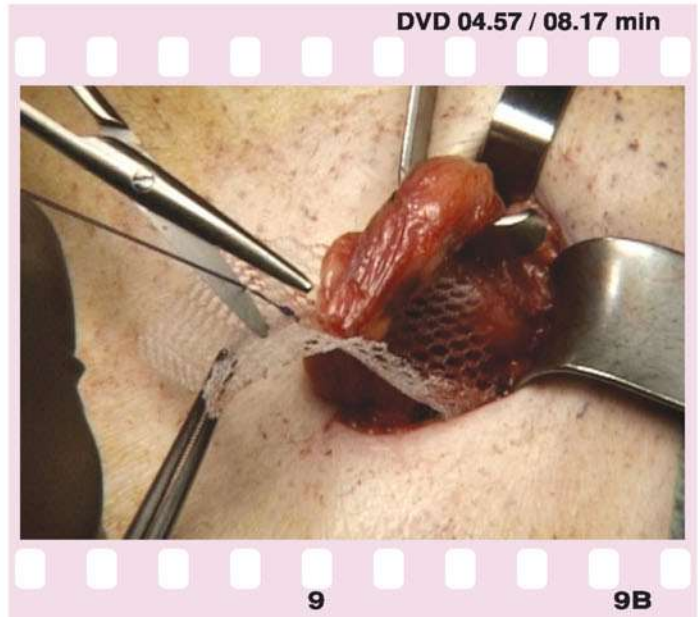MISE EN PLACE DE LA PROTHESE ANTERIEURE



9

9A

FIGURE 9 A- Dans la hernioplastie sans tension selon Lichtenstein, l'ensemble du plancher inguinal est consolidé par une prothèse d'un monofilament de polypropylène. Cette prothèse est composée de polypropylène allégé, tissé et rigidifié par l'utilisation de PLLA (74 % de PLLA et 26 % de polypropylène). Ceci facilite sa pose. La prothèse prédécoupée peut également être en polypropylène non tissé.

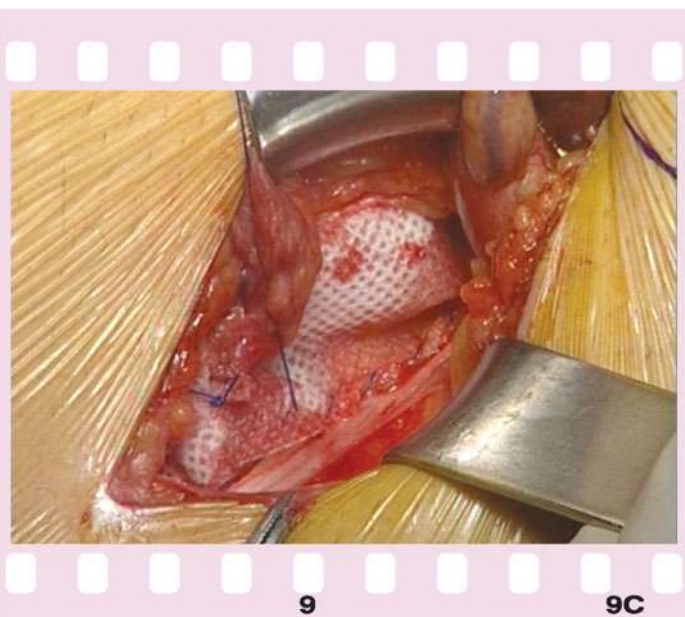


DVD 04.57 / 08.17 min

9

9B

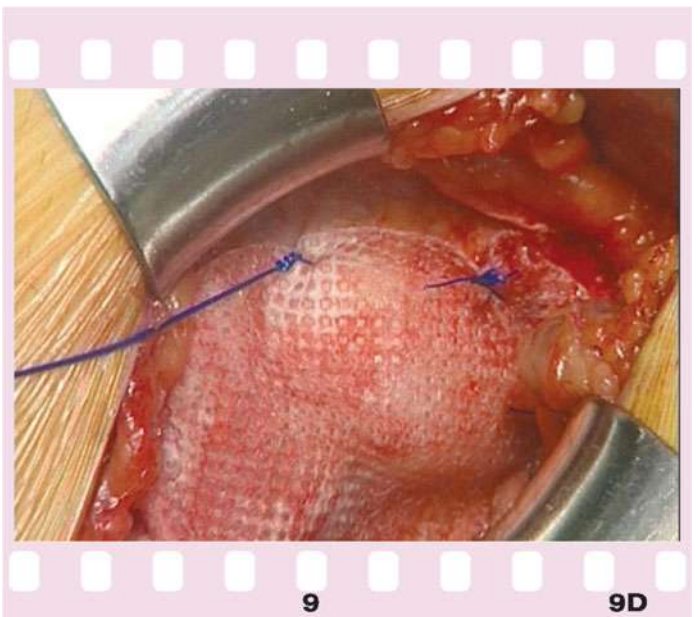
FIGURE 9 B- La technique de pose de la prothèse est similaire à la technique selon Lichtenstein. La prothèse doit être placée dans l'espace antérieur en-dessous de l'aponévrose du muscle grand oblique, en avant du fascia transversalis et en arrière du cordon spermatique.



9

9C

FIGURE 9 C- La partie latérale fendue est passée de dedans en dehors autour du cordon spermatique afin de positionner le cordon entre les deux jambages de la prothèse.



9

9D

FIGURE 9 D- Contrairement à la technique originale de Lichtenstein, il n'est pas nécessaire d'utiliser des points de fixation en trop grande quantité, le 4DDOME® protégeant de l'hyperpression.

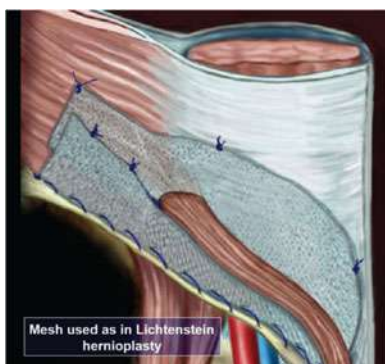
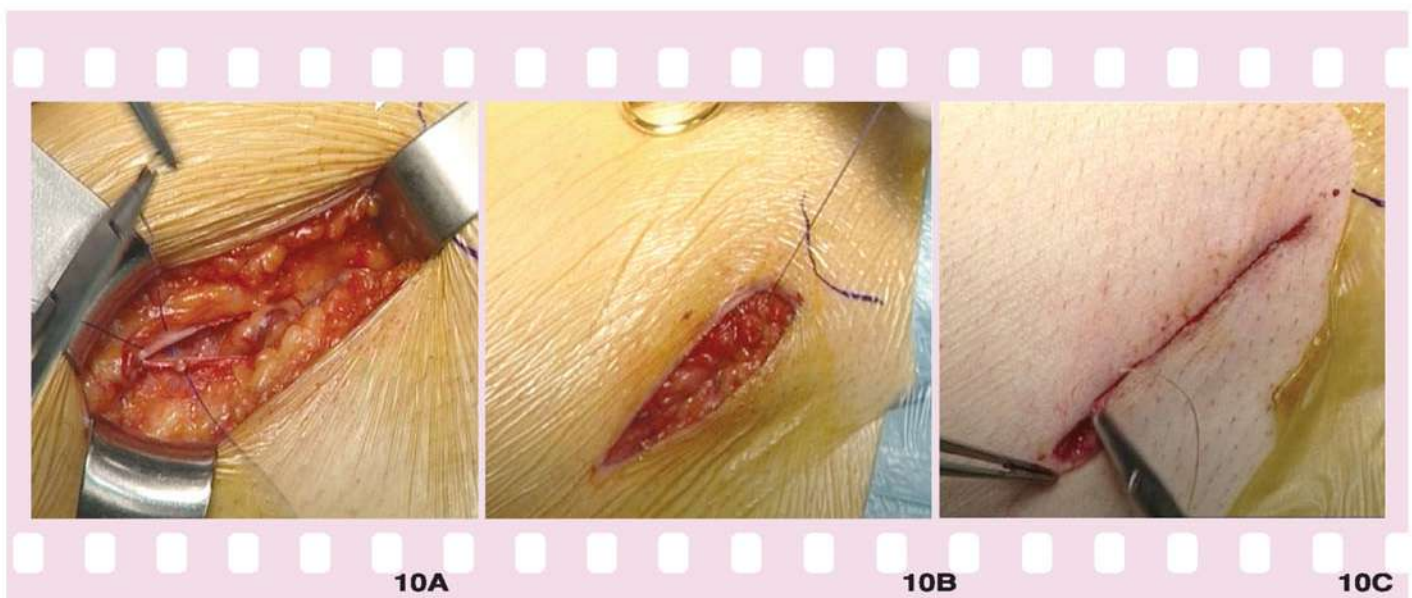


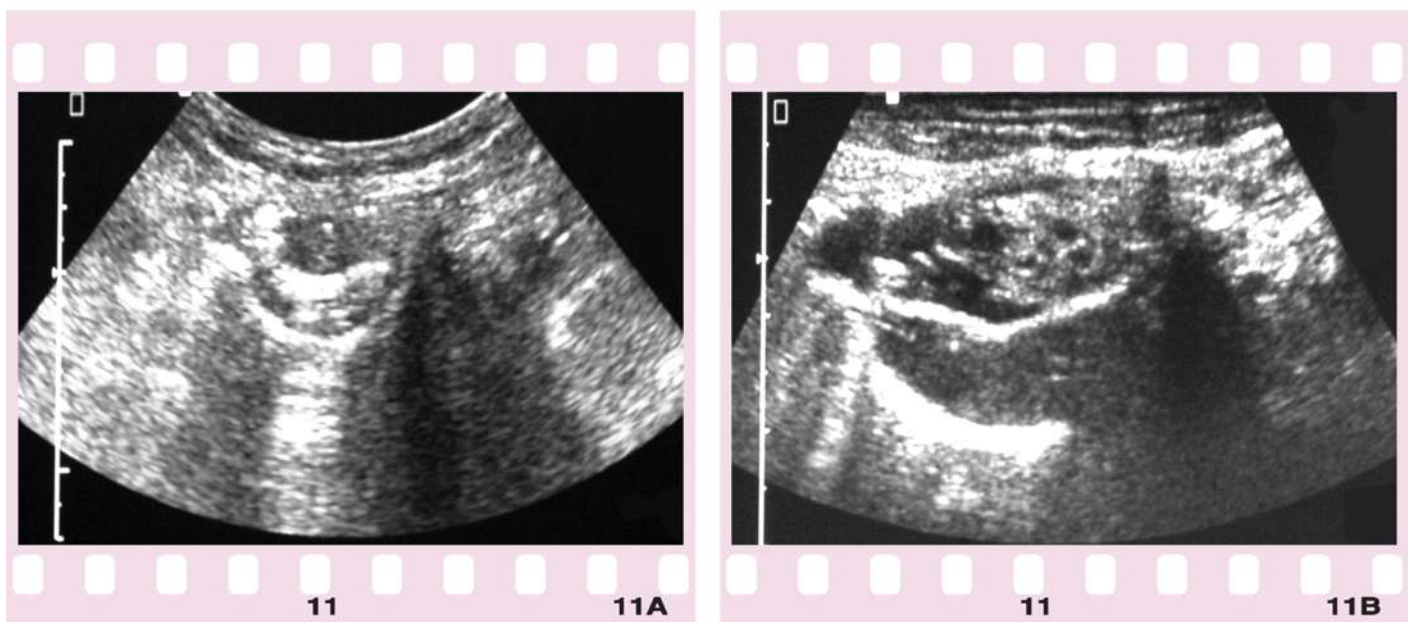
FIGURE 9 E- On mettra un point de fixation sur l'épine pubienne, 2 ou 3 points sur le ligament inguinal, 1 ou 2 points sur le tendon conjoint et 1 ou 2 points de rapprochement des jambes externes. Ceci raccourcit le temps opératoire et limite le risque de douleur liée à la fixation.

FIN D'INTERVENTION



FIGURES 10 A-B- Après avoir effectué une dernière vérification, le cordon spermatique et les nerfs sont reposés sur la partie antérieure de la prothèse et les feuillets de l'aponévrose du muscle grand oblique de l'abdomen sont suturés. Les tissus sous-cutanés et la peau sont suturés avec soit du fil résorbable, des bandes adhésives à usage local, soit de la colle.

CONCLUSION



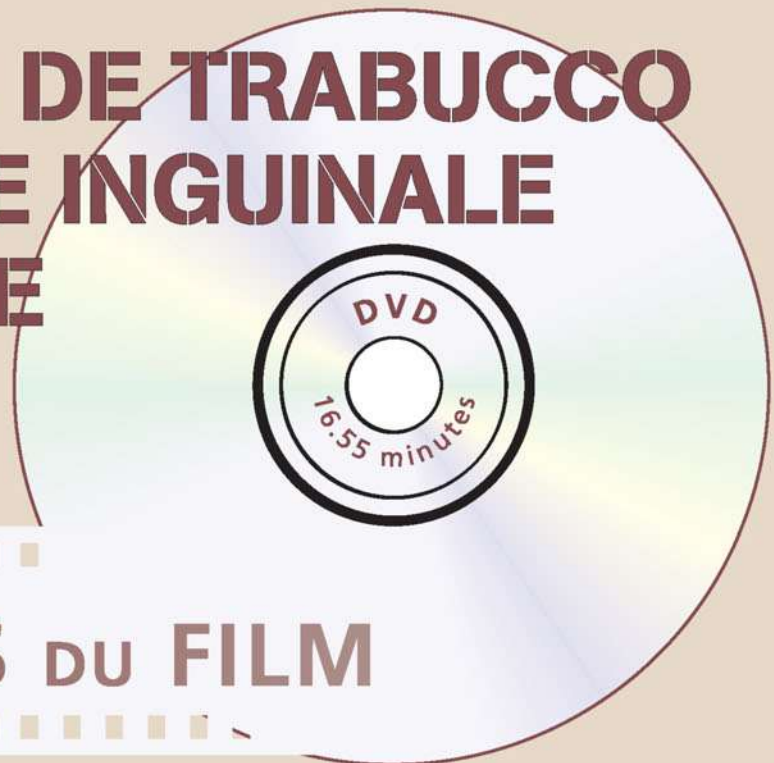FIGURES 11 A-B- Les matériaux non résorbables ont la réputation d'assurer un renforcement mécanique durable de la paroi abdominale. La forme originale du 4DDOME® assure un soutien prothétique à la réfection pariétale, et sa forme spécifique disparaît en quelques mois (contrôles échographiques à 1 et 6 mois). Le faible volume prothétique résiduel après résorption du PLLA et la faible réaction inflammatoire locale fait du 4DDOME® un produit idéal pouvant être utilisé chez tous les patients ayant une hernie de l'aîne de taille modérée, y compris chez les patients jeunes et minces où les prothèses habituelles peuvent être source d'une gêne locale persistante invalidante.

Ci-dessus: clichés échographiques de contrôle à 1 mois et 6 mois après l'intervention (à 6 mois, la disparition de la structure 4DDOME® et la résorption du PLLA est totale pour la quasi-totalité des patients)

Francesco ABBONANTE



REPARATION DE TRABUCCO DE LA HERNIE INGUINALE ET FEMORALE



AVEC

DIAPORAMAS DU FILM

Réalisé par:

Dr. Francesco ABBONANTE, MD

CV: He graduated M.D. in 1981, at only 24 years and he has 26 years of experience in general surgery. Since 1993, specialist of reconstructive, aesthetic and plastic surgery at the Naples University. He is FELLOW SURGEON in hernia surgery at the "Trabucco Hernia Institute " of New York. Actually he is chief of Plastic Surgery at the City Hospital of Catanzaro - Italy

Francesco ABBONANTE, MD
Regional Hospital Pugliese
Ciaccio of Catanzaro -Italy

REPARATION DE TRABUCCO DE LA HERNIE INGUINALE ET FEMORALE

INTRODUCTION DU FILM : Dans ce film vous pouvez voir la technique de suture sans tension type Trabucco. Dans tous les cas, des prothèses non fixées et bi- dimensionnelles sont utilisées. La hernie oblique externe, directe, fémorale, et les récurrences sont présentées. Avec cette technique, la prothèse doit être libre pour s'adapter confortablement au canal inguinal, non fixée par des sutures, pour éviter la tension et peut-être une récurrence.

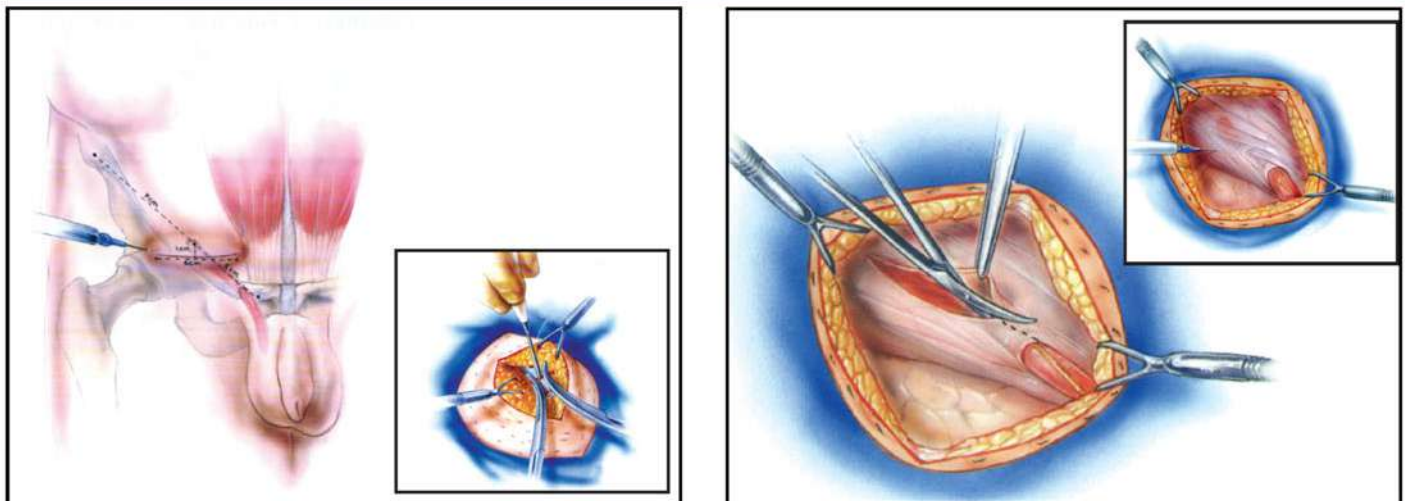
PROTHESES UTILISEES : Pour exécuter la technique, il est nécessaire d'employer une prothèse à mémoire de forme plate comme HERTRA®1 ou HERTRA®2, prothèse fournie par HERNIAMESH® - Italie. Ces prothèses restent plates dans la région inguinale sans obligation de les suturer ou de les fixer. Nous utilisons la prothèse bi-dimensionnelle PLUG T®4 pour éviter des lésions des vaisseaux iliaques. PLUG T®4 est un plug bi-dimensionnel original.

DEROULEMENT DE LA TECHNIQUE : Dissection anatomique large de la région inguinale pour isoler le sac herniaire, qui est réduit sans être excisé. Bonne préparation du tissu graisseux pré-péritonéal à l'anneau inguinal interne, pour introduire le PLUG T®4 bi-dimensionnel. Une suture, prothèse à prothèse, pour fermer les ailes du plug autour du cordon spermatique sans constriction. HERTRA®1 (prothèse rigide) ou HERTRA®2 (prothèse semi-rigide) est facilement placée sous le fascia oblique externe dans un espace confortable préparé par le doigt. La prothèse HERTRA® reste plate dans la région inguinale sans avoir à utiliser de sutures, grâce à sa mémoire de forme. Placée sans suture, on peut trouver une position confortable sans tension lorsque le patient se lève après l'opération et contracte ses muscles. L'opération se termine avec une suture non résorbable du fascia oblique externe et par la fermeture des plans superficiels.

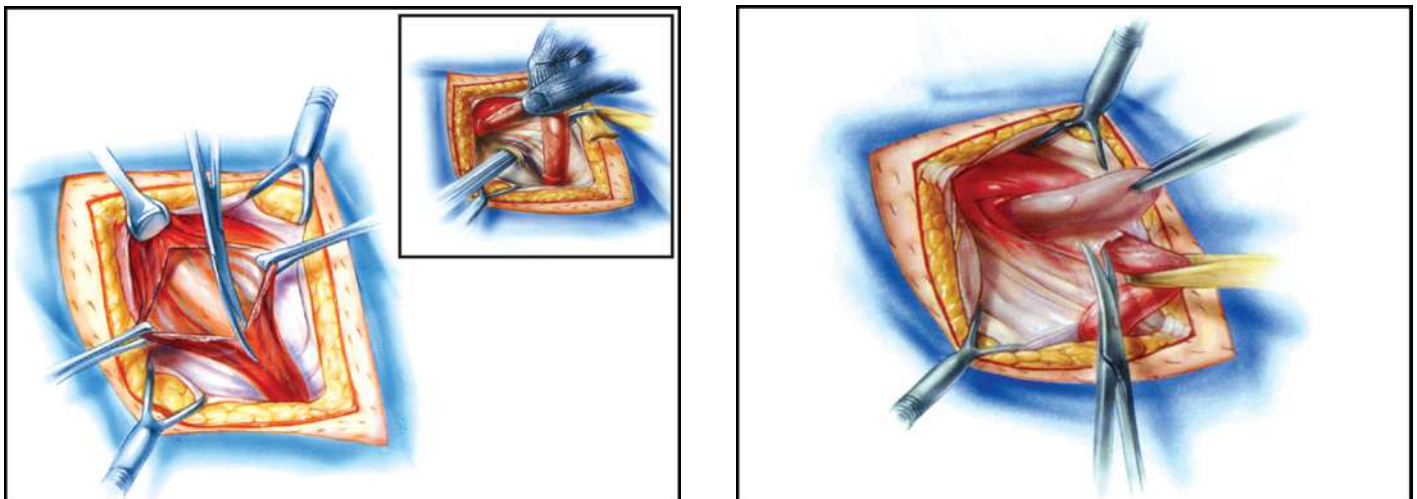
REMARQUES DE L'AUTEUR : Les points essentiels de cette technique sont : l'utilisation d'une prothèse qui a la mémoire d'une forme plate ; une bonne préparation de la région inguinale anatomique ; un bon positionnement du plug et de la prothèse après avoir fait une dissection complète du sac herniaire, afin que l'espace pré-péritonéal ait soit suffisamment large.

CONCLUSION : La technique sans tension est une technique facile que vous pouvez faire dans la chirurgie herniaire parce que en peu d'étapes, vous pouvez réaliser l'opération sans risque de blesser les nerfs, les muscles ou les vaisseaux, avec des sutures qui évitent un hématome, un sérome ou l'apparition de douleurs chroniques.

HERNIE INGUINALE INDIRECTE plug T4



FIGURES 1-2- Infiltration d'anesthésique sous dermique et sous-cutanéé. Une incision transversale de 1 cm sous l'anneau inguinal interne est réalisée. Un double rétracteur facilite l'exposition et l'hémostase, mais ne doit pas déchirer le tissu adipeux sous cutanéé.



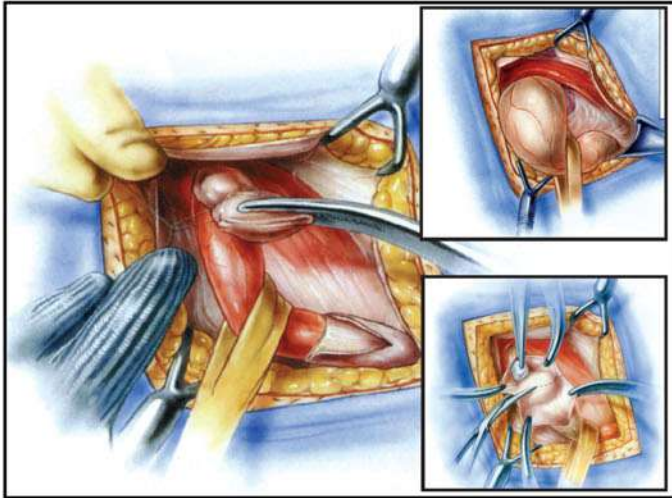
FIGURES 5-6- Le cremaster est soulevé avec 2 pinces Allis et divisé longitudinalement, trans-sectionné et ligaturé. La bande neurovasculaire et le cordon spermatique sont encerclés par un drain penrose et soulevés pour voir le fond du canal inguinal.

REMARQUE DE L'AUTEUR

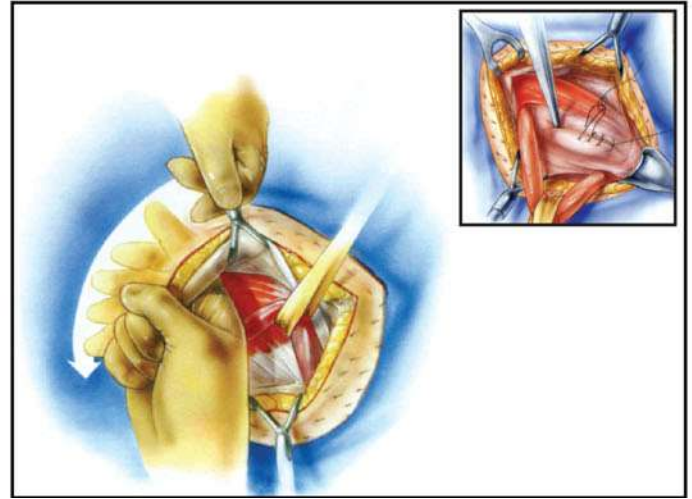
Ce type d'incision est préférable à une incision oblique pour une meilleure esthétique.

REMARQUE DE L'AUTEUR

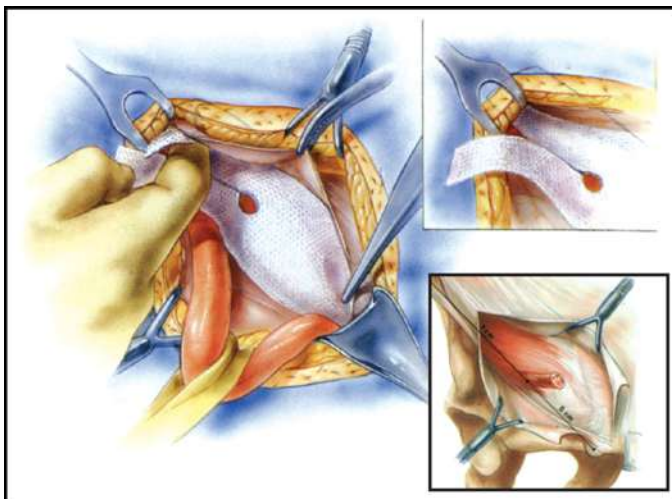
Le sac ne doit pas être coupé ni ligaturé, de manière à prévenir la douleur post-opératoire due à un traumatisme local du péritoine.



FIGURES 8-9-10- Pour une large hernie scrotale, le sac doit être infiltré en plus avec une solution anesthésique et sectionné. La partie distale du sac est laissée dans le cordon spermatique pour prévenir l'orchite congestive. La partie proximale est disséquée, ligaturée dans l'anneau profond inguinal. La partie distale du sac est incisée longitudinalement et laissée ouverte pour prévenir un hydrocèle ou une collection de liquide.



FIGURES 11-12- Pour une hernie directe, le sac est réduit dans la cavité péritonéale, et la paroi postérieure est fermée avec une suture continue. Deux rangées de sutures peuvent être nécessaires. Ensuite une dissection aveugle du tissu sous-aponévrotique de l'oblique externe prépare un espace adéquat pour l'emplacement de HERTRA mesh.



FIGURES 13-14- Une prothèse Hertra pré-découpée est placée sur le plancher du canal inguinal la partie médiale doit couvrir le tubercule pubien par au moins 1 cm. La partie latérale de la prothèse Hertra est placée sans plis dans l'espace sous aponévrotique latéral qui a déjà été disséqué. La prothèse pré-découpée Hertra couvre la paroi postérieure du canal inguinal.

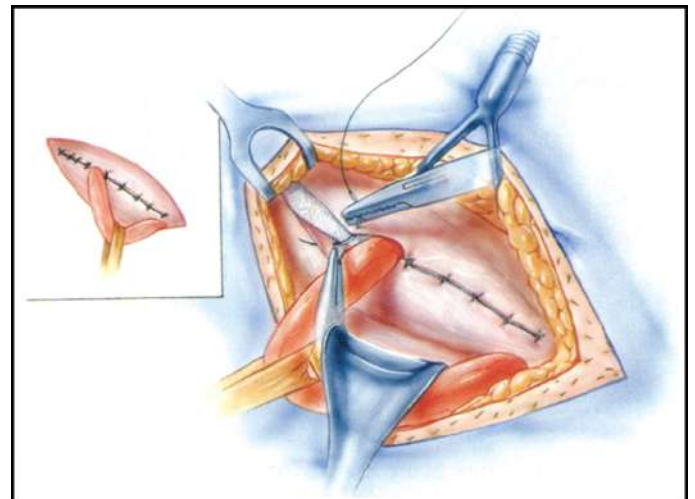


FIGURE 15- L'aponévrose oblique externe est refermée sur la prothèse Hertra mais en dessous du cordon spermatique. L'étirement inférieur permet la fermeture sans tension de l'aponévrose.

HERNIE INGUINALE OBLIQUE EXTERNE avec les prothèses **T4** et **Hertra**

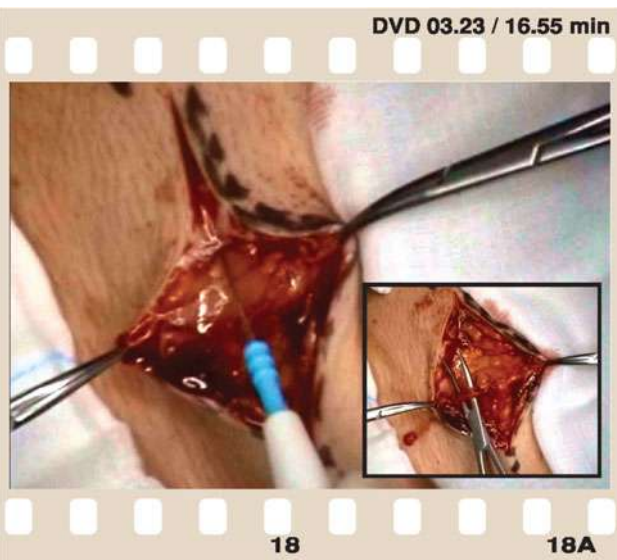
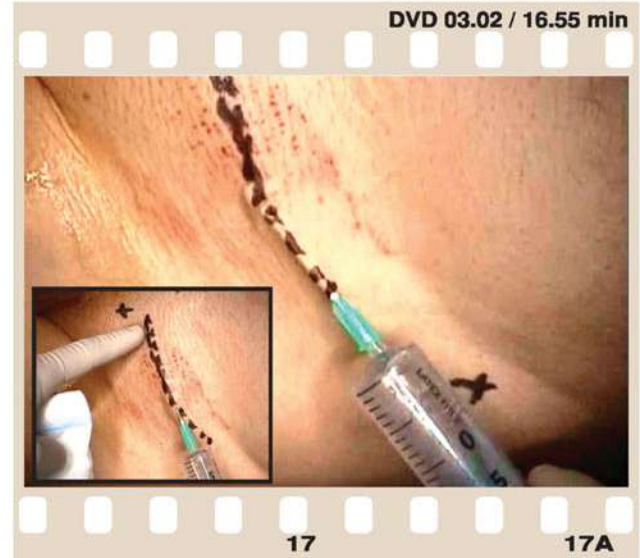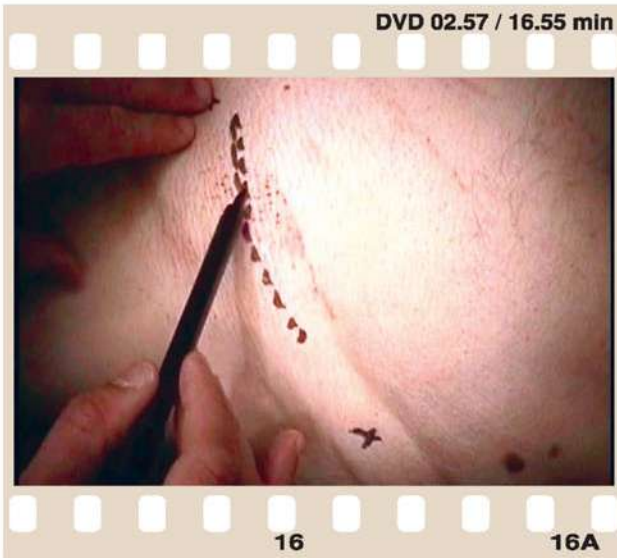


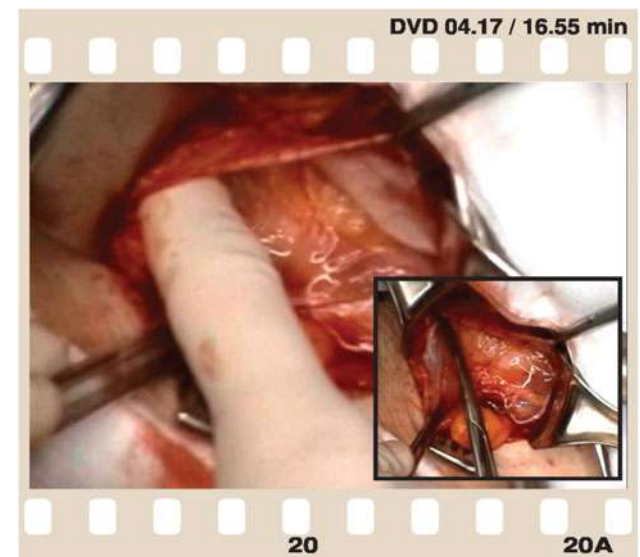
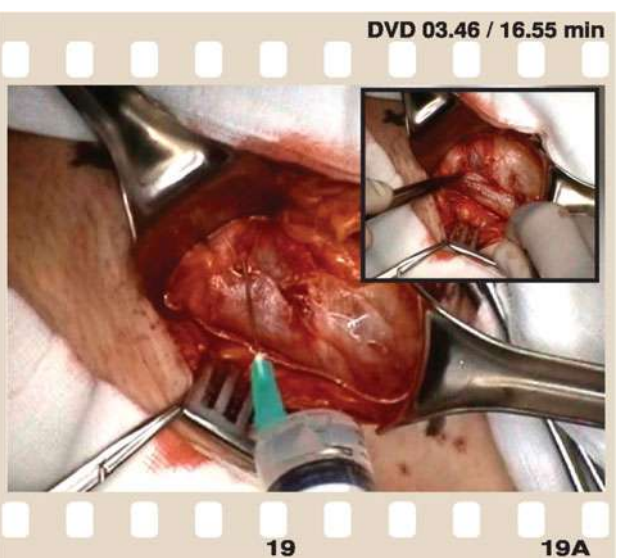
FIGURE 16-L'incision inguinale entre l'épine iliaque antéro-supérieure et le tubercule pubien.

FIGURE 17- Anesthésie locale, avec un mélange constitué d'agents anesthésiques à courte ou longue durée additionné de bicarbonate de sodium.

FIGURE 18-Incision inguinale, cutanée et sous-cutané avec une hémostase des vaisseaux .

FIGURE 19-Anesthésie locale sous-fasciale, incision de l'aponévrose oblique externe.

FIGURE 20-Préparation de l'espace sousfascial où la prothèse doit être placée.



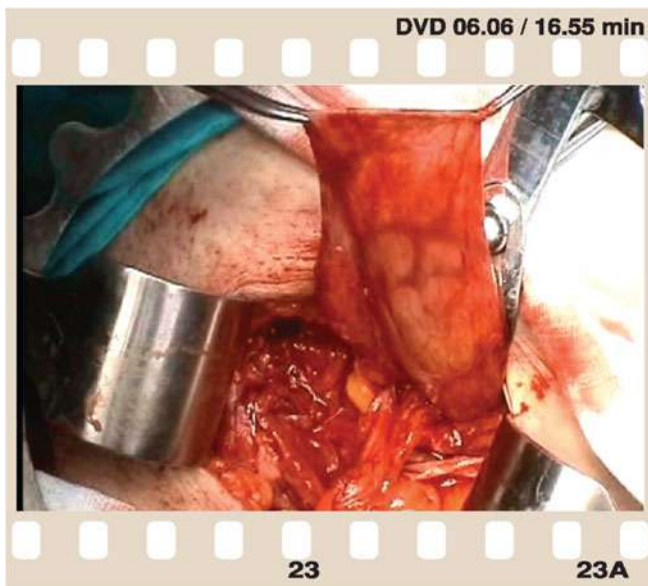
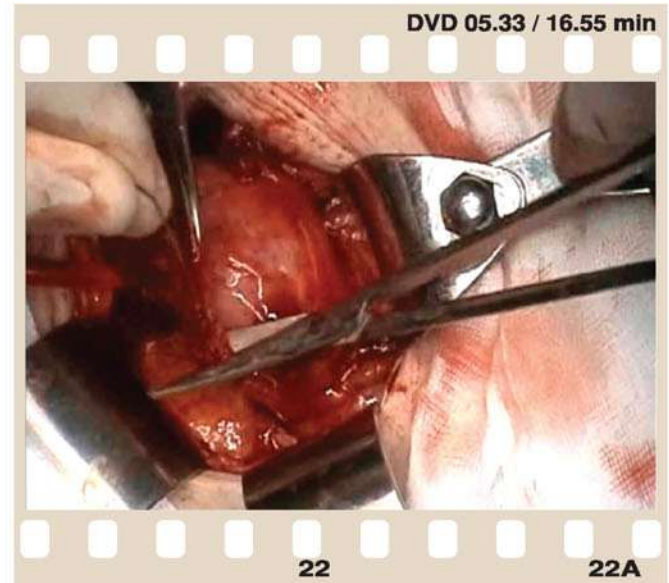
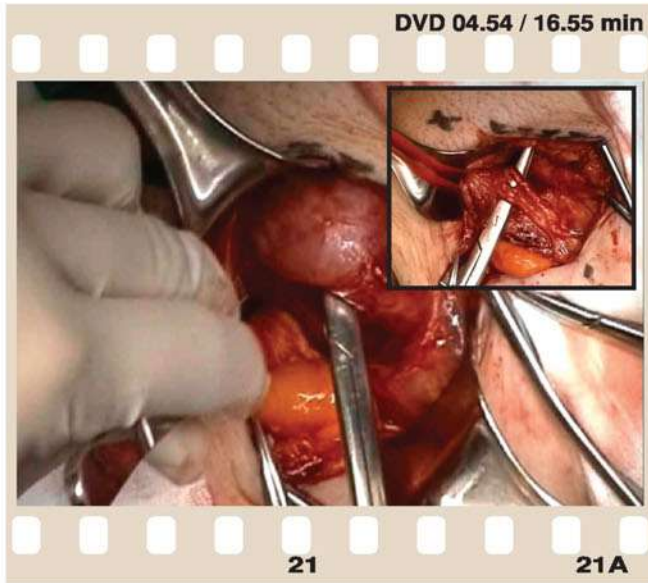


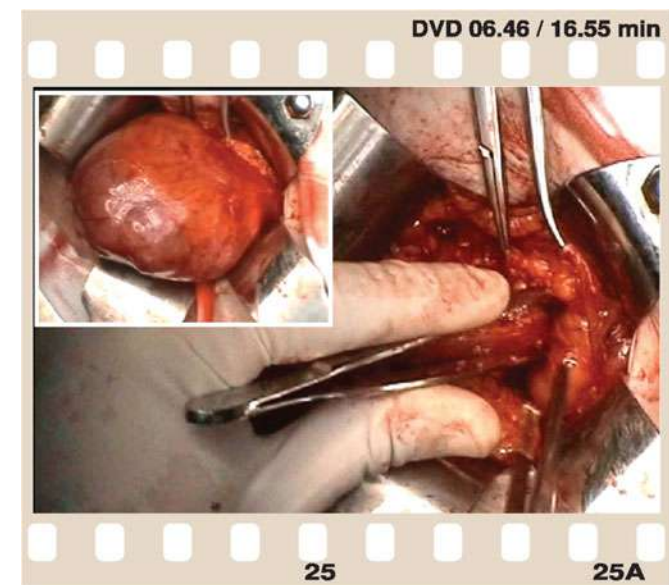
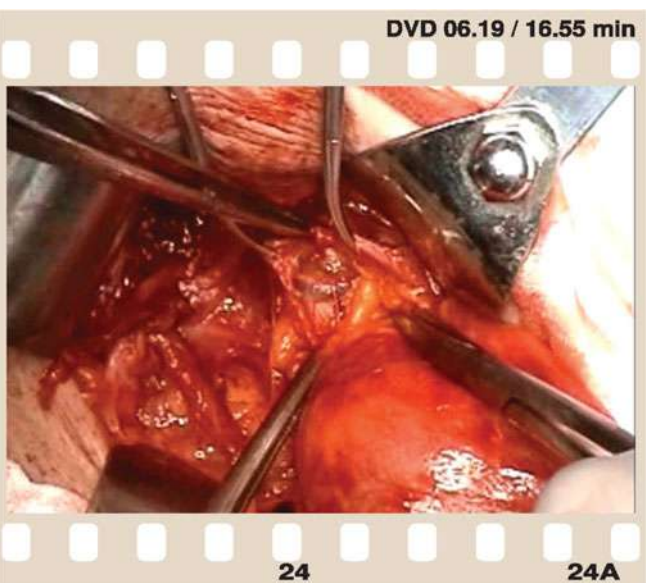
FIGURE 21- Le sac herniaire est visualisé, le cordon spermatique est préparé. Le nerf ilio-épigastrique est visualisé et doit être protégé.

FIGURE 22- Dissection et section du muscle crémasterien entre les ligatures.

FIGURE 23- Le sac de la hernie oblique externe a été isolé.

FIGURE 24- Le sac a été disséqué au niveau de l'anneau interne, les vaisseaux épigastriques inférieurs sont été visualisés.

FIGURE 25- On demande au patient de tousser pour démontrer que le sac est entièrement disséqué. Les contenus du sac herniaire ont été remplacés dans la cavité abdominale.



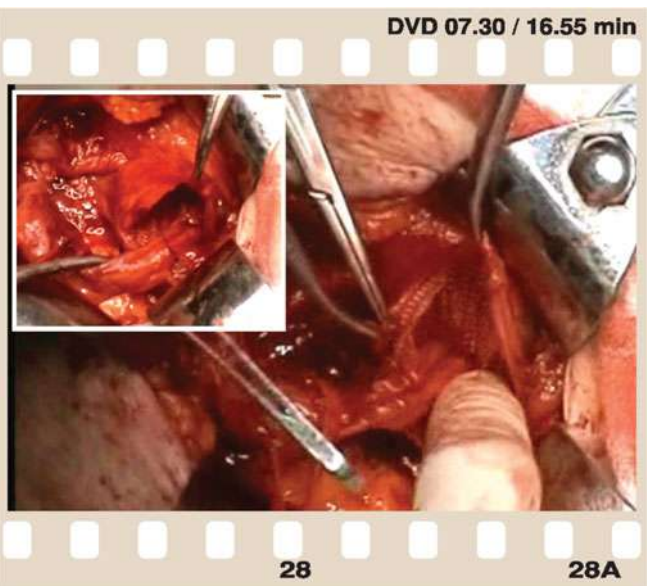

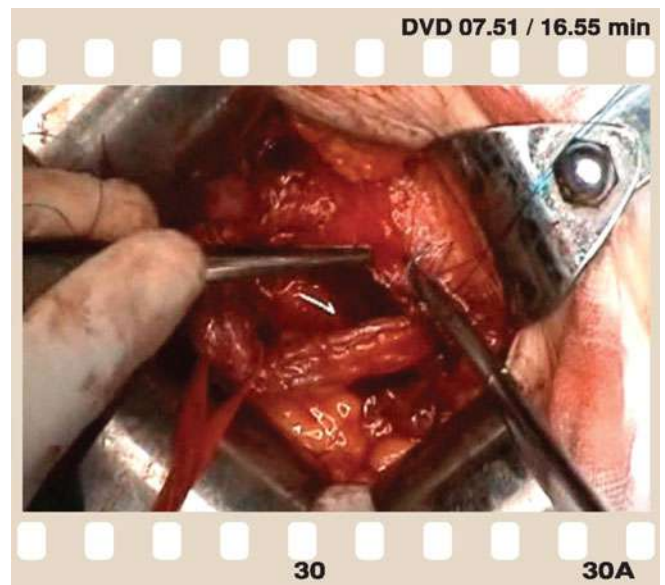
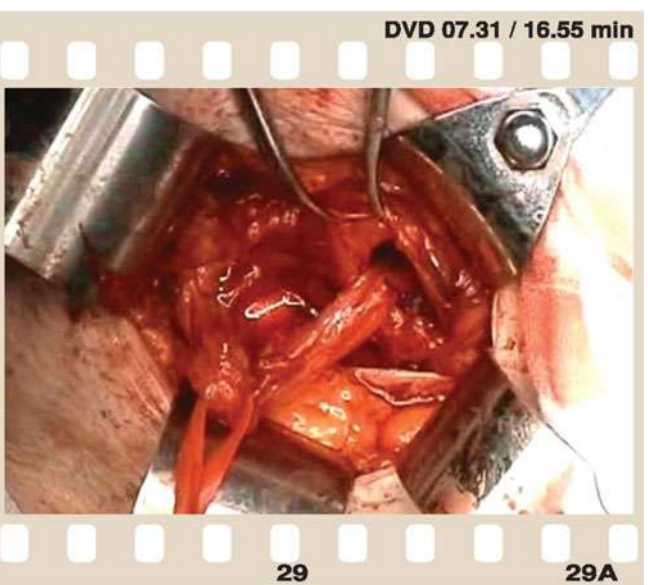


FIGURE 26- Le T4 aplati est positionné de manière à être placé sous le fascia transversalis dans l'espace pré-péritonéal entourant le cordon spermatique.

FIGURE 27- Placement du plug T4. Un point pour fermer le plug T4 autour du cordon spermatique.

FIGURE 28- Placement du plug T4 dans la zone pré-péritonéale.

FIGURES 29-30- On resserme l'anneau inguinal interne avec des sutures.



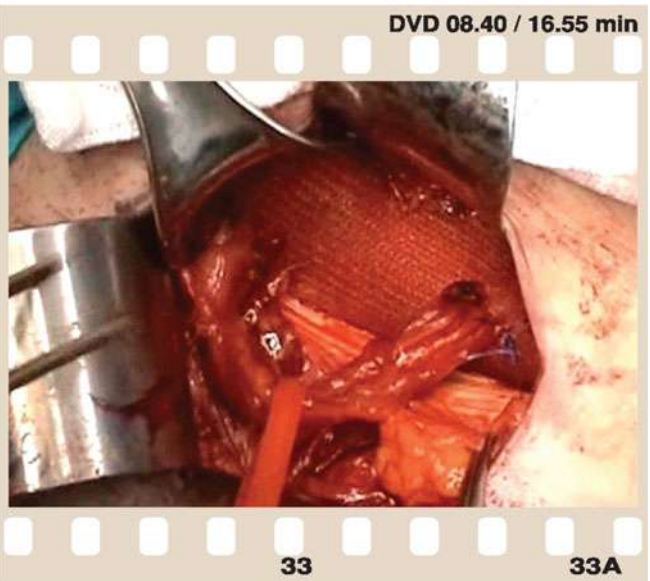
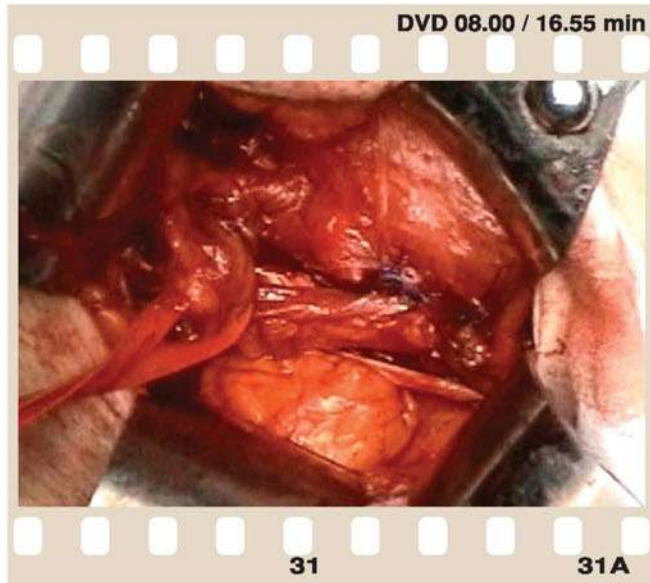


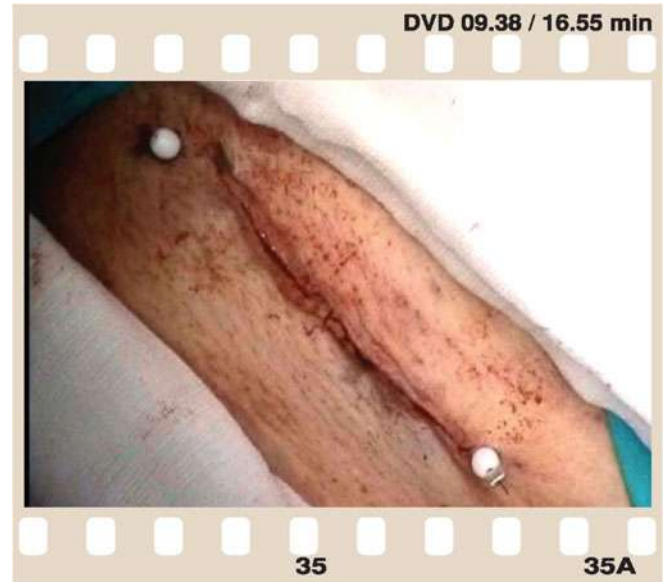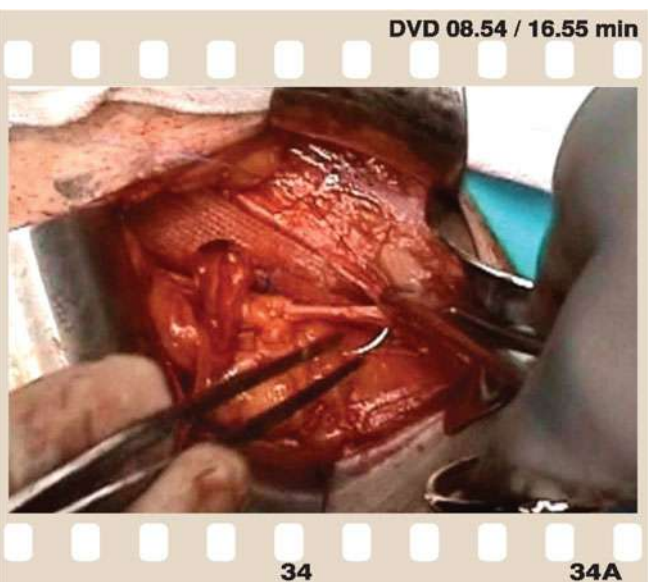FIGURE 31- On demande au patient de tousser pour démontrer la bonne tenue de la réparation.

FIGURE 32- La rigidité de la prothèse de Hertra facilite son positionnement et garantit que celle-ci repose bien à plat sans espaces morts.

FIGURE 33- La prothèse de Hertra est en place et qu'elle est à plat, sans plis. Un point ferme les extrémités de la prothèse autour du cordon spermatique.

FIGURE 34- Fermeture de l'aponévrose oblique externe.

FIGURE 35- Fermeture de la peau.



HERNIE INGUINALE OBLIQUE EXTERNE avec les prothèses T2/5 tri-dimensionnelles

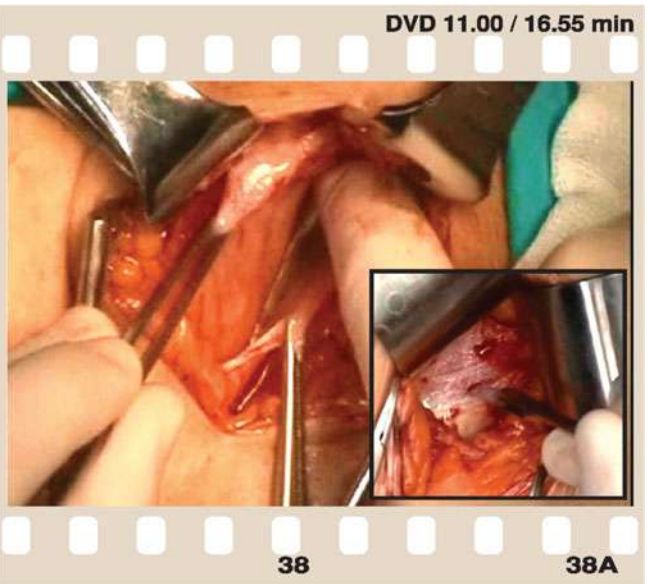
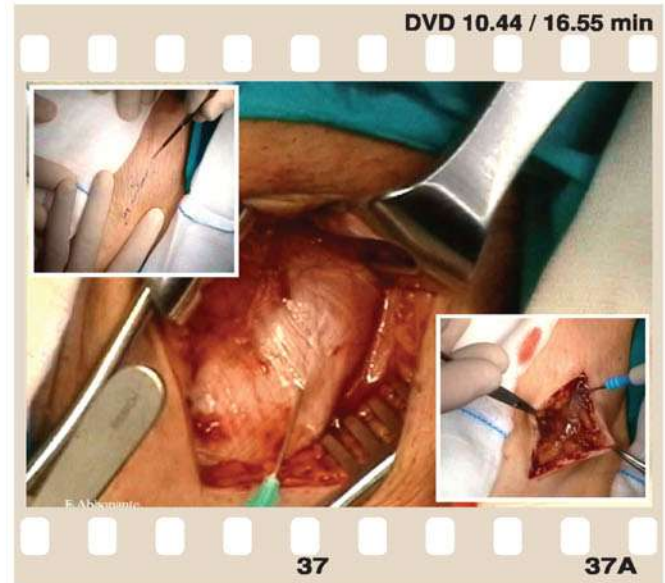
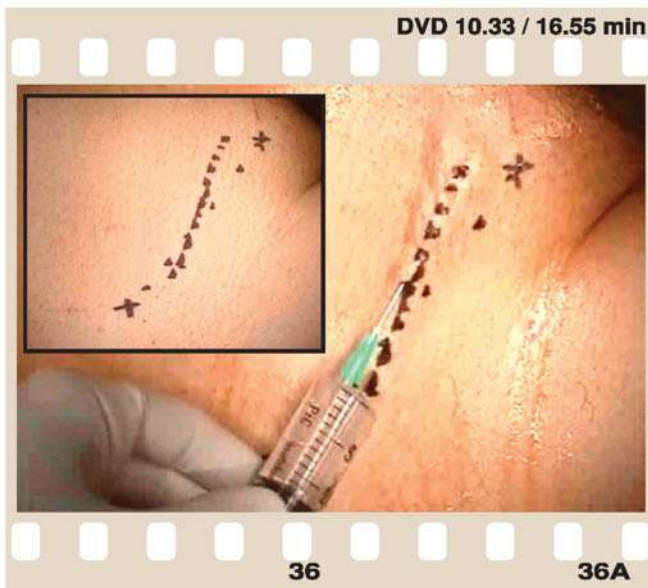


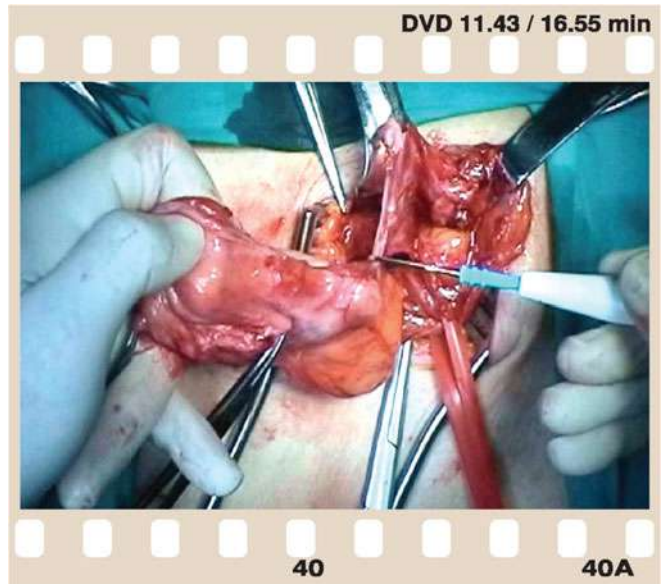
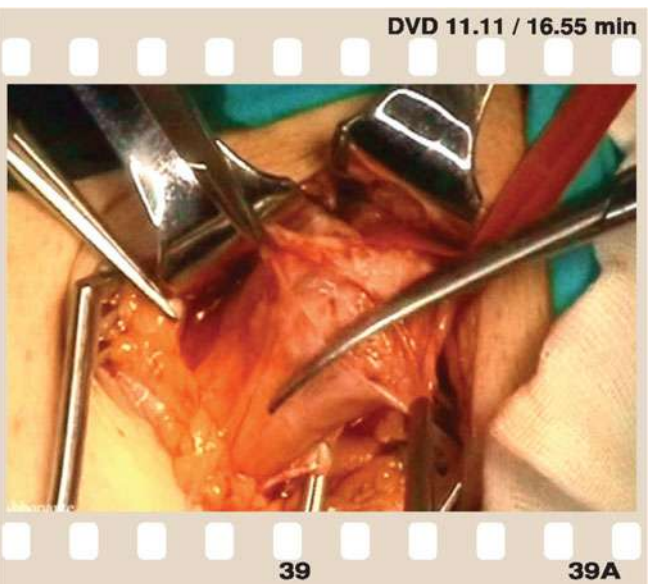
FIGURE 36- Planifier l'incision inguinale. Administrer l'anesthésie locale.

FIGURE 37- Incision cutanée, ouverture sous-cutanée et anesthésie infra-fasciale.

FIGURE 38- Incision de l'aponévrose oblique externe. Dissection de l'espace sous-aponévrotique à l'endroit où l'on peut placer la prothèse de Hertra.

FIGURE 39- Exposition du cordon spermatique. Dissection et division des muscles crémastériens.

FIGURE 40- Dissection du sac herniaire.



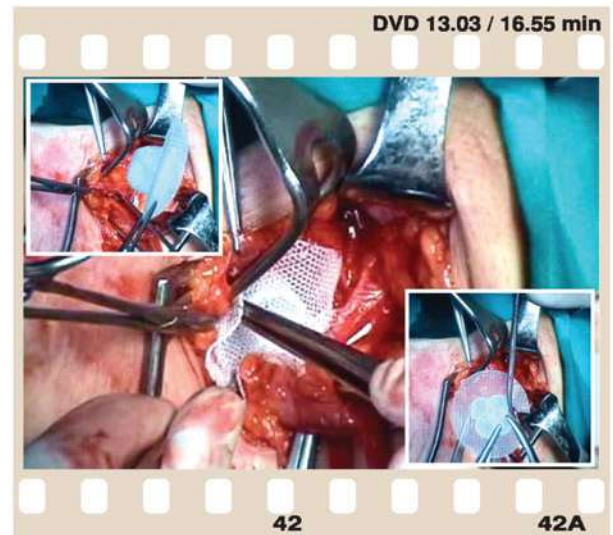
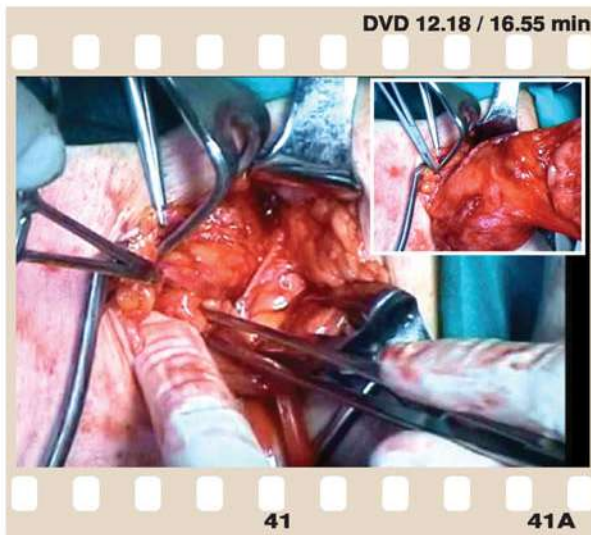
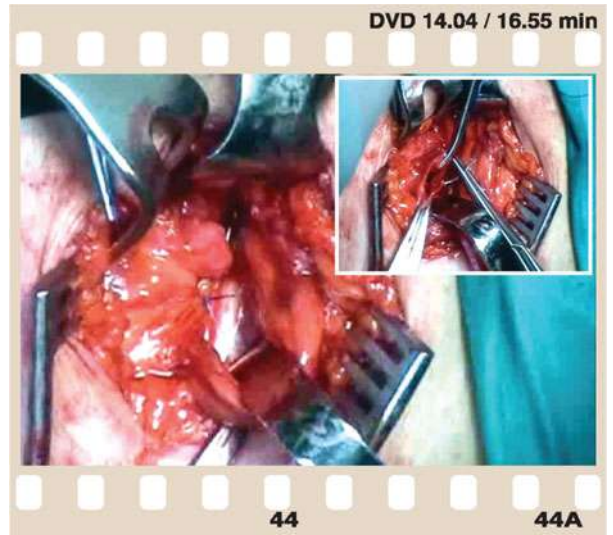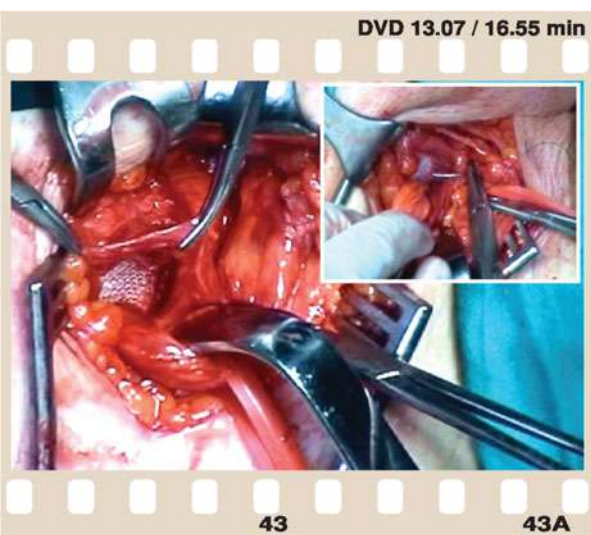
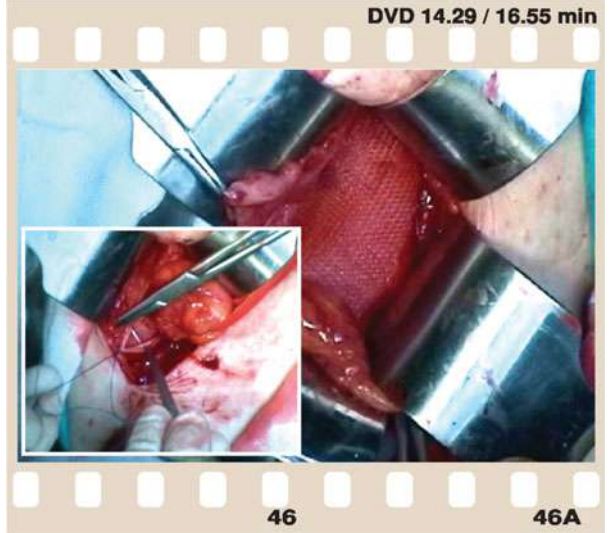
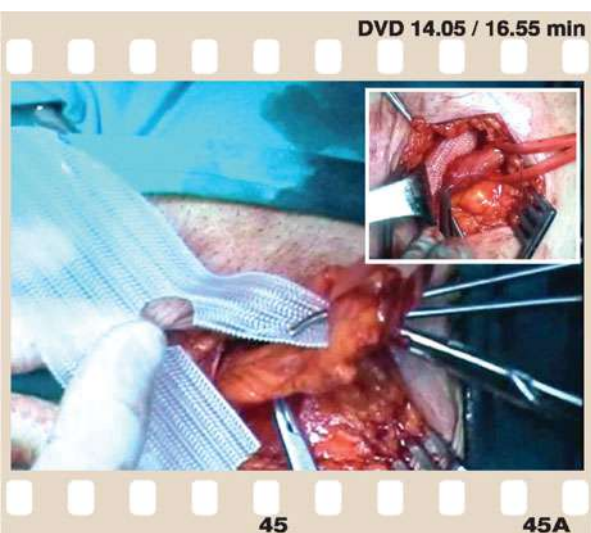


FIGURE 41- On demande au patient de tousser pour mettre en évidence le sac herniaire. Le sac herniaire est invaginé à l'intérieur de l'anneau interne. **FIGURE 42-** Une prothèse T2 tri-dimensionnelle avec une base de 5 cm est insérée à travers l'anneau interne dans l'espace pré-péritonéal et on coupe sa base pour le passage plus facile du cordon spermatique .



FIGURES 43-44- 4 points sont utilisés entre la base de la prothèse et la paroi postérieure. On demande au patient de tousser. On constate une bonne tenue de la réparation, même si l'anneau interne était auparavant étroit. Resserrement de l'anneau inguinal interne.



FIGURES 45-46- Placement de la prothèse d'abord autour du cordon, puis dans l'espace sous-aponévrotique. La rigidité de la prothèse Hertra garantit de demeurer à plat sans plis ni espaces morts. Fermeture de l'aponévrose de l'oblique externe.

HERNIE FEMORALE avec la prothèse T2 tri-dimensionnelle

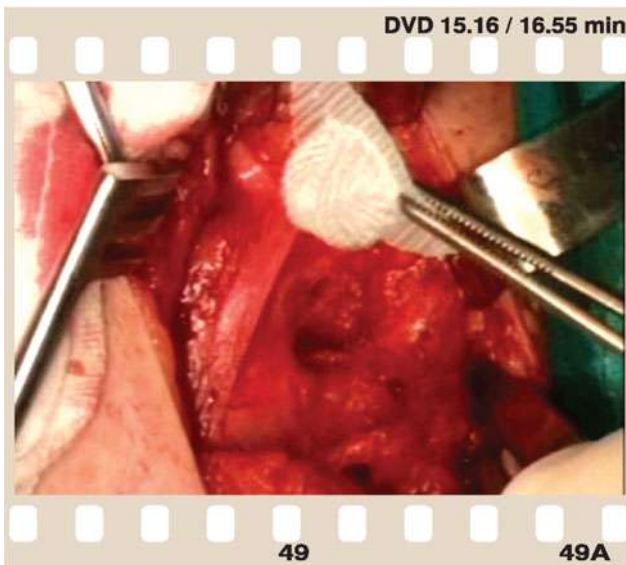
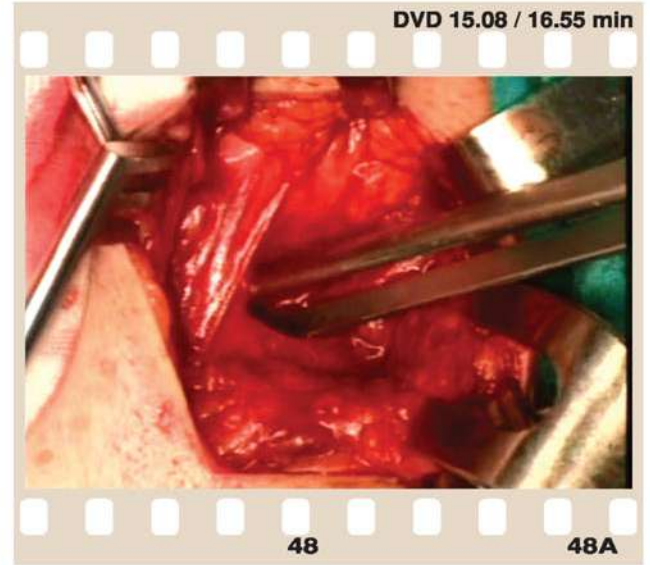
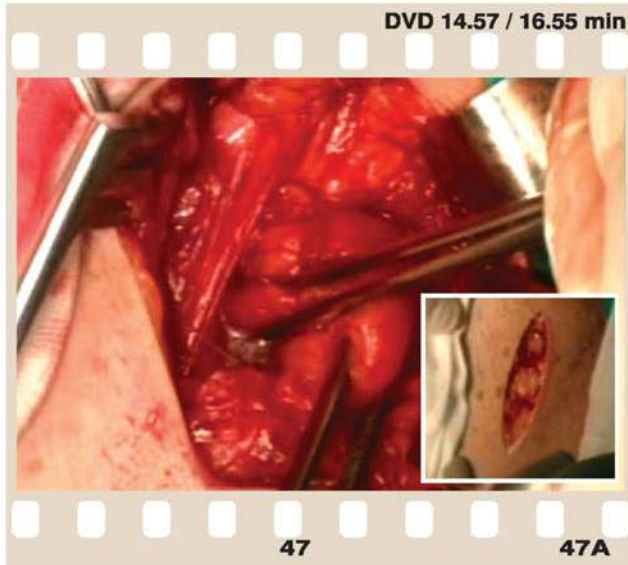
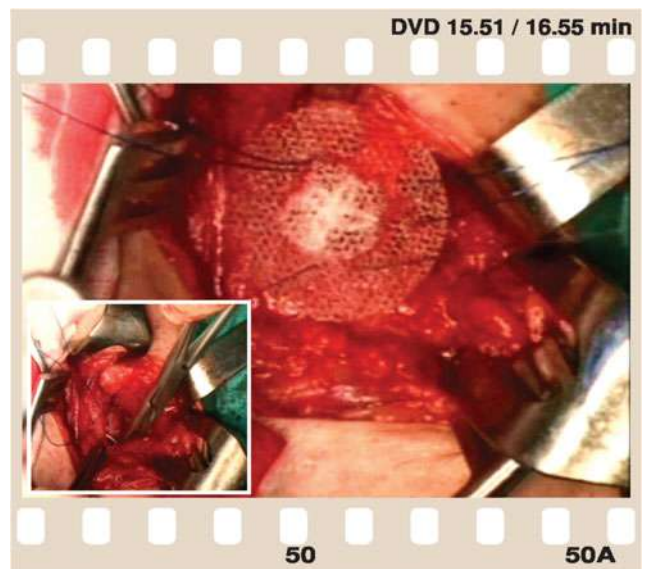
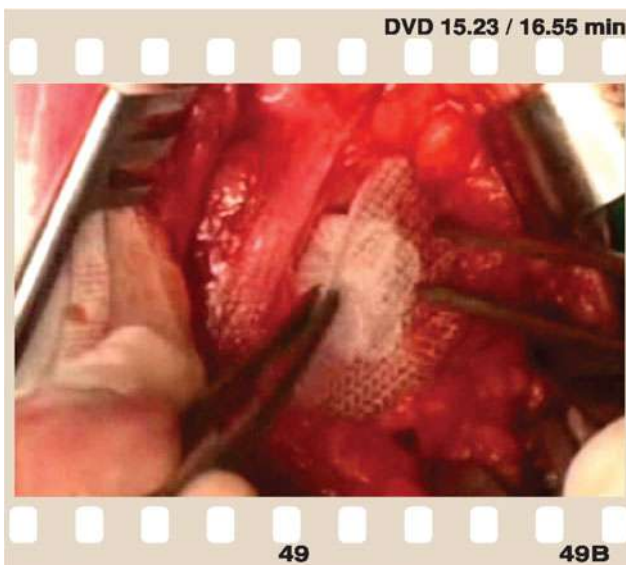

FIGURE 47- Incision inguinale basse, dissection du sac fémoral

FIGURE 48- Exposition de l'ouverture externe du canal fémoral.

FIGURES 49-A-B-50- Une prothèse T2 tri-dimensionnelle a été placée pour obturer le trou de la hernie femorale.



HERNIE INGUINALE RECURRENTE avec les prothèses T2 et T3

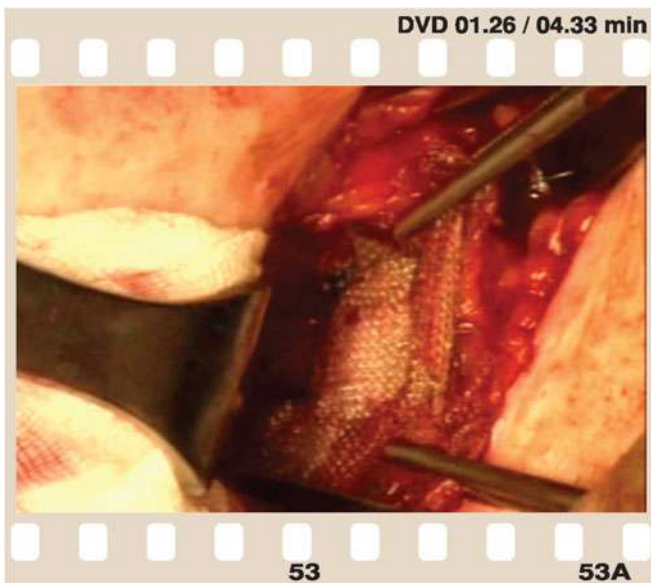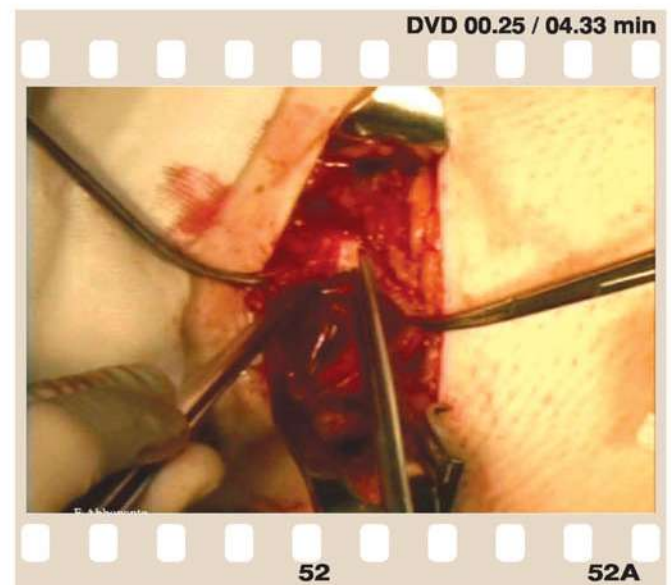



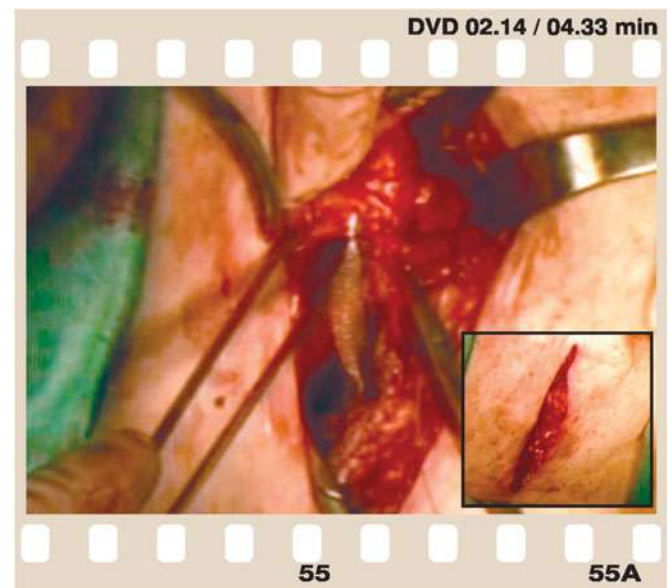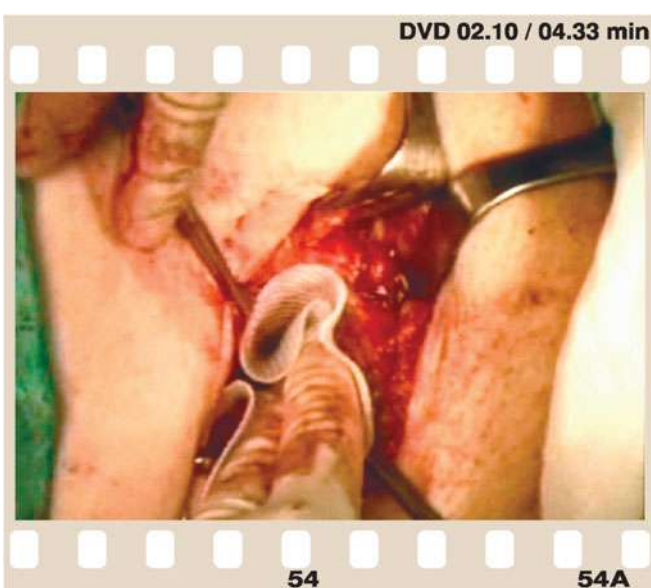
FIGURE 51- Incision cutanée et dissection sous-cutanée.

FIGURE 52- Section de l'aponévrose de l'oblique externe, dissection du sac herniaire et du tissu scrotiel.

FIGURE 53- La prothèse T2 tri-dimensionnelle a été placée et fixée dans le défaut herniaire.

FIGURE 54- Une plaque a été placée et fixée.

FIGURE 55- Fermeture de l'aponévrose oblique externe, en fixant le bord supérieur de la plaque. Fermeture sous-cutanée et cutanée.



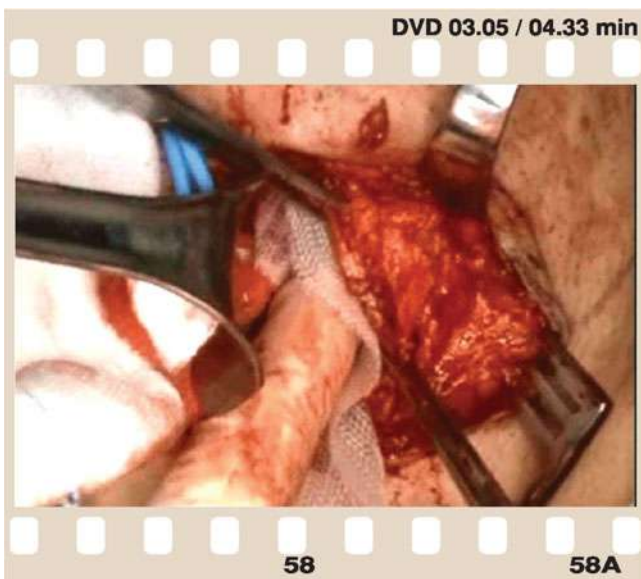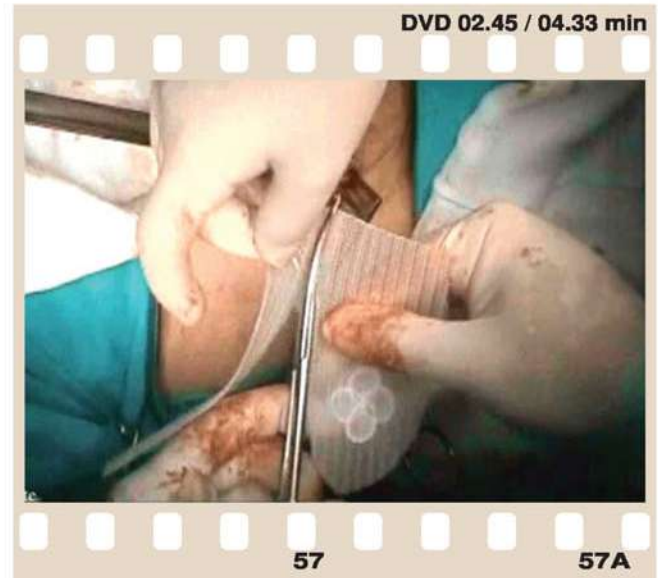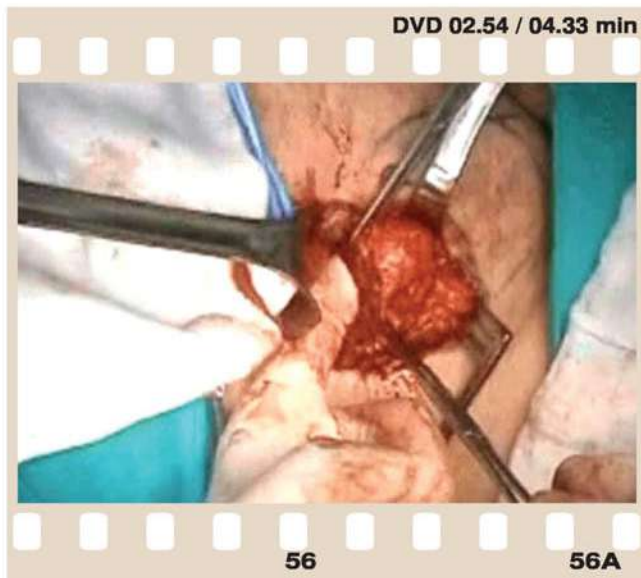


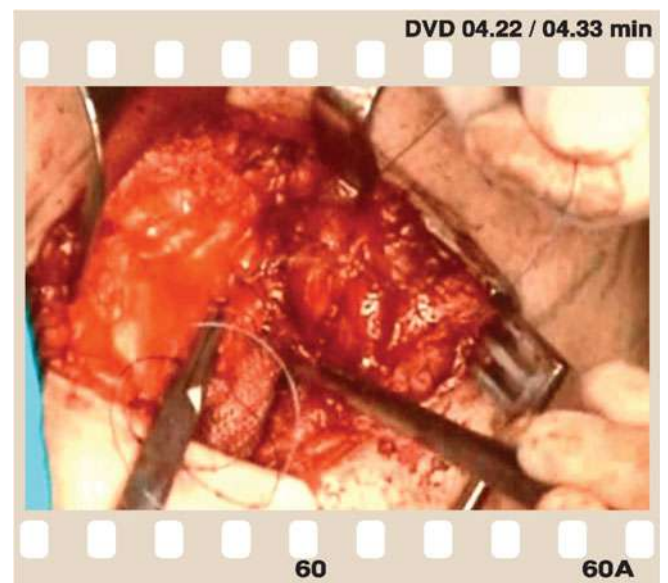
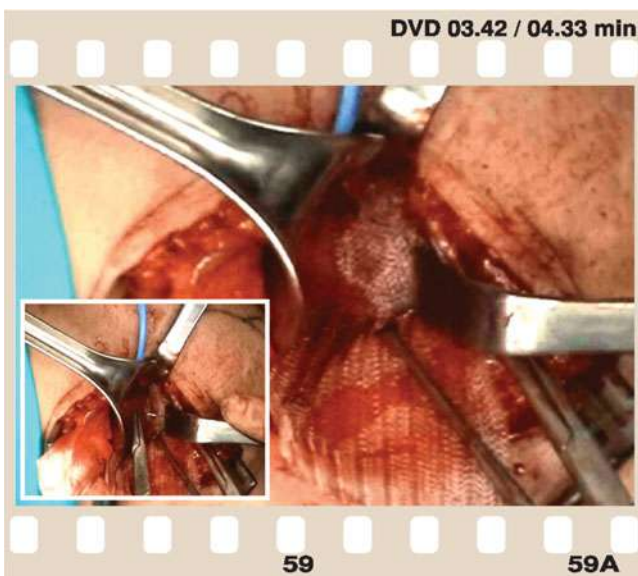FIGURE 56-Exploration d'un autre défaut.

FIGURE 57-La prothèse T3 a été dé coupée (taillée).

FIGURE 58-La plaque a été placée dans le défaut.

FIGURE 59-Et fixée avec des sutures polypropylènes.

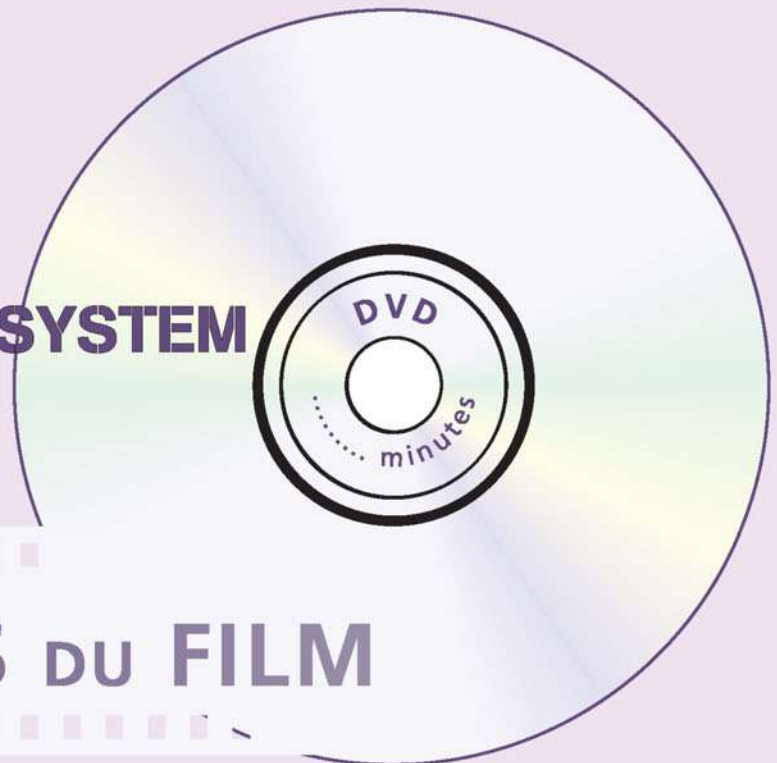FIGURE 60- Fermeture de l'aponévrose oblique externe.



Jean François GILLION



PHS-UHS® ULTRAPRO HERNIA SYSTEM SEMI-RESORBABLE



AVEC

DIAPORAMAS DU FILM

Réalisé par:

Dr. Jean François GILLION

CV: Secrétaire National du Chapitre Français de l'European Hernia Society (EHS-GREPA)
Membre du bureau de la Société Française de Chirurgie Laparoscopique (SFCL)
Membre du conseil d'administration de l'Association Française de Chirurgie (AFC)
Auteur d'une cinquantaine de publications dans les revues nationales et internationales
Auteur d'une cinquantaine de communications dans les congrès nationaux et internationaux

Dr. Jean-François GILLION
Hôpital Privé d'Antony,
1 rue Velpeau 92160
ANTONY, France
Tel: +33 01 46 74 43 50
jfgillion@wanadoo.fr

CURE DE HERNIES INGUINALES PAR PHS-UHS®

INTRODUCTION DU FILM : Les diapositives décrivent la cure de hernies de l'aine par la mise en place d'un treillis à double plateau PHS® tandis que la vidéo décrit la même technique mais avec prothèse semi résorbable UHS®.

PROTHESES UTILISEES : Treillis préformés 3D comportant un plateau profond arrondi, un plateau superficiel oblongue et un connecteur composés.
Pour le PHS d'un treillis de polypropylène pur (Prolène®).
Pour l'UHS d'un treillis avec tissage à parts égales de polypropylène (Prolène®) et de poliglecaprone (Monocryl®).

DEROULEMENT DE LA TECHNIQUE : UHS® n'est autre que la version semi-résorbable du PHS®. Le PHS® est constitué d'un plateau profond qu'on étale, en rétromusculo-fascial et d'un plateau superficiel que l'on étale, en prémusculo-aponévrotique à la manière d'un Lichtenstein, les deux plateaux étant reliés par un connecteur cylindrique qui sera positionné dans l'orifice herniaire.

REMARQUES DE L'AUTEUR : L'incidence des récurrences après PHS est aussi basse qu'après la technique de Lichtenstein.
Le PHS tient tout seul (véritable "système autobloquant") et ne nécessite que peu ou pas de fixation, ce qui joint au repérage systématique des nerfs doit permettre de réduire l'incidence des douleurs post-opératoires, élevée après technique de Lichtenstein. L'UHS, prothèse légère pourrait parfaire le résultat (études randomisées en cours).

CONCLUSION : Technique rapide, fiable, aisément reproductible, donnant d'excellents résultats même en dehors des centres experts.

DISSECTION

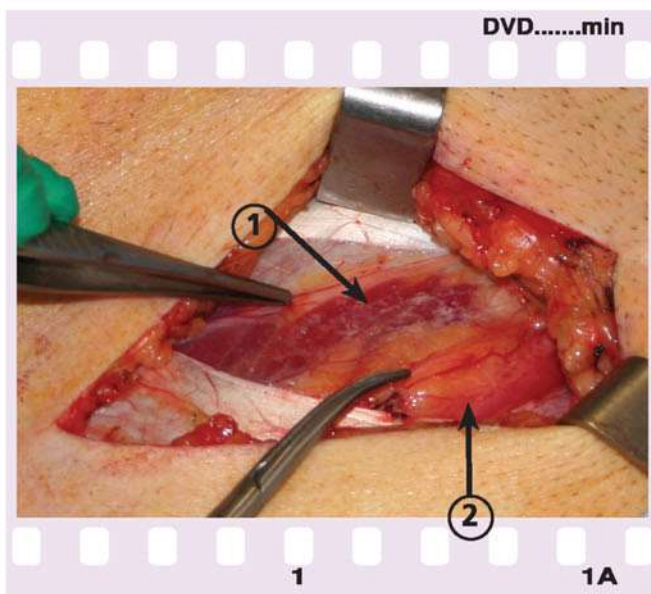


FIGURE 1- Dissection du côté droit : le début de l'intervention est donc la même que pour un Lichtenstein, où l'on retrouve les nerfs ilio-hypogastriques (1) et ilio-inguinaux (2) qui seront préservés.

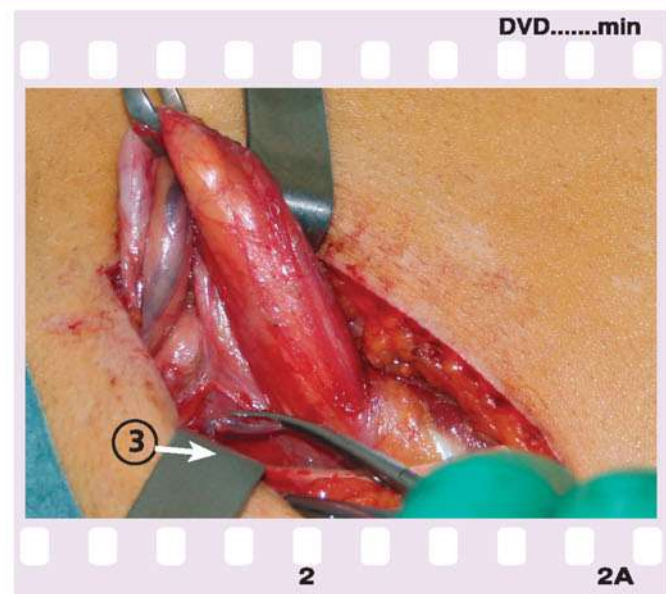


FIGURE 2- Dissection du côté gauche : de même que la branche génitale du génito-fémoral (3).

FIGURE 3- Voici une hernie directe ayant soufflé le fascia transversalis en dedans des vaisseaux épigastriques.

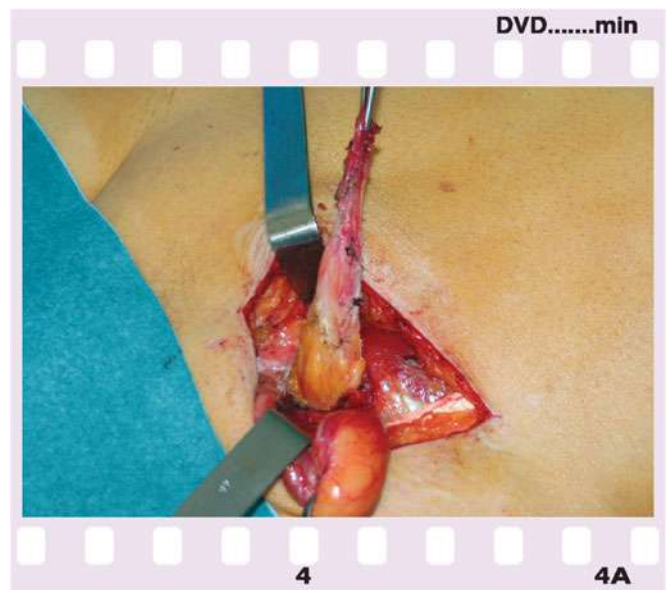


FIGURE 4- On commence par exciser la portion herniée du fascia transversalis.

FIGURE 5- Ce qui ouvre l'espace sous-péritonéal.

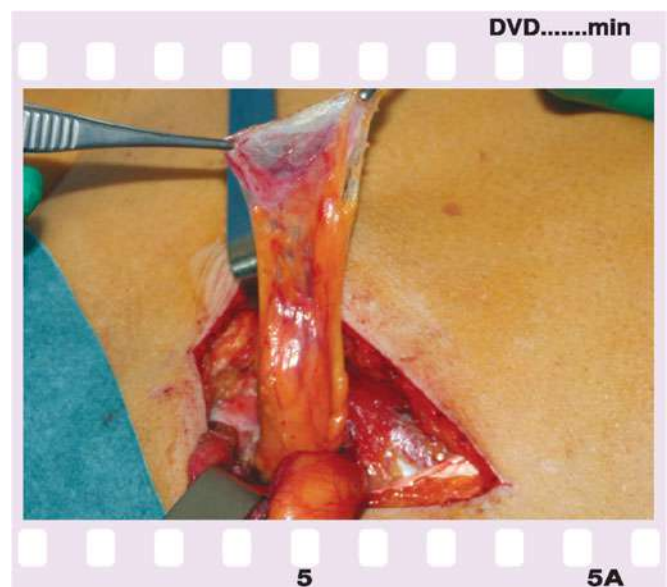
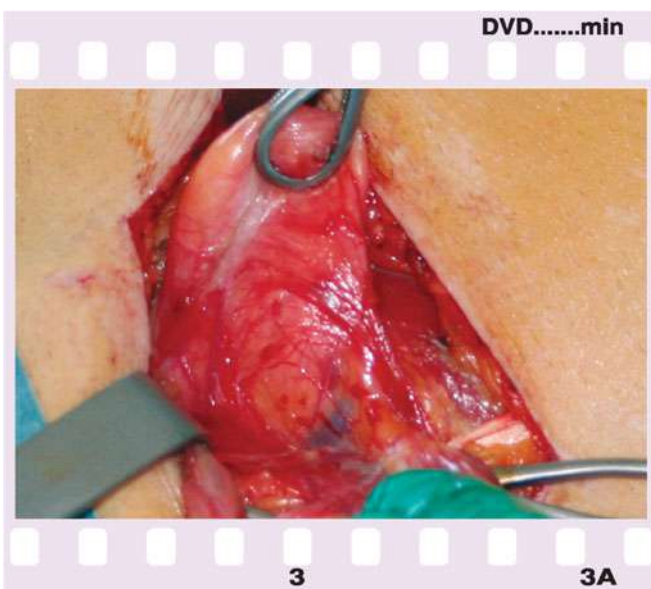
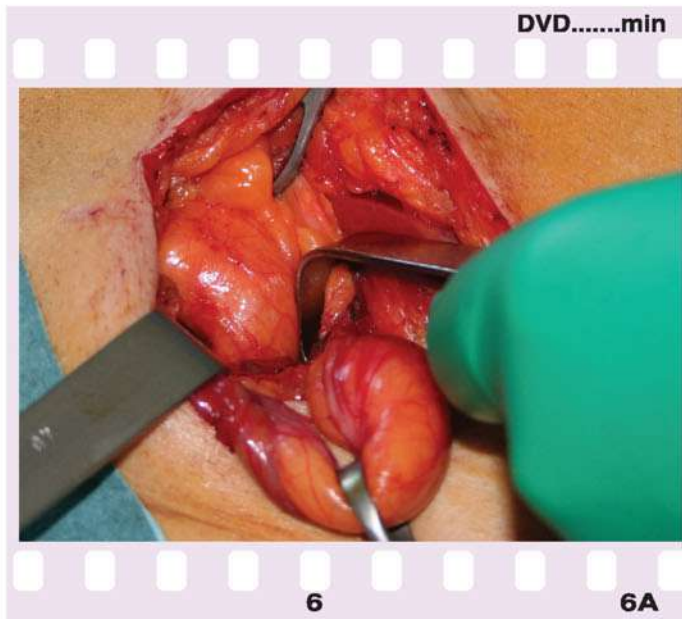



FIGURE 6- L'espace sous-péritonéal est abordé en chargeant délicatement les vaisseaux épigastriques à l'aide d'un écarteur de Farabeuf.
La dissection ne doit pas se perdre dans la graisse mais suivre les parois de l'espace.

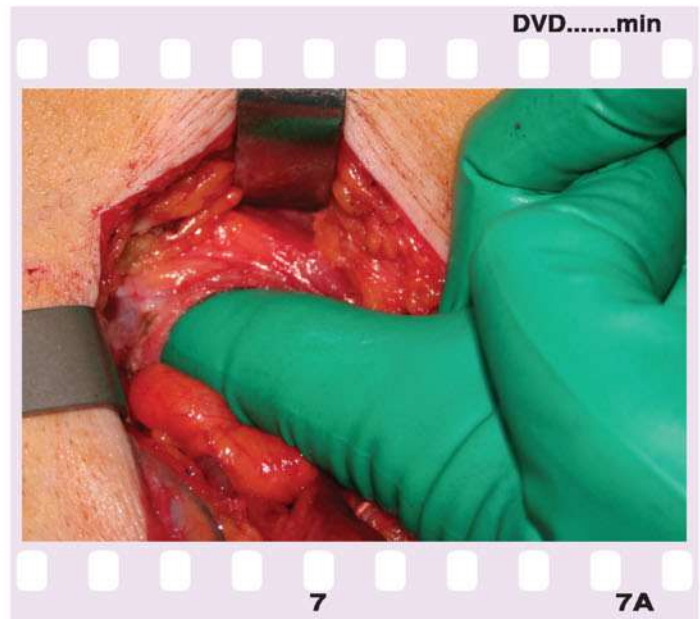


FIGURE 7- Pour ce faire, on repère le Cooper, sous contrôle de la vue, puis le doigt prend le contact du Cooper, descend jusqu'à la rétro-symphyse et remonte dans un même mouvement semi-circulaire.

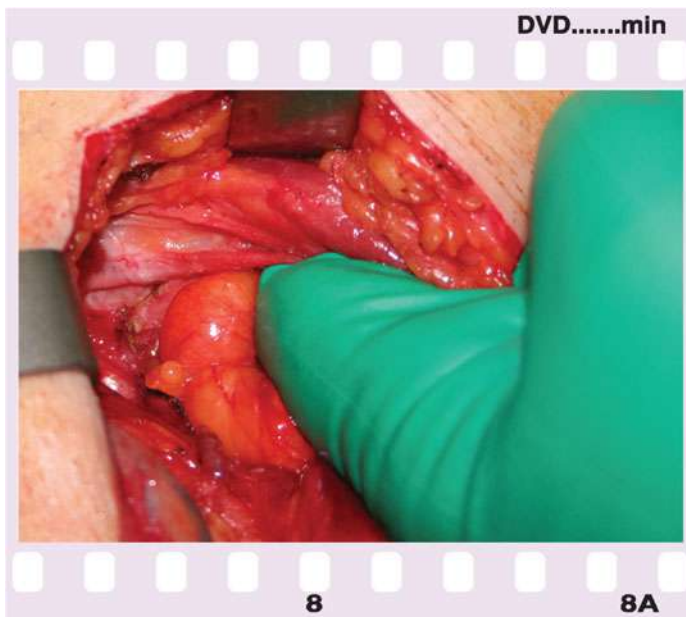


FIGURE 8 - A la face postérieure de la paroi musculaire refoulant ainsi le péritoine et son contenu vers le haut, l'arrière et le dedans.

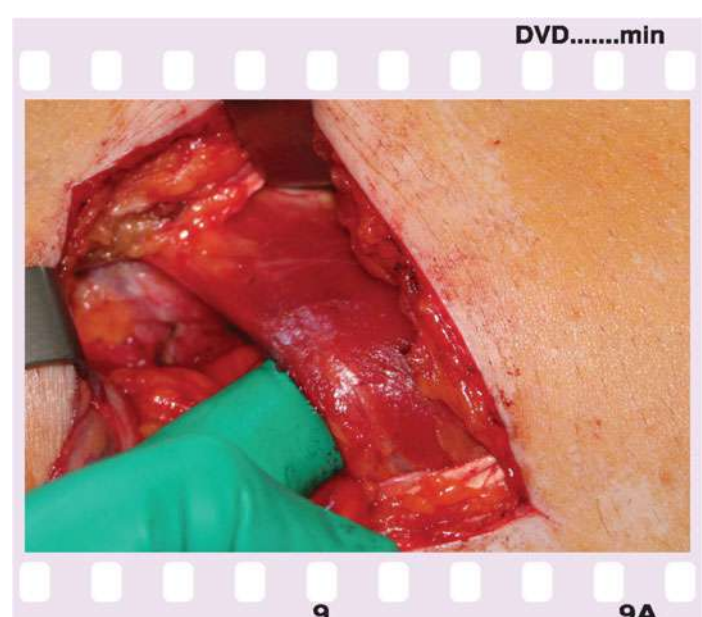


FIGURE 9- Pour rejoindre la face profonde de l'arche du tendon conjoint.

INTRODUCTION DU PHS®

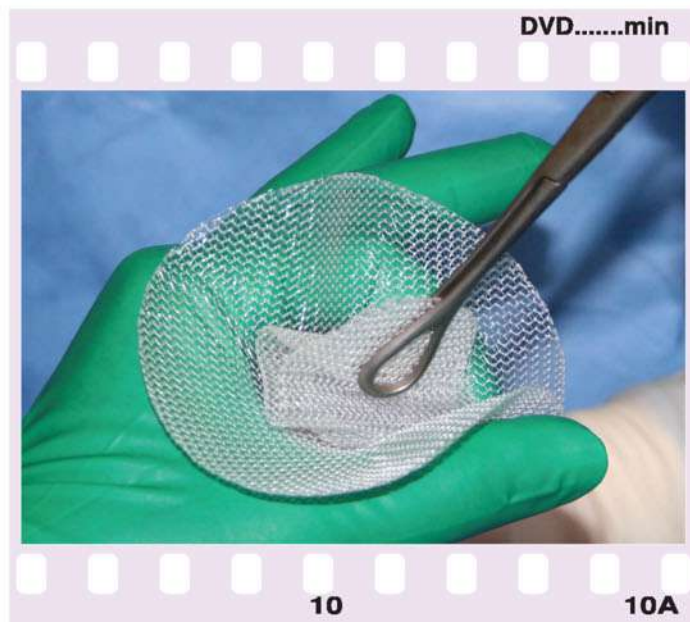

FIGURE 10- Après changement de gants et mise en place de champs de bordure, on prépare le PHS®. Les deux volets du plateau superficiel sont adossés et saisis par une pince, ce qui permettra notamment de le présenter dans le bon axe.

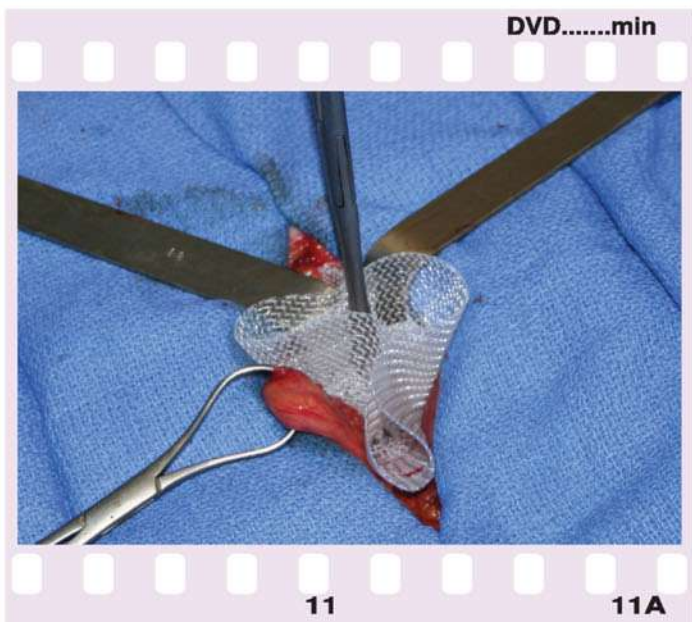


FIGURE 11- Le PHS® est introduit à travers le défaut pariétal.

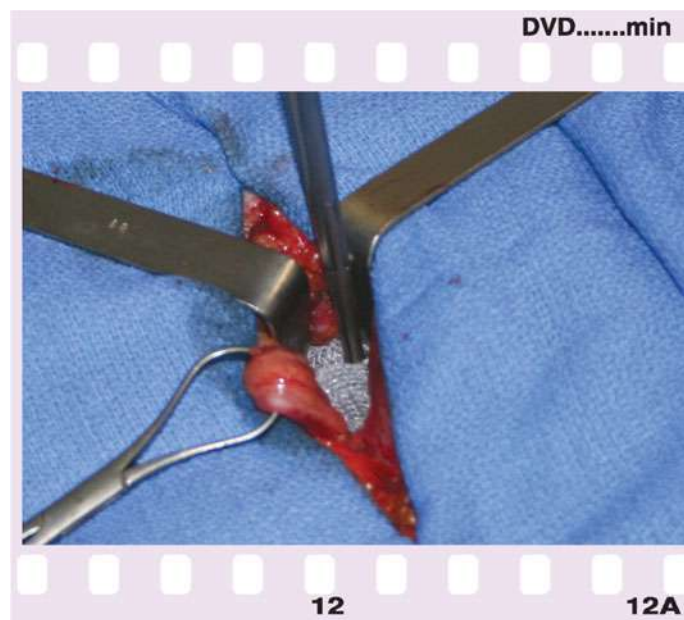


FIGURE 12- En entier dans l'espace de Bogros.

ETALEMENT ET GALBE DU PLATEAU PROFOND

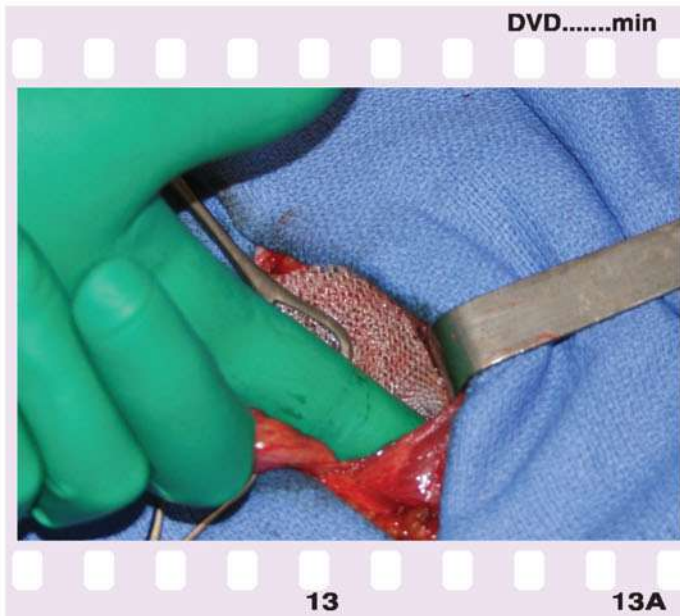


FIGURE 13- Toujours maintenu par la pince qui permet d'orienter le plateau superficiel dans l'axe de la région inguinale et sert de point d'appui pour étaler le plateau profond en arrière du plan musculo-aponévrotique. Si la dissection a été bien faite, il se positionne pratiquement tout seul (bonne dissection = bon étalement).

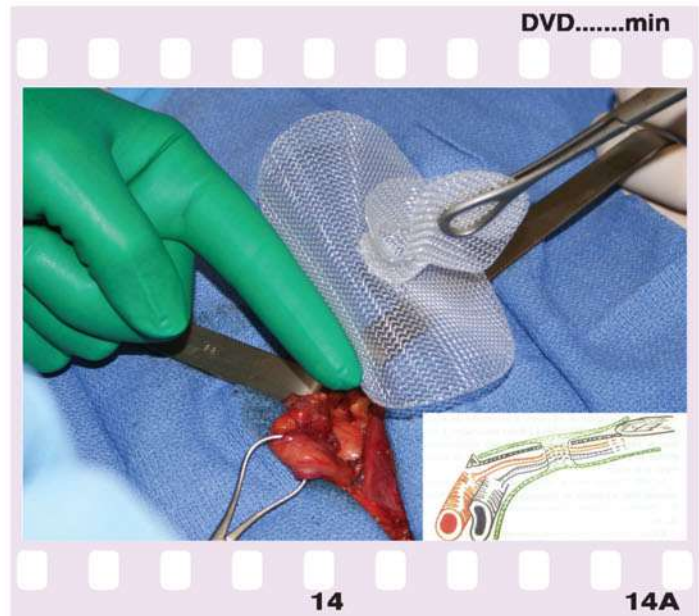


FIGURE 14- La partie externe du plateau profond sera étalée et galbée pour épouser parfaitement le relief de la gaine vasculaire et du Cooper et prévenir ainsi une éventuelle récurrence crurale. Ce que montre très bien ce schéma emprunté à Slim et Chipponi.

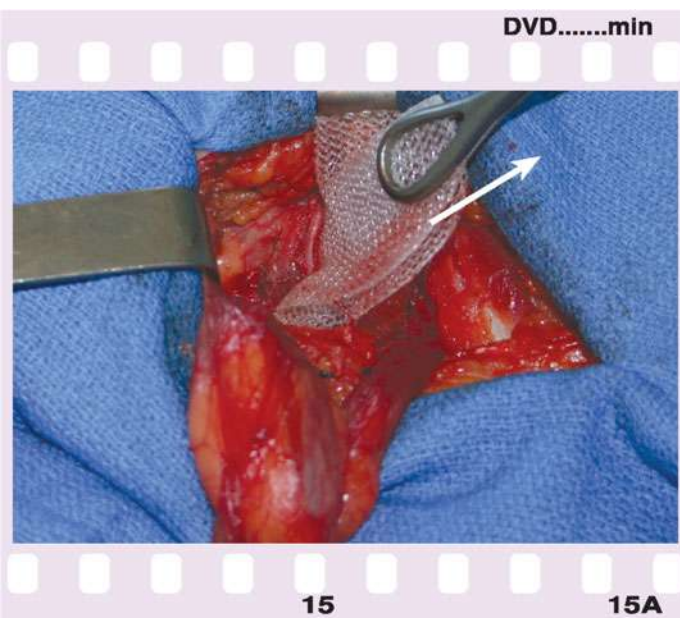


FIGURE 15- Une légère traction au zénith.

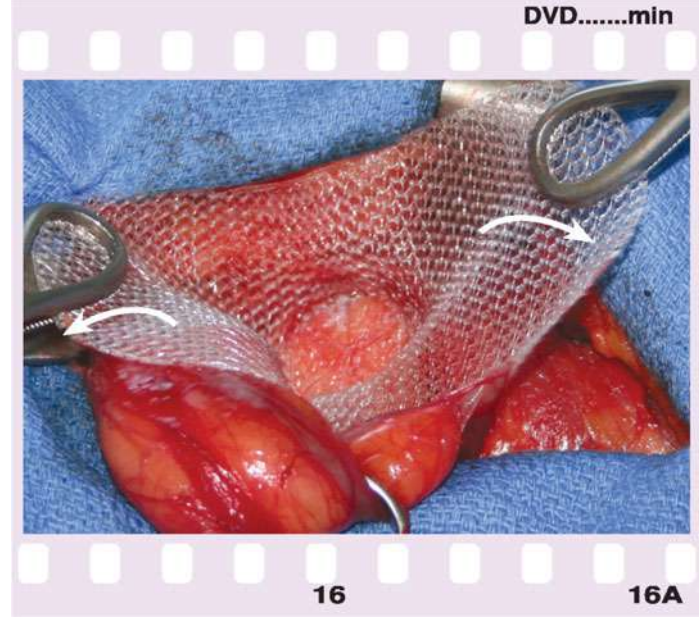


FIGURE 16- Et une traction divergente sur le plateau superficiel aide à étaler le plateau profond.

ETALEMENT ET POSITIONNEMENT DU PHS®

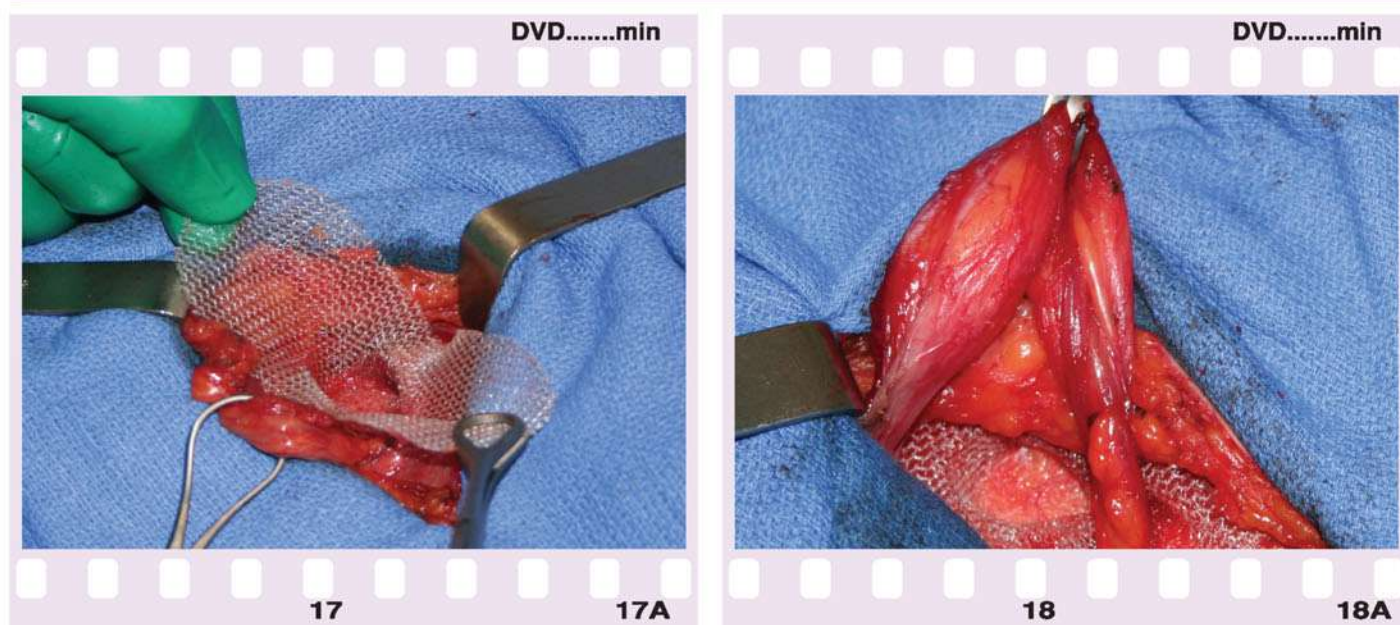


FIGURE 17- Et à parfaire le positionnement dans l'axe de la région inguinale. On peut également faire tousser et constater la solidité de la cure.

PASSAGE DU CORDON

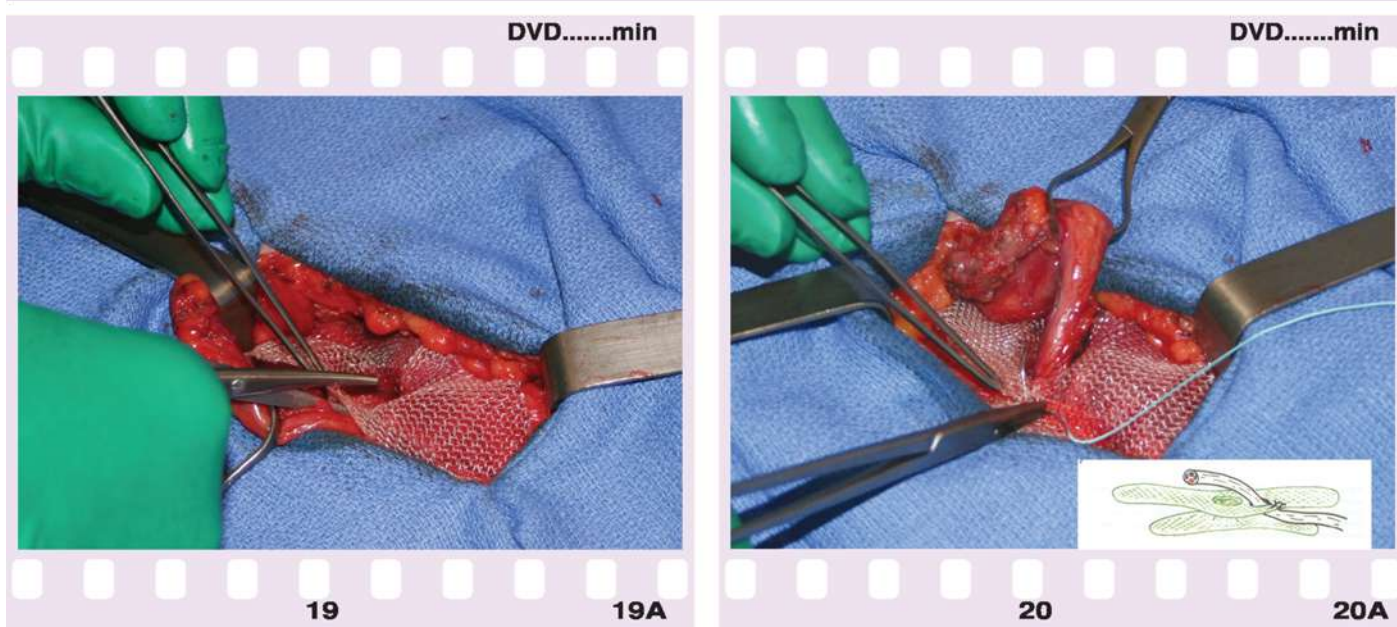


FIGURE 19 - Fente, le plus souvent latérale externe comme ici.

FIGURE 20-Refermée par 2 points de fil non résorbable.

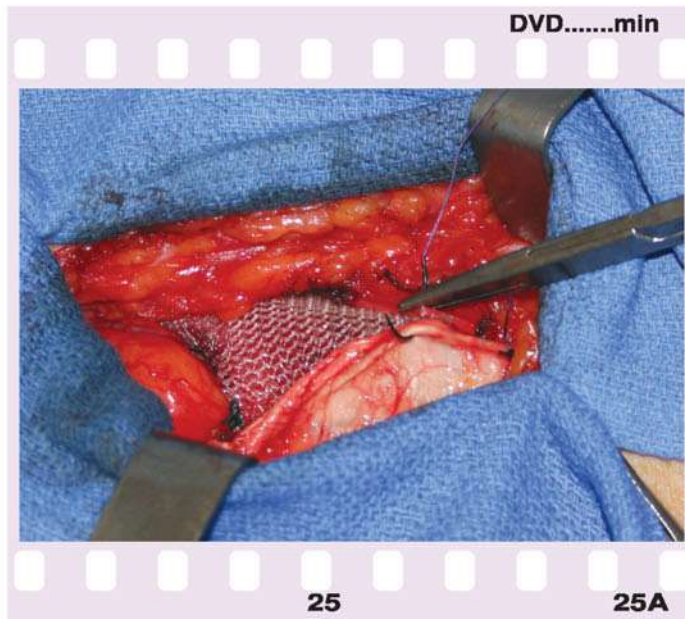


FIGURE 25- Réséquer la portion herniée du fascia transversalis permet de trouver d'emblée le bon plan.

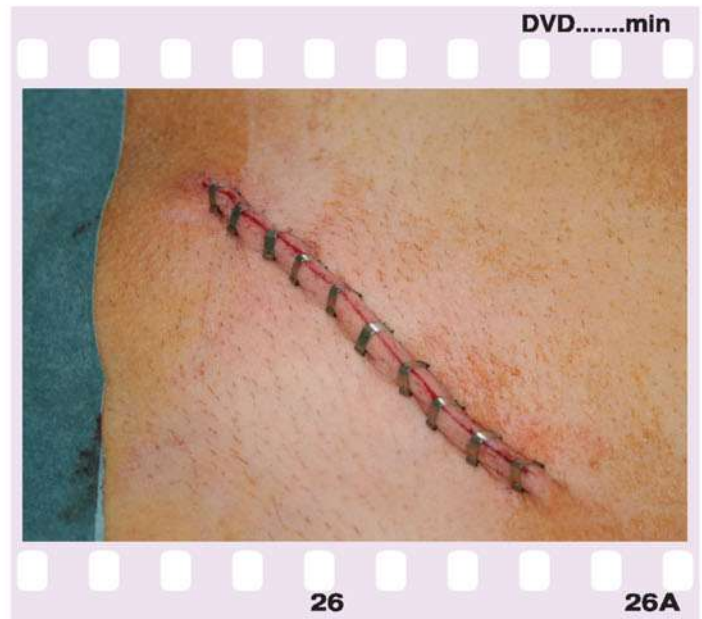

FIGURE 26- Voici la vue finale.

HERNIE DIRECTE

RÉSECTION DU FASCIA TRANSVERSALIS

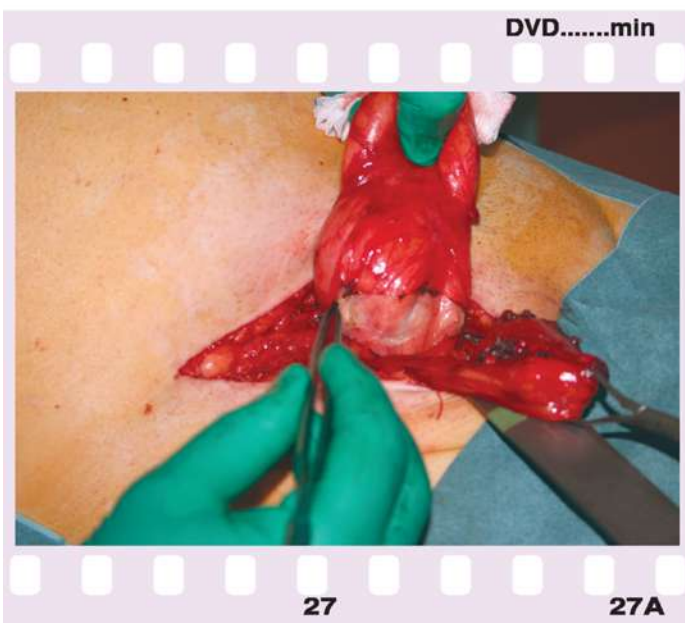

FIGURE 27- Réséquer la portion herniée du fascia transversalis permet de trouver d'emblée le bon plan.

REFOULEMENT DU CÔNE PÉRITONÉAL

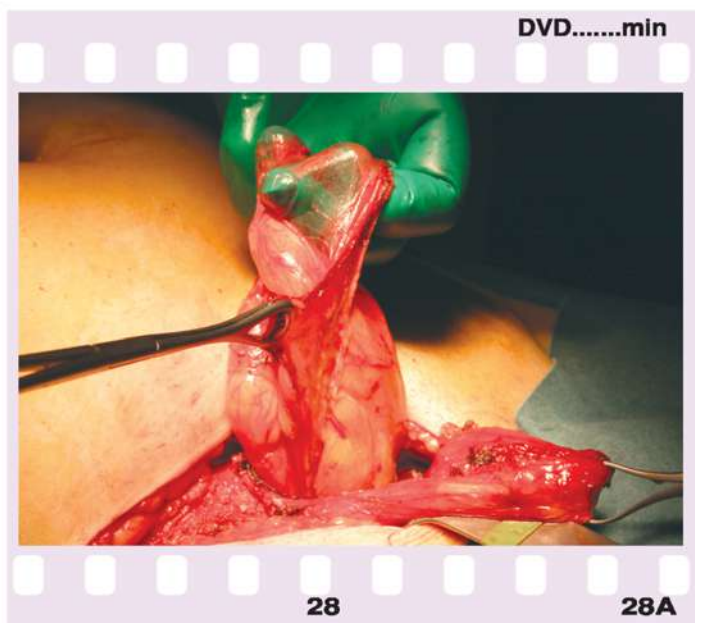


FIGURE 28- Disséquer et refouler le cône péritonéal (ou a fortiori un sac oblique externe associé) permet de bien refouler le péritoine et de bien dégager la face profonde de l'arche du tendon conjoint.

HERNIE OBLIQUE EXTERNE

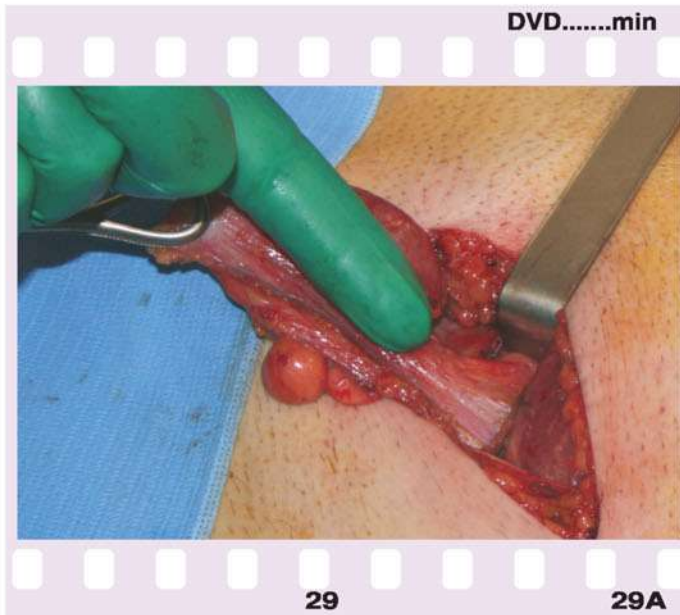


FIGURE 29- Dans la hernie oblique externe : Ne pas réséquer trop tôt le sac. (Le doigt glisse sur le péritoine du sac en tension. Pas de pli, pas de brèche !)

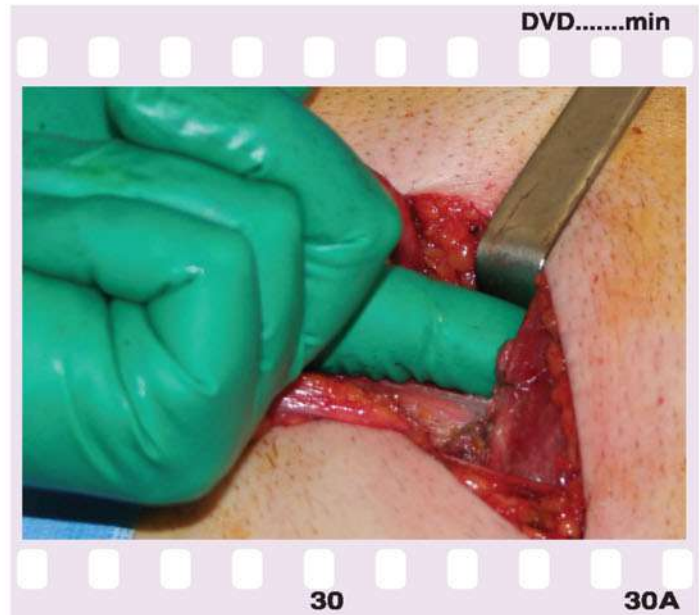


FIGURE 30- Ce qui facilite la dissection de la face postérieure de l'arche du tendon conjoint.

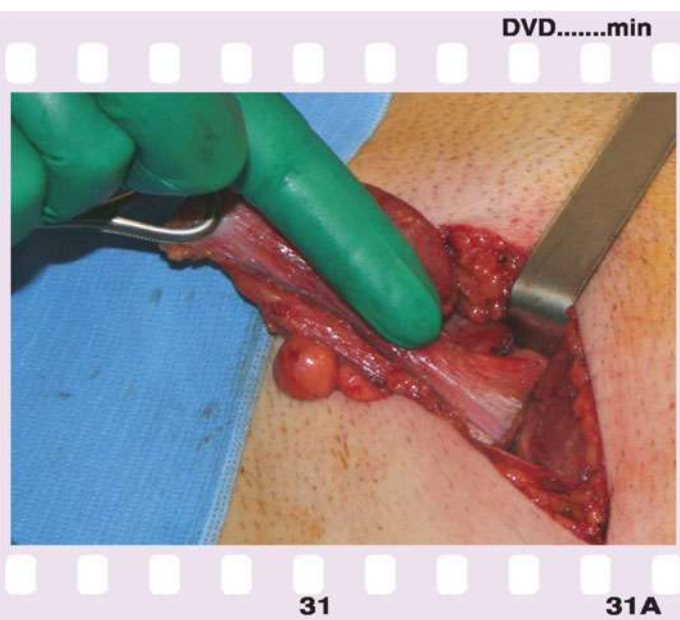

FIGURE 31- Mais aussi le repérage du bon plan de dissection. Les vaisseaux épigastriques seront chargés par un écarteur de Farabeuf et la dissection de l'espace de Bogros sera réalisée comme précédemment.

PHS®XE

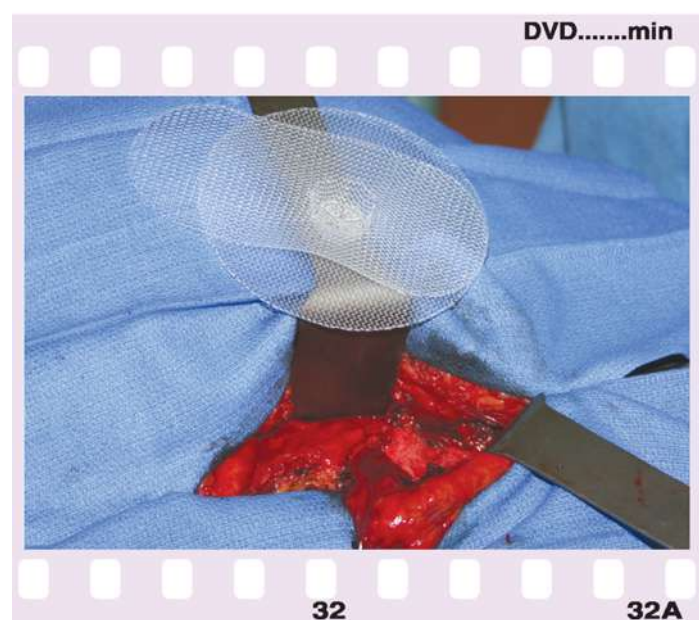

FIGURE 32- Parfois les dimensions du défaut et/ou du patient conduisent à utiliser un PHS® extra-large, dont le plateau profond est plus grand et le plateau superficiel, asymétrique, peut être disposé à la demande vers le haut ou vers le bas.



Franz UGAHARY

TECHNIQUE DE GRID-IRON UGAHARY®



AVEC

DIAPORAMAS DU FILM

Réalisé par :

Pr. Franz UGAHARY

CV: Chirurgien généraliste, vasculaire, thoracique, département de chirurgie de l'Hôpital Ziekenhuis Rivierenland Tiel, Pays-Bas, ayant manifesté un intérêt particulier pour la traumatologie, la chirurgie reconstructive et la chirurgie pariétale. Chirurgien consultant en chirurgie expérimentale à la Clinique vétérinaire Lingehoeve Lienden, Pays-Bas.

Membre de:

The Royal Dutch Medical Society
The Netherlands Society of Surgery
The Netherlands Society of Vascular Surgery
The Netherlands Society of Vascular Science

The Dutch Hernia Society
The European Hernia Society
The Asian Pacific Hernia Society
The Indonesian Hernia Society

F. UGAHARY M.D
Département de chirurgie
Ziekenhuis Rivierenland Tiel
President Kennedylaan 1
4002 WP Tiel-The Netherlands
ugahary@planet.nl
f.ugahary@zrt.nl

TECHNIQUE DE GRID-IRON UGAHARY®

INTRODUCTION DU FILM : Le principe de l'intervention est basée sur l'introduction d'une prothèse dans l'espace prépéritonéal afin de couvrir l'orifice myopectinéal de Fruchaud. C'est une alternative au traitement laparoscopique, avec une simplicité d'exécution et peu d'inconvénients pour le patient.

PROTHESES UTILISEES : Tous les types de prothèses peuvent être utilisés. La prothèse doit être souple, pliable car elle doit être facilement roulée et s'adapter aux courbes de la paroi abdominale. Une prothèse de 10 X 15 cm est normalement suffisante.

Instrumentation: En plus des instruments habituels pour la réparation herniaire, deux pinces longues et 2 écarteurs longs et étroits sont utilisés.

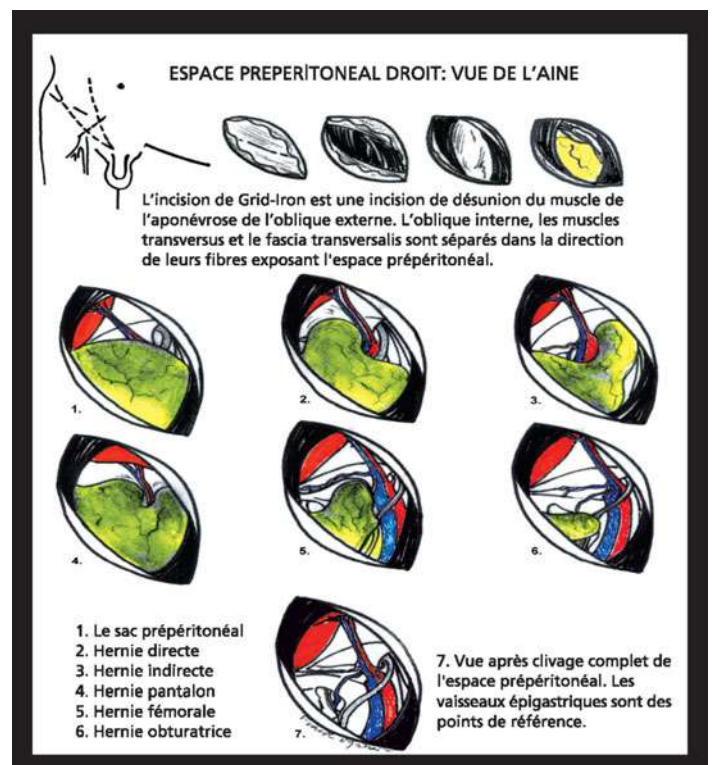
DEROULEMENT DE LA THE TECHNIQUE :

Incision et préparation de l'espace prépéritonéal : Un tracé des incisions doit être fait sur la peau, pour une meilleure visualisation lors de la procédure. L'espace prépéritonéal est accessible par une incision de 4 à 5 cm, type "Grid iron" ; puis on incise le fascia transversalis, en ayant soin de ne pas ouvrir le péritoine. Dans le cas d'une hernie indirecte, le pédicule du sac est libéré des structures du cordon. La prothèse est roulée avec une longue pince anatomique. L'espace prépéritonéal préparé, est tenu ouvert avec deux longs rétracteurs étroits.

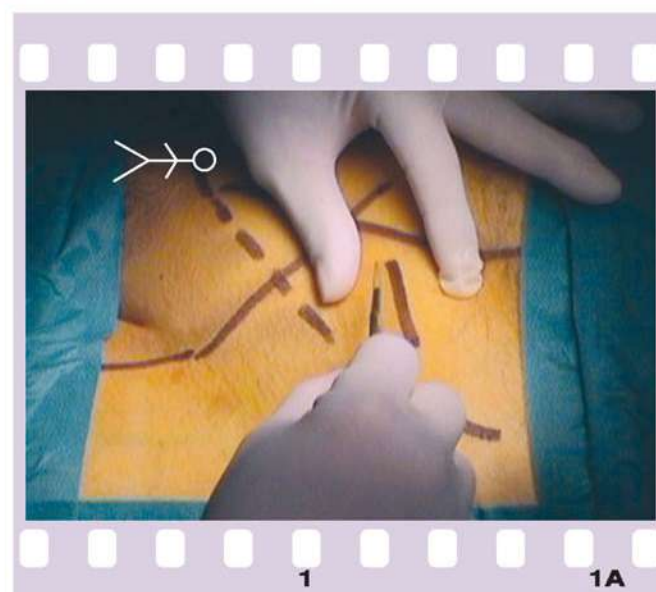
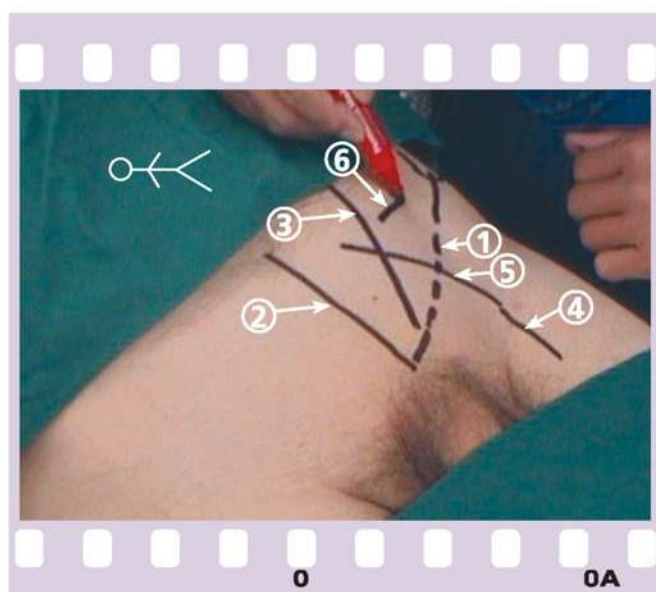
Placement de la prothèse : elle est roulée et introduite dans l'espace prépéritonéal, derrière l'orifice myopectinéal, parallèle au ligament inguinal. Un écarteur long et étroit est inséré au centre de la prothèse roulée et un deuxième écarteur est placé parallèlement au premier. Avec un mouvement de rotation de l'écarteur, en direction crâniale et latérale, la prothèse sera déroulée. Si cela a été effectué correctement, la prothèse doit retenir le péritoine. Après vérification de la réparation, les muscles sont fermés les uns après les autres en évitant de léser les nerfs ilioinguinaux. La peau est fermée avec du stéristrip.

REMARQUES DE L'AUTEUR : La préparation de l'espace prépéritonéal et l'emplacement de la prothèse sont faits avec des instruments classiques. Le placement de la prothèse se fait sous vision directe en tri-dimension et non pas par vision sur écran, comme en laparoscopie. Par rapport aux techniques d'abord antérieur, cette intervention est moins douloureuse en post-opératoire.

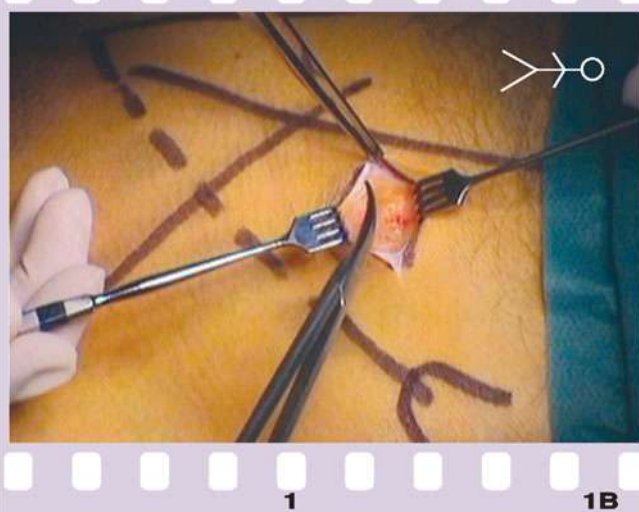
CONCLUSION : Cette technique de réparation est simple, mini-invasive (petite incision de "grid-iron", grande prothèse), anatomique et élégante, utilisable pour le traitement de presque toutes les formes de hernie de l'aine. Quand elle est bien exécutée, il ne doit pas y avoir de récides.



TRACES DE L' INCISION CUTANEE



DVD 01.08 / 15.29 min

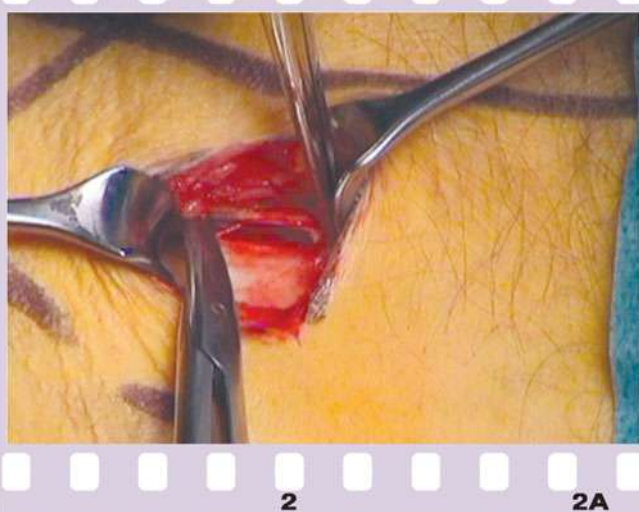


- (1) Ligament inguinal
- (2) Ligne médiane
- (3) Bord latéral du grand droit
- (4) Artère fémorale
- (5) Vaisseaux épigastriques (ligne perpendiculaire du canal fémoral au canal inguinal)
- (6) Anneau interne (ligne latérale épigastrique)

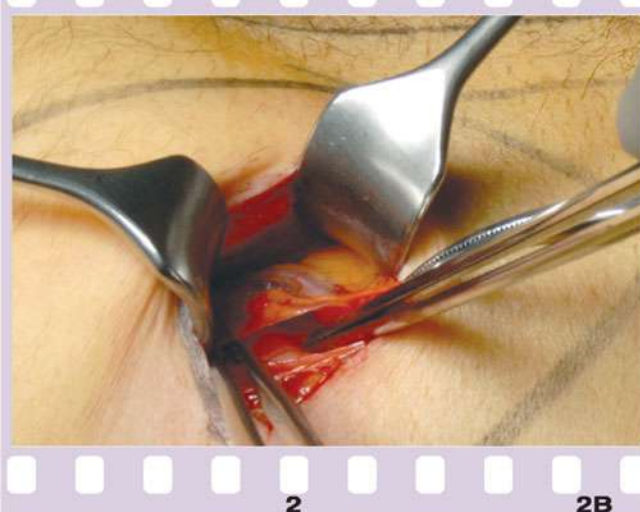
FIGURES 1 A-B- Incision de la peau : elle est située sur la partie la plus latérale de l'abdomen au-dessus, et latéralement par rapport à l'anneau interne. Une incision de 4 à 5 cm est suffisante.

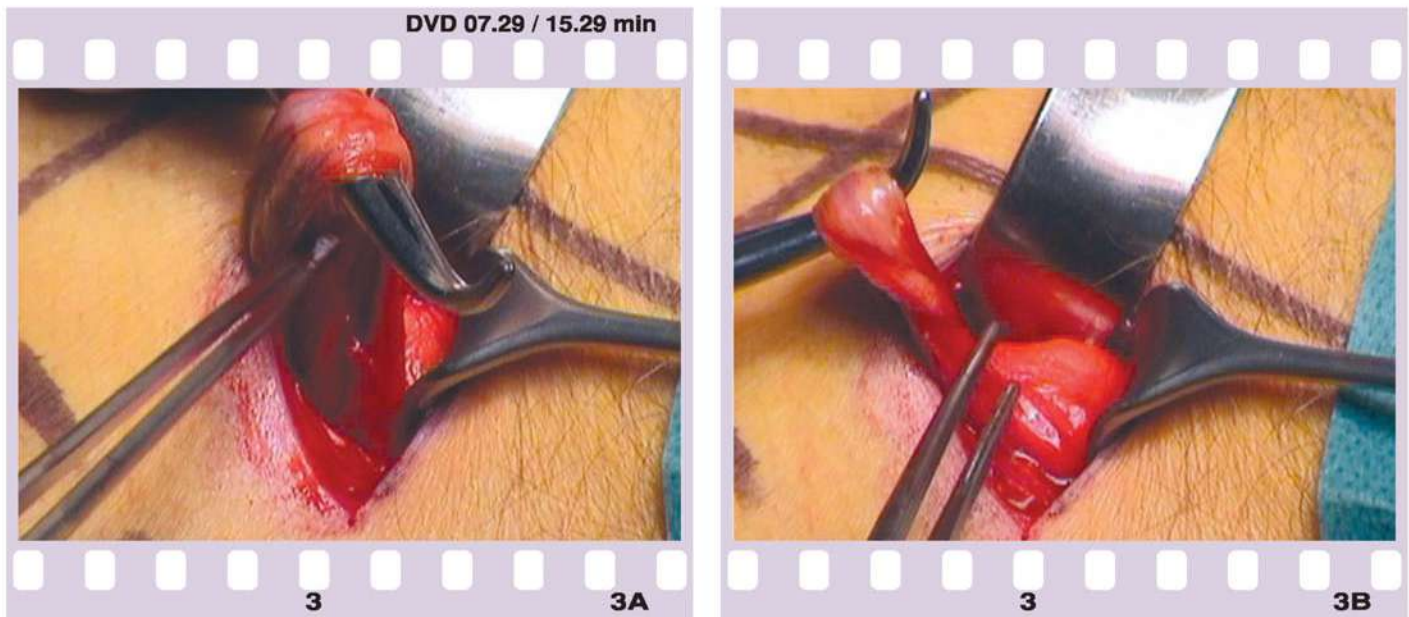
FIGURES 2 A-B- Inciser soigneusement le fascia transversalis sans ouvrir le sac péritonéal (A). Les vaisseaux épigastriques inférieurs doivent être identifiés (B).

DVD 02.28 / 15.29 min



DVD 03.48 / 15.29 min





FIGURES 3 A-B- Pour une pariétalisation suffisante des structures du cordon, il faut disséquer le sac du cordon à au moins 7 à 10 cm de l'anneau interne. Clivage : La hernie directe réduite par une traction légère, le clivage est continué jusqu'au pubis et à l'espace de Bogros. Clivage achevé : le clivage complet peut être confirmé par l'identification du pubis, du ligament de Cooper, des vaisseaux iliaques, de l'espace moyen de Bogros et des vaisseaux épigastriques, de l'anneau interne.

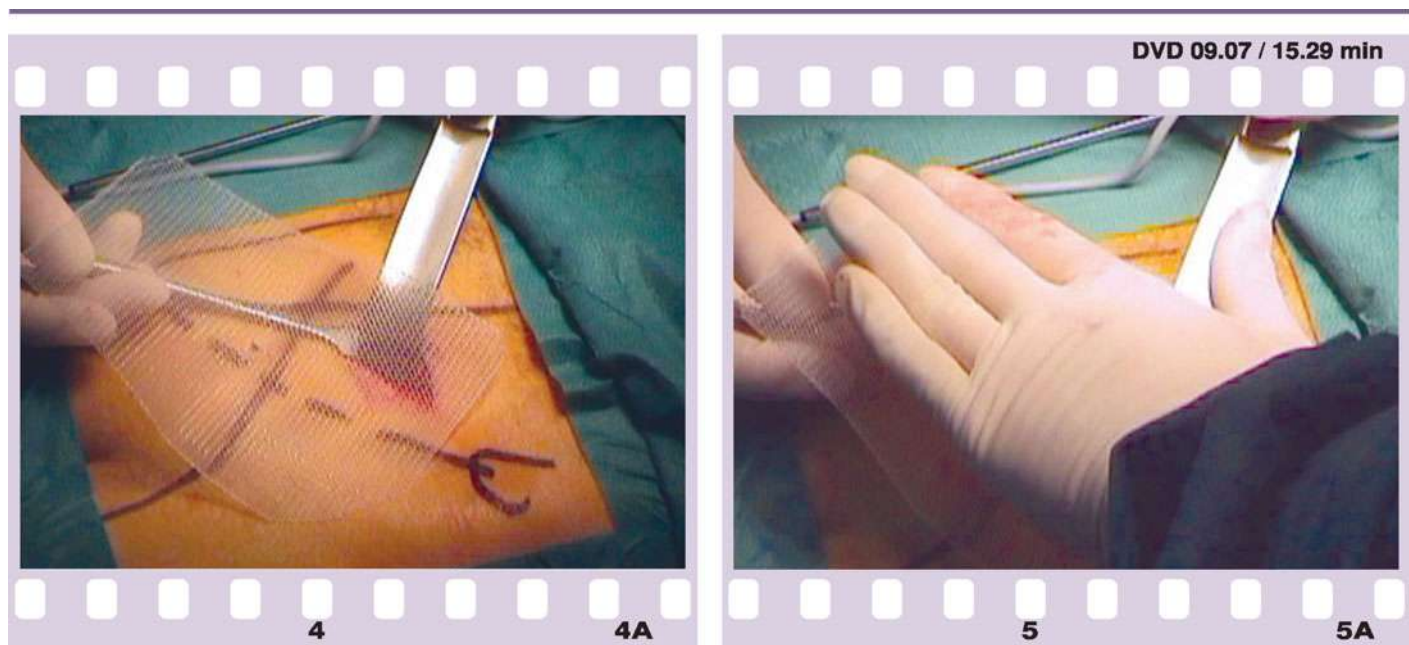


FIGURE 4- Position de la prothèse : elle doit être parallèle au ligament inguinal, le centre marqué avec un marqueur. Tous les coins de la plaque sont légèrement arrondis mais le coin distal latéral est plus largement arrondi.

FIGURE 5- Tourner la prothèse avec la main.

ROULEMENT DE LA PROTHESE SUR UNE PINCE

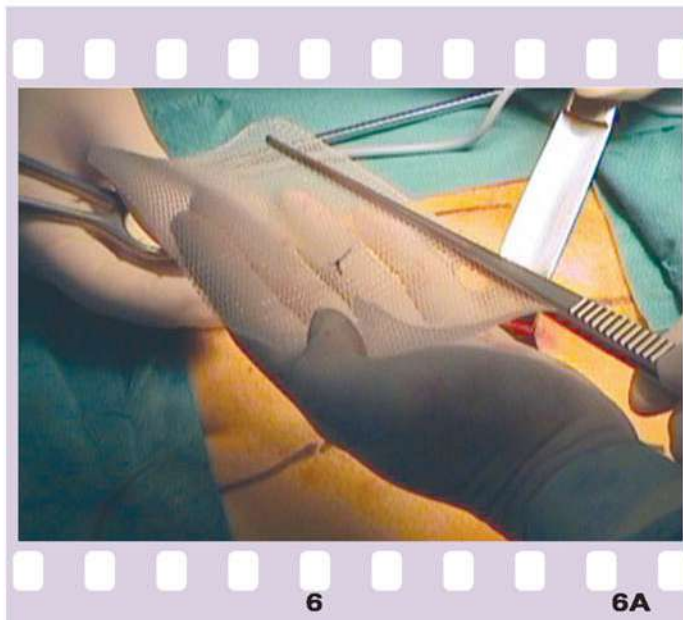


FIGURE 6- Rouler la prothèse avec une longue pince, à gauche pour la réparation de la hernie gauche et à droite pour la réparation d'une hernie droite.

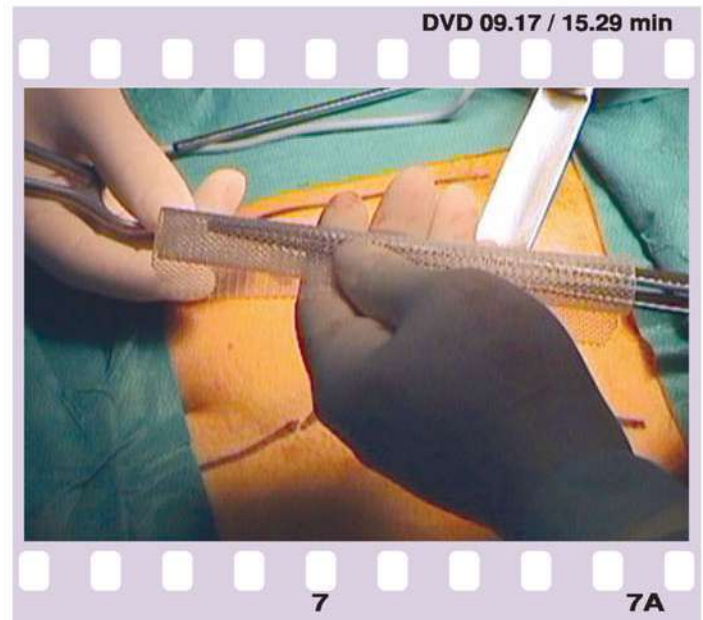


FIGURE 7- Tourner la prothèse avec la main.

POSITIONNEMENT DE LA PINCE ET DES RETRACTEURS

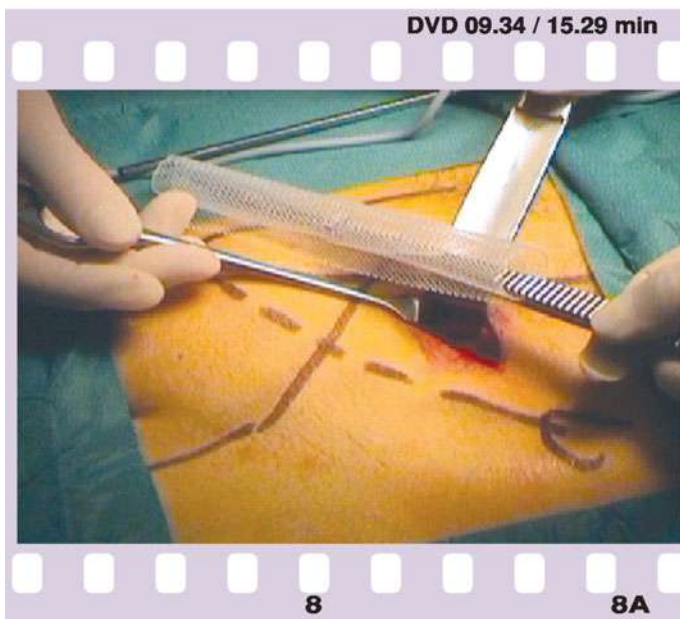


FIGURE 8- Position de la plaque roulée dans l'espace prépéritonéal.

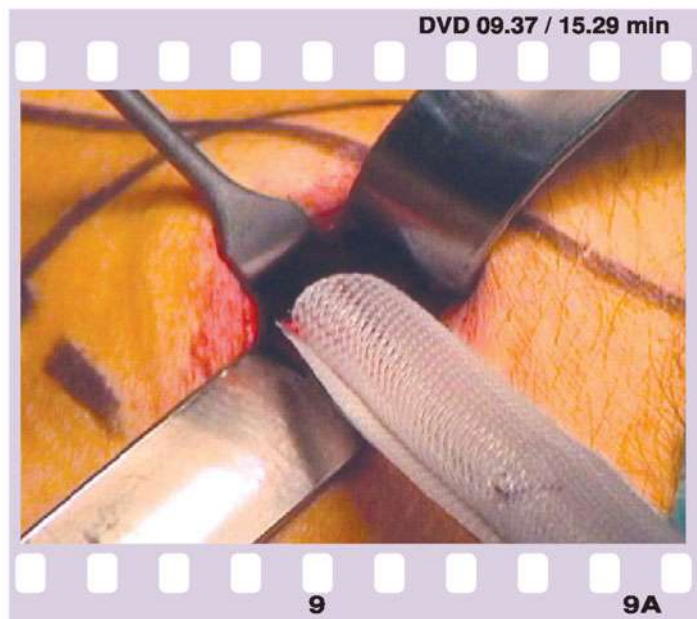


FIGURE 9- La position des rétracteurs de Langenbeck protège les vaisseaux épigastriques derrière eux, les deux petits spéculums saisissent le dos du sac péritonéal en dedans et latéralement.

INTRODUCTION DE LA PROTHESE DANS L'ESPACE PREPERITONEAL

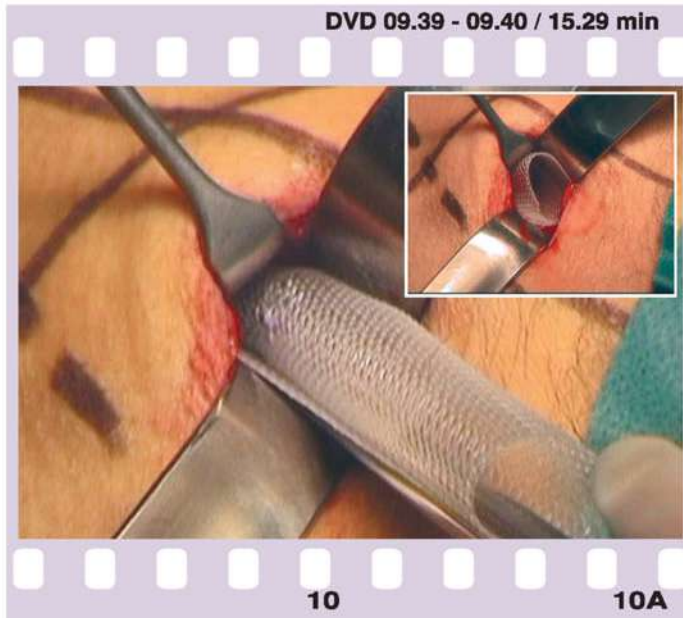


FIGURE 10- On saisit le centre marqué ; il est placé juste au milieu des vaisseaux épigastriques inférieurs.

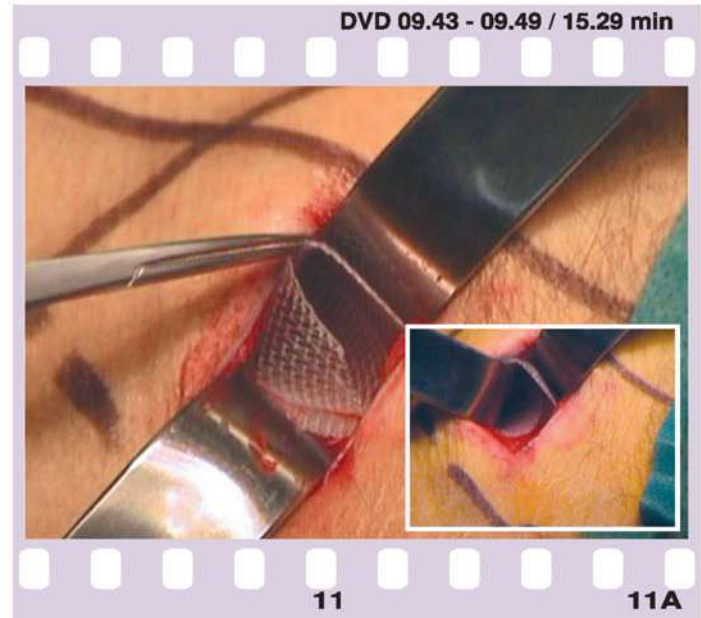


FIGURE 11- Le bord latéral de la plaque est enroulé au niveau de l'incision. Le bord latéral de la plaque est stabilisé avec une pince à préhension. Le rétracteur de Langenbeck est enlevé.

DEPLOIEMENT DE LA PROTHESE ROULEE

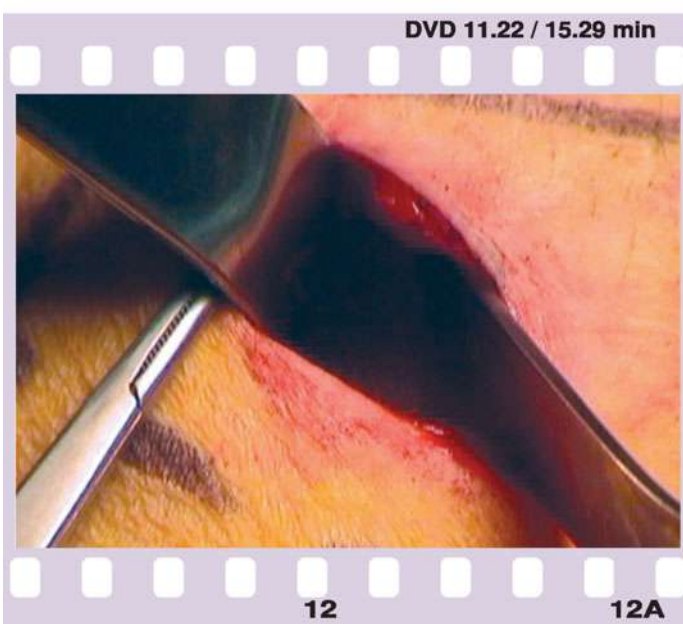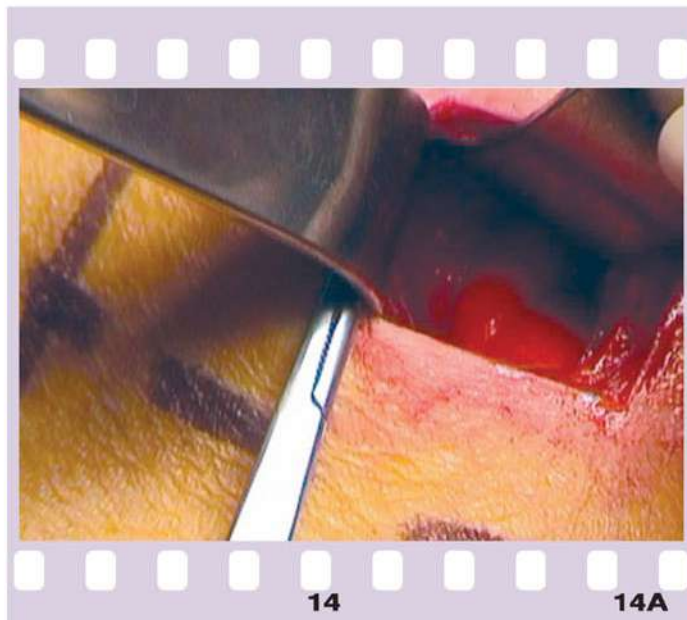


FIGURE 12- Insertion d'un des rétracteurs dans la prothèse roulée ; la mettre de nouveau contre le pubis.

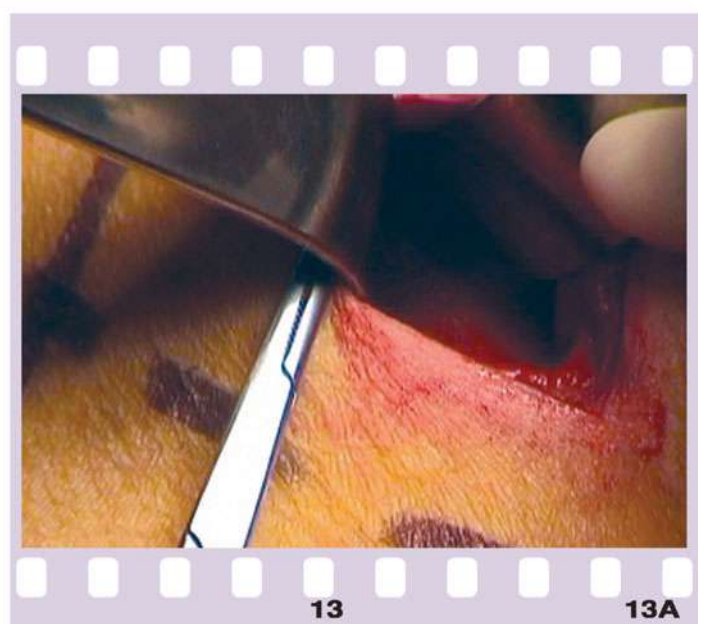

FIGURE 13- Le rétracteur proximal est inséré sous la couche superficielle de la prothèse roulée, pour déployer tout d'abord sa moitié crâniale.

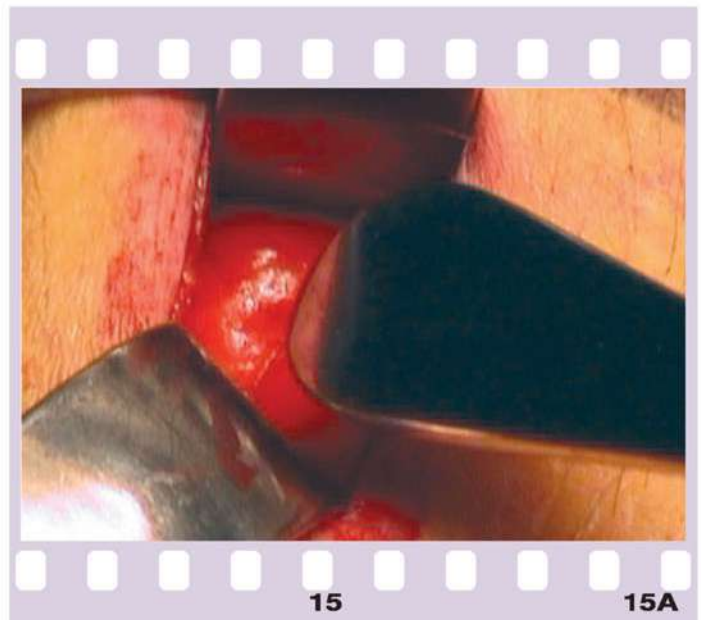
CONTROLE DU DEPLOIEMENT DE LA PROTHESE



14

14A

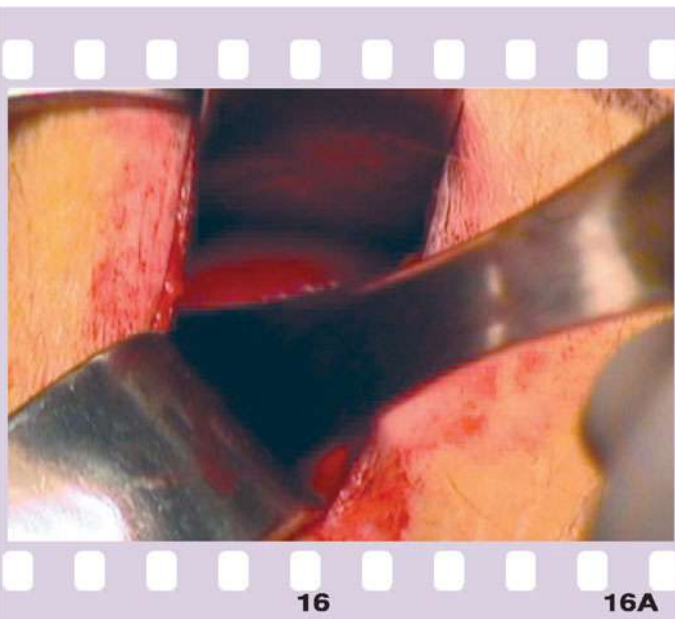
FIGURE 14- Avec le bord supérieur du rétracteur (cranio-latéral avec un léger mouvement circulaire), la moitié crâniale de la prothèse est déployée facilement.



15

15A

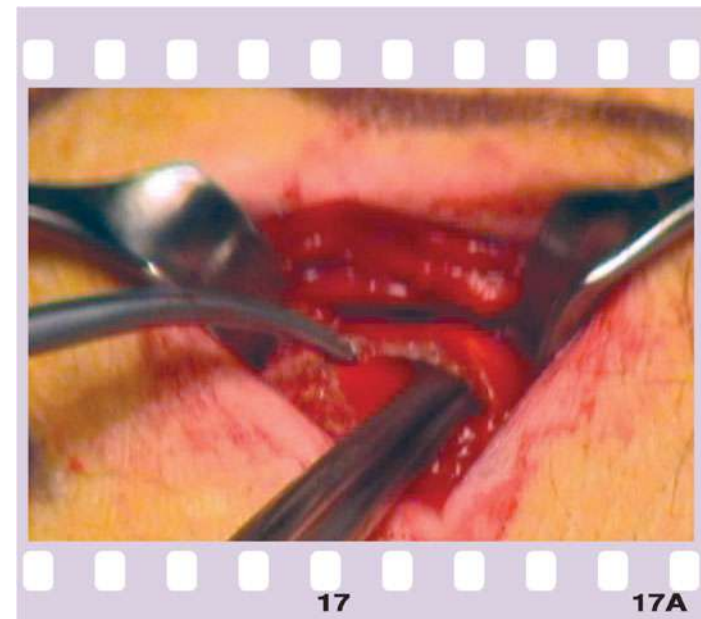
FIGURE 15- Un des rétracteurs tient la partie crâniale déployée contre la paroi abdominale (sans la soulever) ; en suivant les courbes de la paroi, la partie caudale est déployée par l'autre rétracteur.



16

16A

FIGURE 16- Vérifier la réparation : la plaque doit non seulement couvrir le défaut, mais doit aussi contenir le péritoine.



17

17A

FIGURE 17- Pendant que les deux rétracteurs tiennent la plaque déployée, la position de la plaque est inspectée et les parties toujours déployées sont détendues.

VERIFICATION DU PLACEMENT DE LA PROTHESE

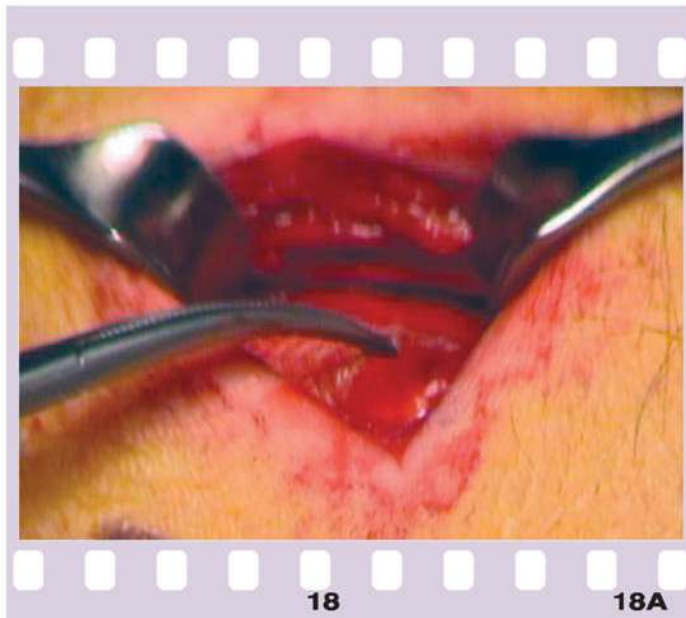

FIGURE 18- Détendre la partie latérale: avec deux pinces anatomiques, la partie latérale de la plaque est détendue pour couvrir l'incision.

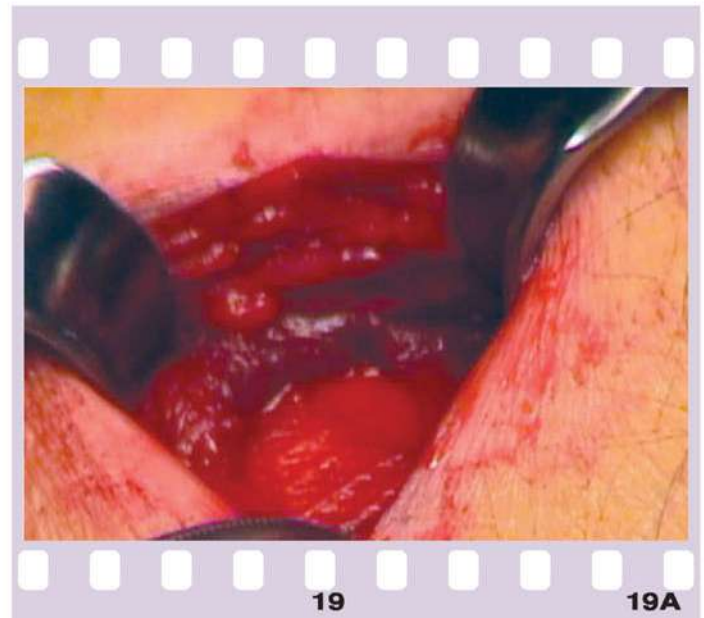


FIGURE 19- Détendre la partie latérale: on teste la qualité de la réparation. On demande au patient de tousser, et la voussure du côté de la hernie initiale a disparu.

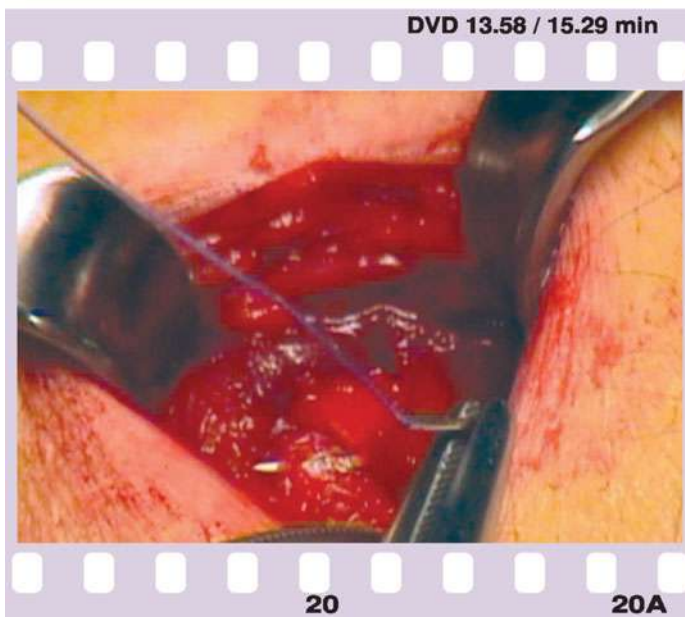

FIGURE 20- Fermeture pariétale: fermeture du muscle oblique interne, la suture fixe la plaque.

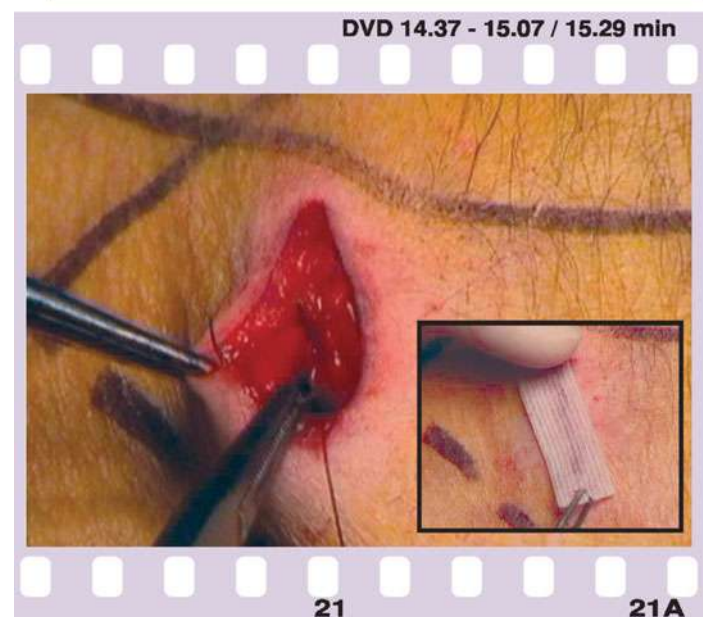


FIGURE 21- Fin du placement de la plaque : la plaque est dans l'espace prépéritonéal, derrière la paroi musculaire. La peau est couverte avec du stéristrîp.



Marc SOLER

TECHNIQUE DE GRID-IRON UGAHARY®



AVEC

DIAPORAMAS DU FILM

Réalisé par :

Dr. Marc SOLER

CV: "Docteur Marc Soler, élève, puis assistant de M. le professeur Stoppa à Amiens (France), exerçant à Cagnes sur mer, dans le sud de la France, près de Nice, ou il poursuit une importante activité en chirurgie pariétale (cure de hernie, éventration).

Introduction en France en 2001 de la technique de Ugahary, publiée en 1995 (Franz Ugahary, Tiel, Netherland), Elle fait la synthèse des voies classiques préperitonéales en les adaptant de façon résolument mini invasive."

Dr. Marc SOLER
53 Avenue des Alpes
06900 CAGNES SUR MER
Tel: +33 493 20 58 58
soler.marc2@wanadoo.fr

TECHNIQUE DE GRID-IRON UGAHARY®

INTRODUCTION DU FILM : L'intervention mini invasive de Franz Ughary, consiste à effectuer la mise en place d'une grande prothèse de renforcement pariétal par une courte voie d'abord inguinale latérale. L'incision de 3-4 cm est tracée après repérage anatomique.

PROTHESES UTILISEES : Un treillis à large maille de préférence de type lightweight mesh, de 10cm sur 15cm.

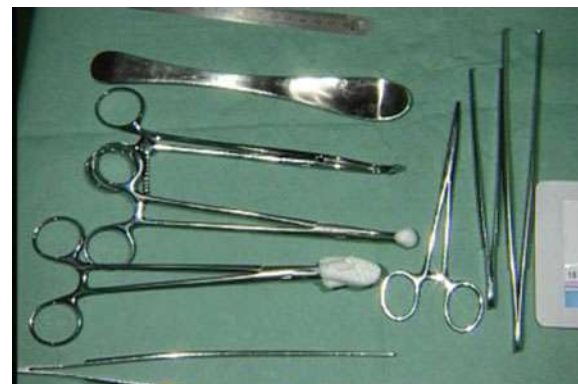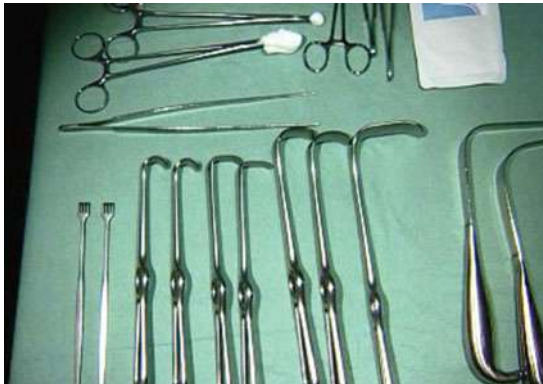DEROULEMENT DE LA TECHNIQUE : Voir diapositives.

REMARQUES DE L'AUTEUR : Cette technique minimale invasive nécessite une bonne connaissance des espaces pré et rétro-péritonéaux, une formation spécifique est requise.

La technique est adaptée pour une anesthésie locale, ou régionale, au cours d'une hospitalisation de jour.

Le matériel utilisé est simple et peu coûteux.

D'après notre étude clinique, (Mémoires de l'Académie Nationale de chirurgie, 2004, 3 (3): 28-33), cette technique semble ne se compliquer que de très rares cas de douleurs sévères chroniques, ce dernier point est notre principal argument, pour recommander son utilisation, pour la cure de presque tout les types de hernie de l'aîne.



Les écarteurs et les valves de taille croissante constituent l'instrumentation simple, mais spécifique, de cette technique. Le treillis à large maille, et de bas poids, respecte le mieux possible la physiologie pariétale.

CONCLUSION : Les résultats de notre étude contrôlée et des pratiques cliniques du centre de Cagnes sur mer, et du centre de Franz Ughary (Tiel®, Netherland), sur plus de 3000 patients opérés, nous incite à faire la promotion de cette technique, afin de confirmer avec de nouveaux centres, les bons résultats de cette technique, avec un faible taux de complications et de douleurs chroniques sévères.

POINTS TECHNIQUES

INTRODUCTION : La position de l'incision située dans la partie supérieure et latérale de la région inguinale, nécessite la matérialisation des repères suivant, indiqués sur la première figure.

- 1- La ligne médiane ombilico-pubienne
- 2- La bandelette ilio-pubienne
- 3- L'axe fémoro-iliaque
- 4- Le bord externe du muscle grand droit
- 5- L'artère épigastrique inférieure, tracée depuis l'axe fémoro-iliaque, jusqu'au bord externe des muscle grand droit
- 6- L'orifice inguinal profond



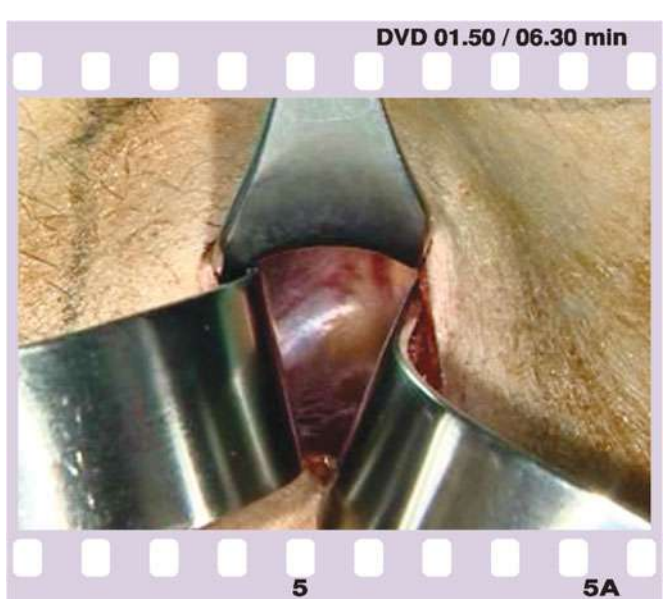
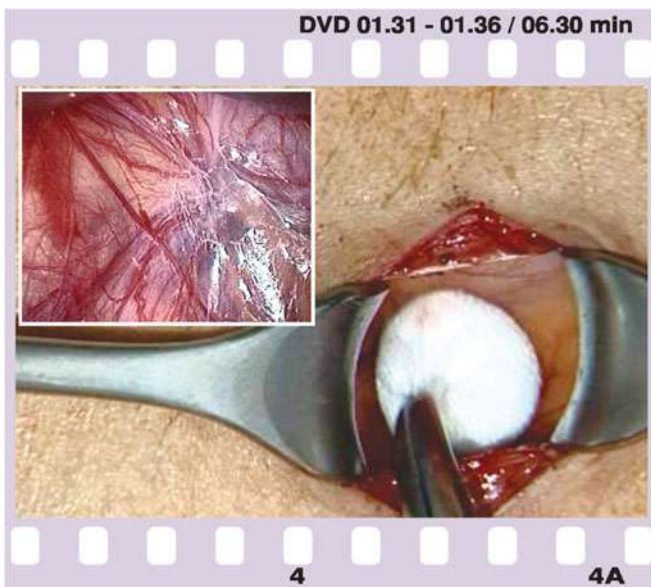
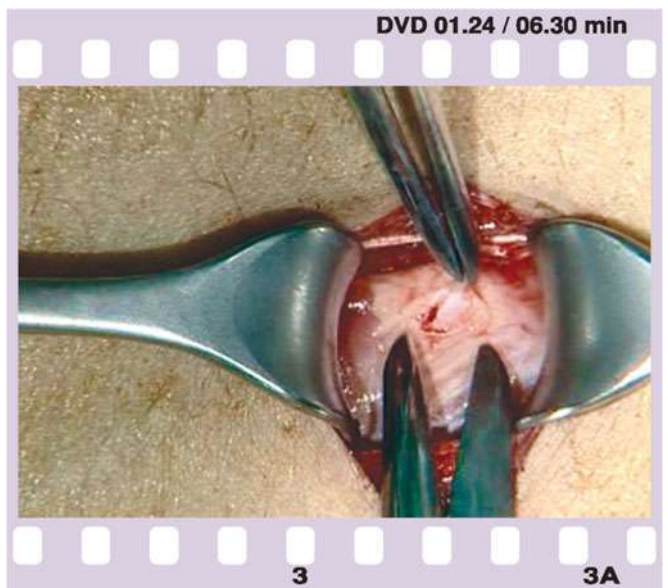
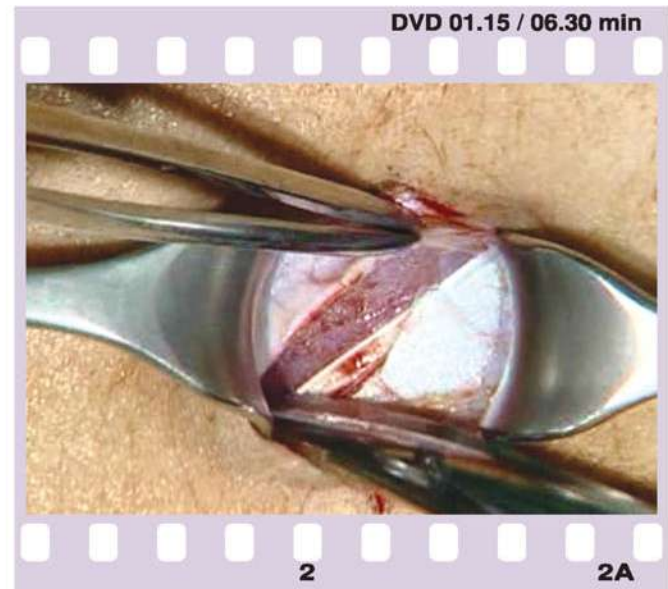
FIGURE 1- L'incision transversale légèrement oblique vers le bas est repérée 3 cm en haut et en dehors de l'orifice inguinal profond.

FIGURE 2- Après l'incision cutanée et sous-cutanée, l'aponévrose du grand oblique est incisée dans le sens de ses fibres.

FIGURE 3- Les muscles obliques internes et transversaux sont dissociés. Le fascia transversalis est incisé.

FIGURE 4- La dissection dans l'espace clivable préopératoire est amorcée au tampon monté. Elle est habituellement atraumatique et ne nécessite aucune hémostase.

FIGURE 5- L'utilisation d'une valve étroite permet de poursuivre la dissection jusqu'au contact des vaisseaux épigastriques.



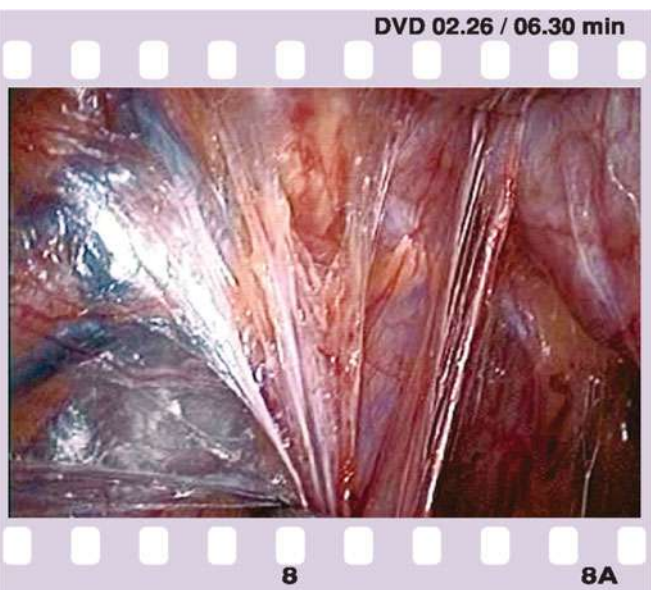
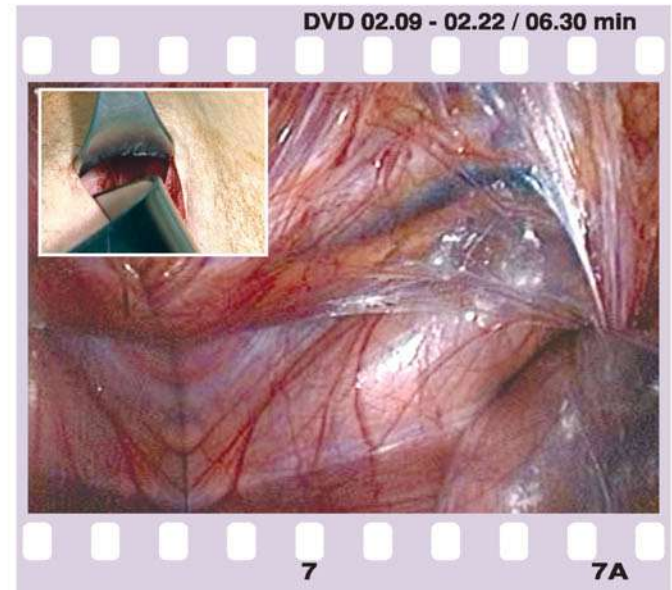
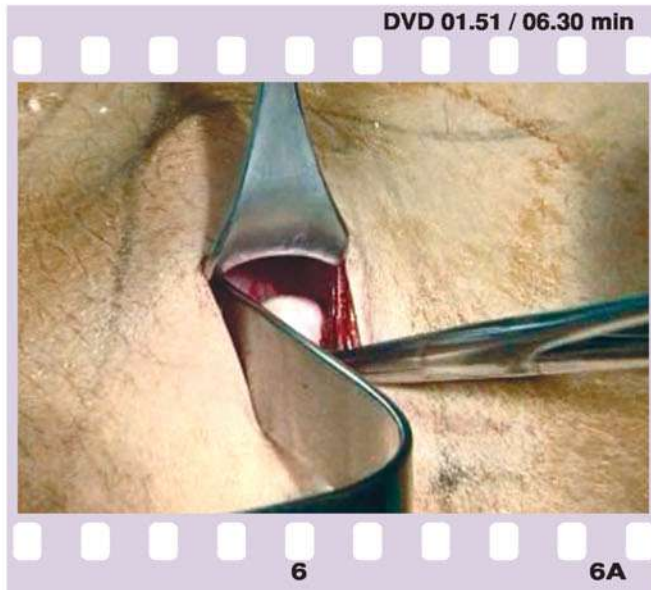
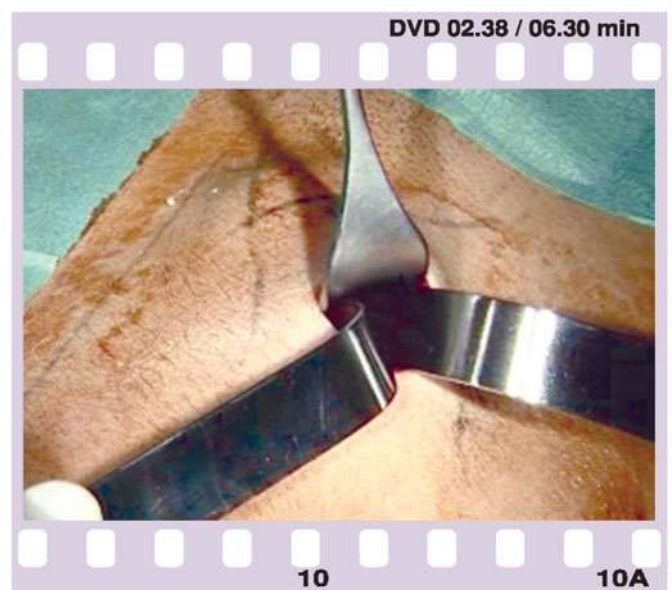
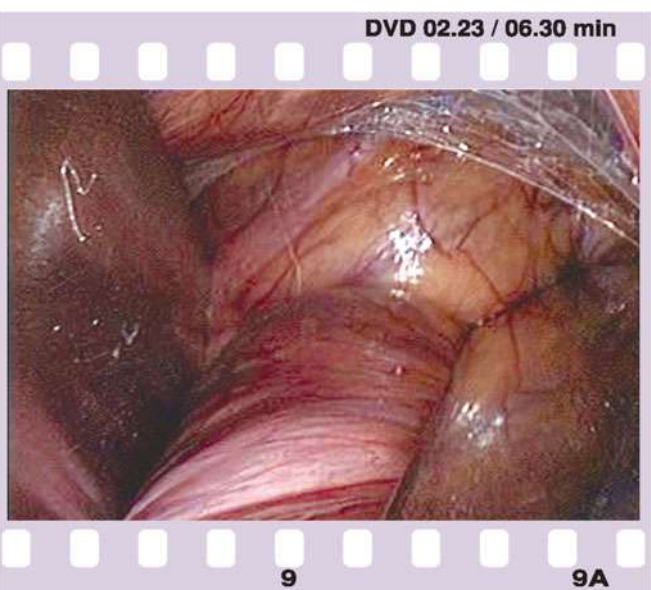


FIGURE 6- Progression de la dissection prépéritonéale.

FIGURE 7- La dissection va se poursuivre à l'aide d'une longue valve en arrière des vaisseaux épigastriques qui restent plaqués contre la paroi antérieure.

FIGURE 8- Le sac herniaire oblique externe est visible en dehors.

FIGURES 9-10- Les vaisseaux épigastriques sont protégés par une valve pendant toute la durée de la dissection. Cette dernière assure également une meilleure ouverture possible de la plaie opératoire. La vessie est progressivement refoulée vers l'arrière.



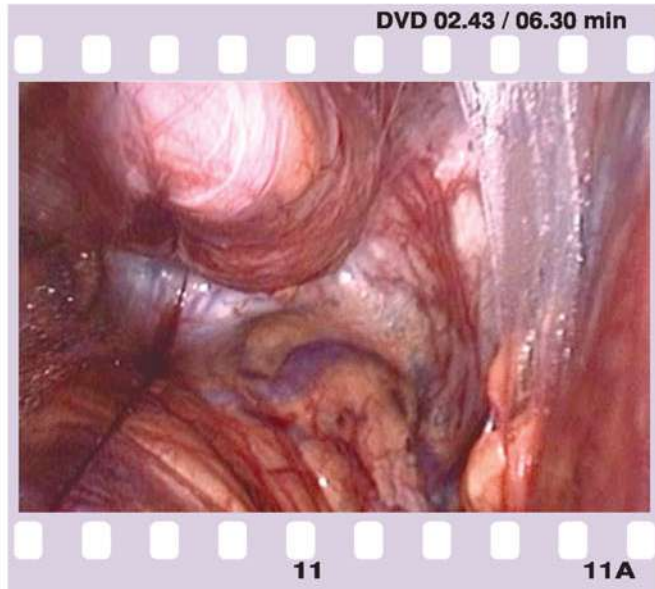


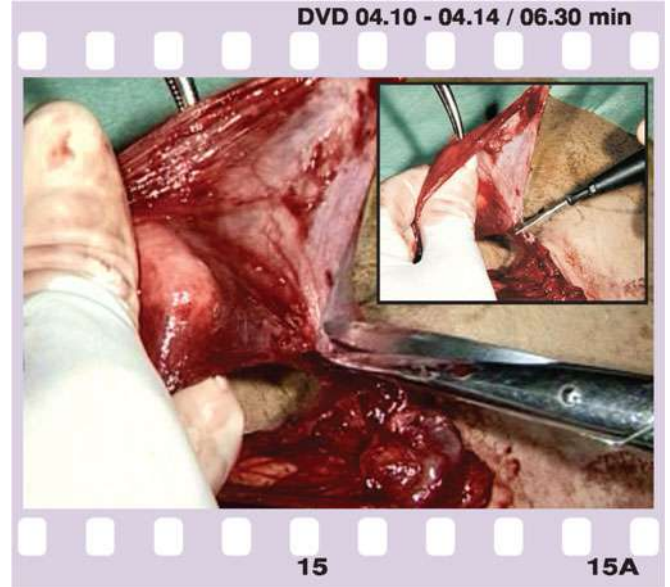
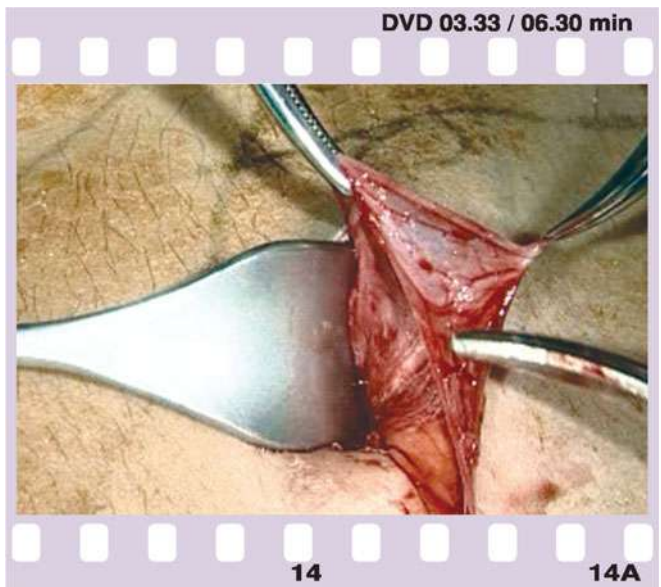
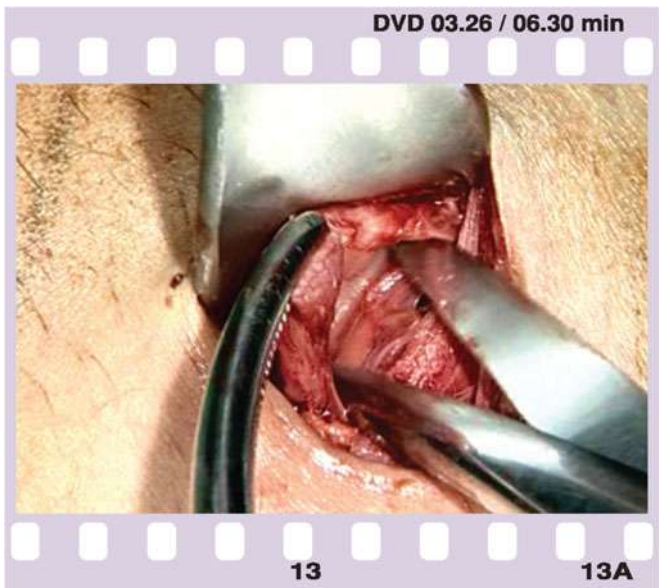
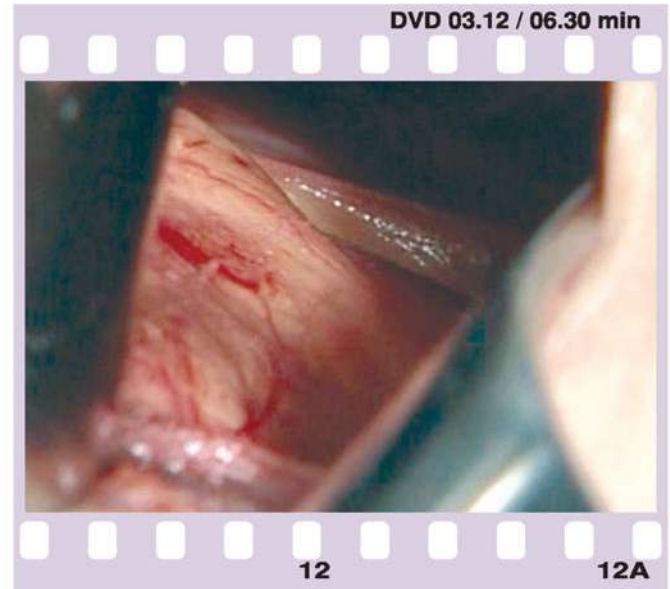
FIGURE 11- Le pubis, le ligament de Cooper sont largement disséqués.

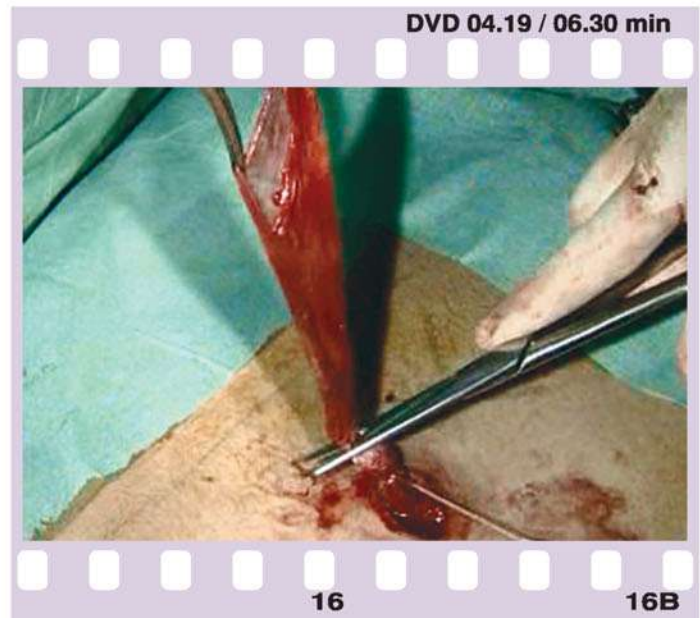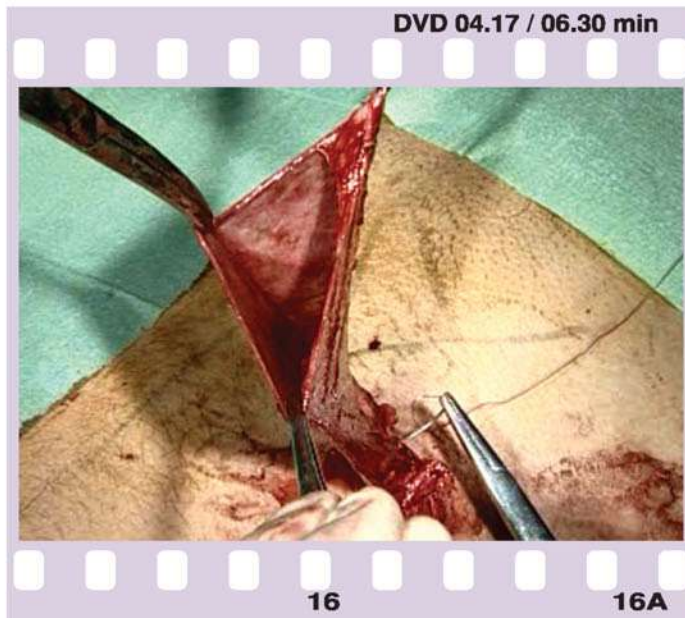
FIGURE 12- Le cordon spermatique est disséqué à l'aide des valves.

FIGURE 13- Le sac oblique externe est progressivement attiré vers l'incision.

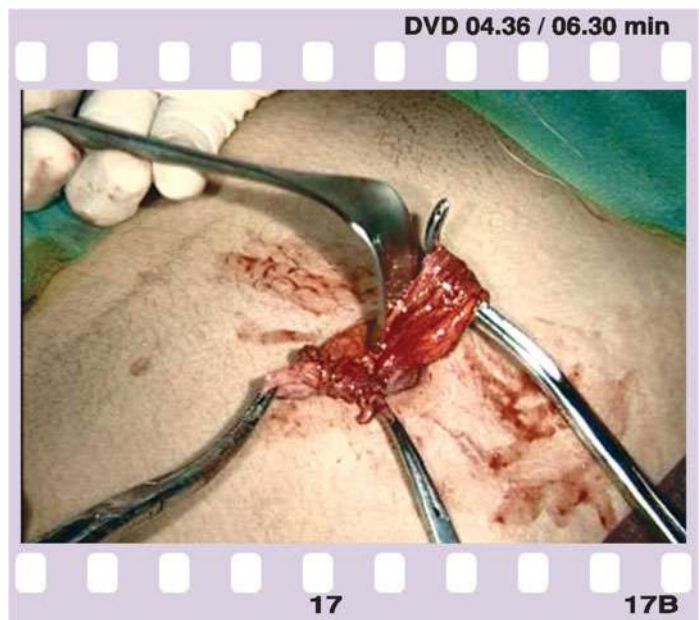
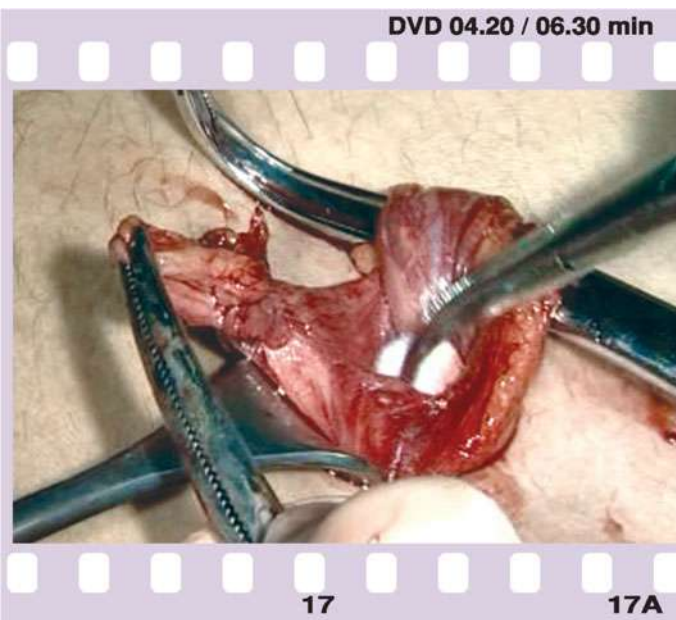
FIGURE 14- Le sac est disséqué.

FIGURES 15-A-B- L'extériorisation du cordon spermatique facilite la présentation de ce long sac et facilite sa dissection.





FIGURES 16 A-B- Compte tenu de son anatomie, il est ligaturé (transfixion) et réséqué.



FIGURES 17 A-B- Le cordon spermatique est pariétalisé sur 8 à 10 cm, à partir de l'orifice inguinal profond.

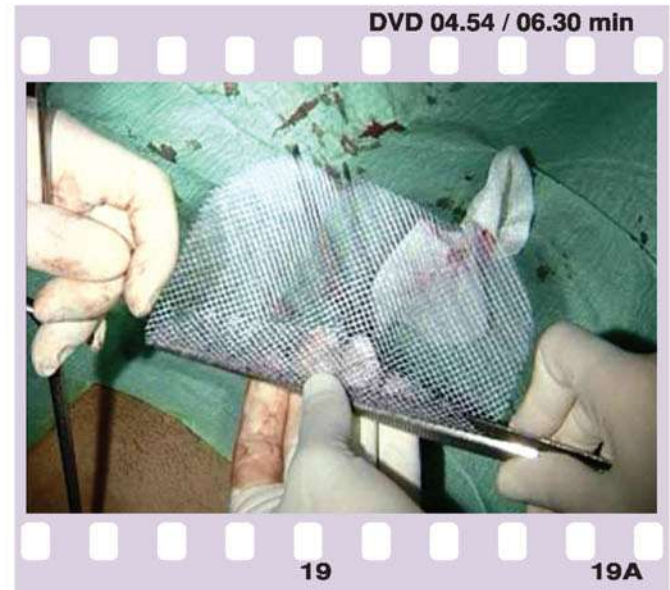
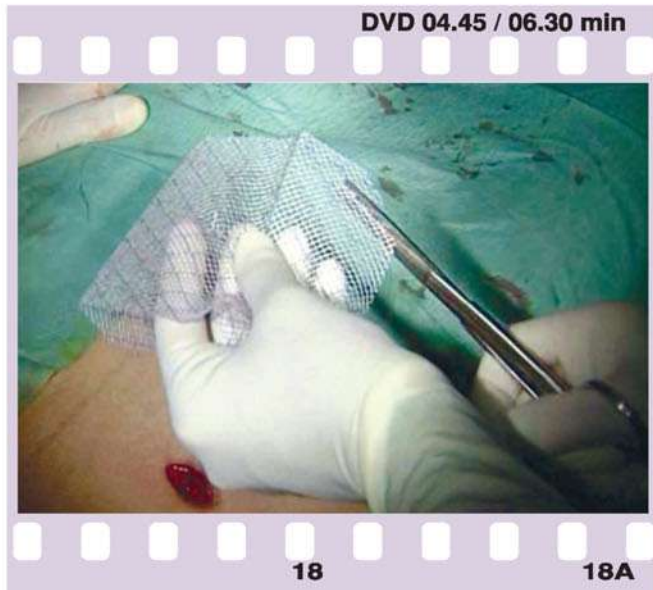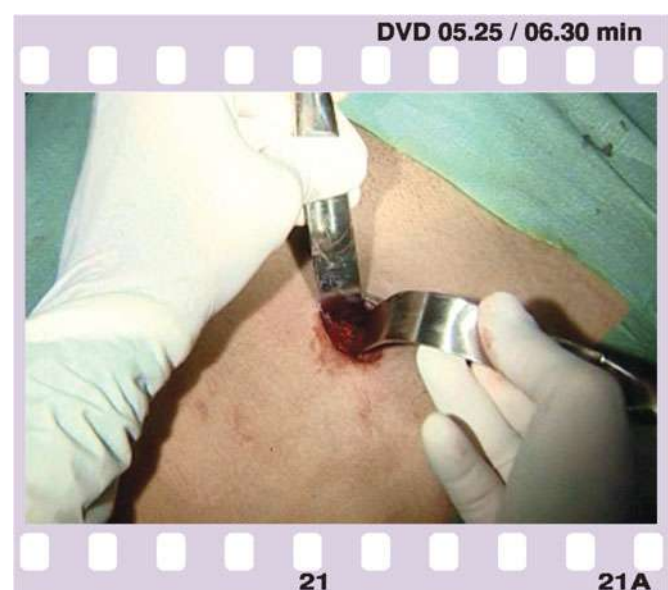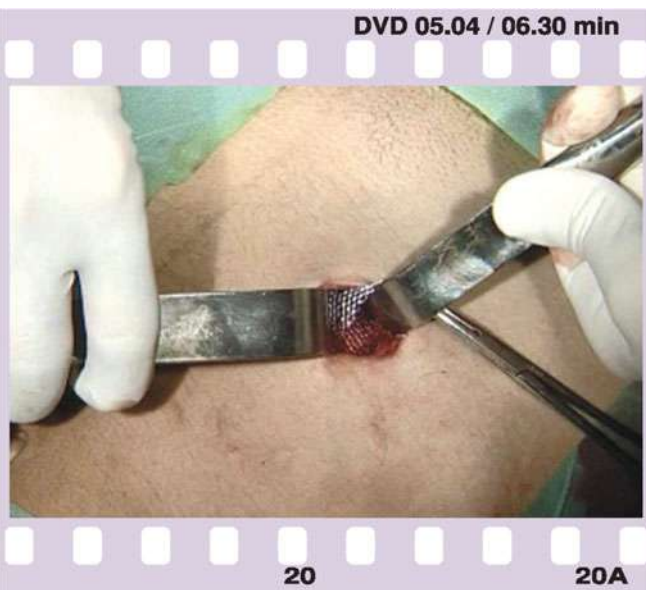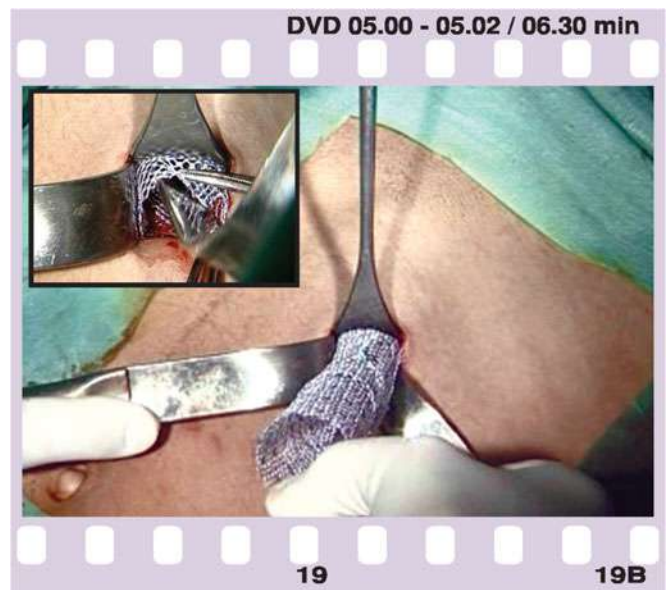


FIGURE 18- Une prothèse de 15cm sur 10cm est préparée.

FIGURES 19 A-B- Elle est enroulée, puis introduite par l'incision.

FIGURE 20- La mise en place de la prothèse est réalisée par une longue valve. Déroulant dans un premier temps la partie médiane pour l'appliquer contre le pubis et la paroi abdominale.

FIGURES 21-22- Déroulant dans un deuxième temps la partie latérale en regard du ligament de Cooper, la région obturatrice, les vaisseaux iliaques, le cordon spermatique pariétalisé et le muscle psoas.



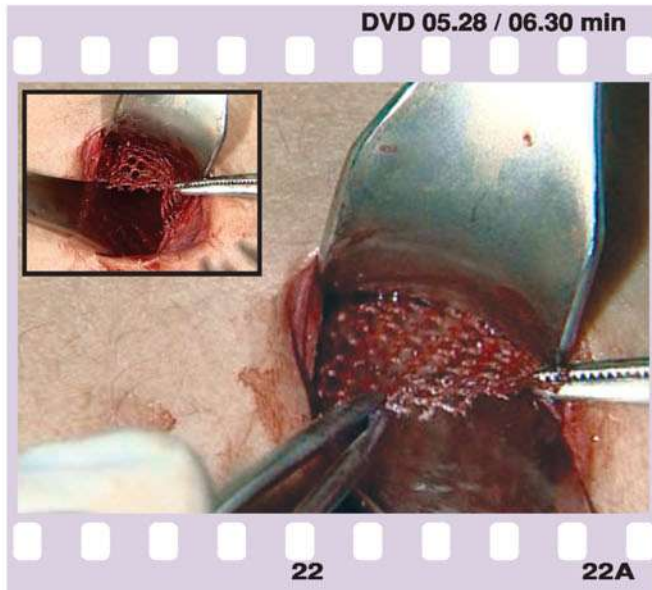
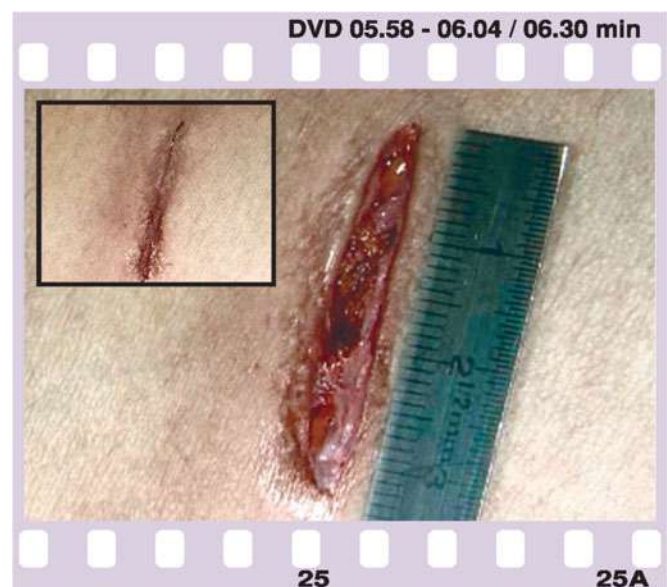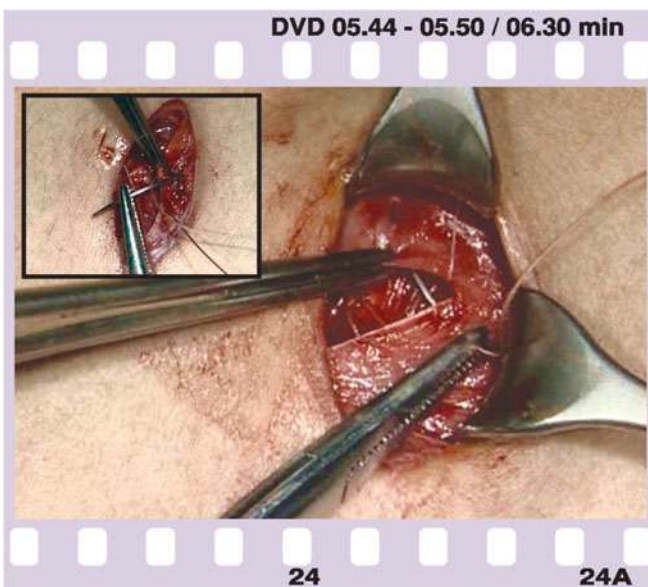
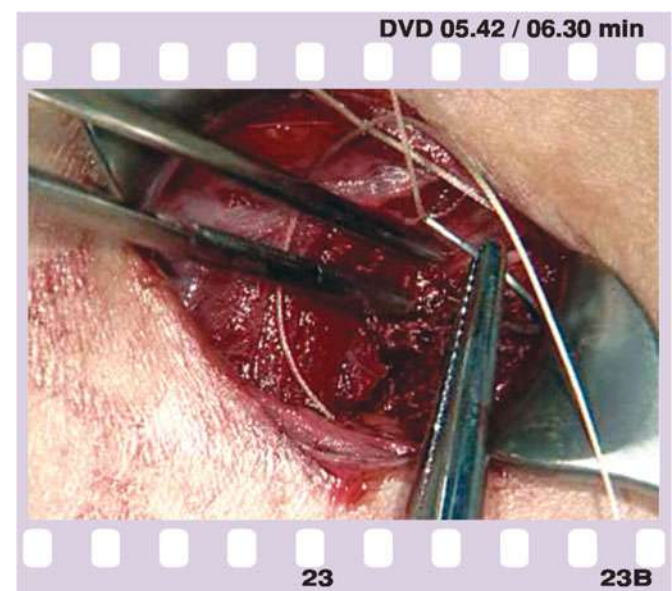
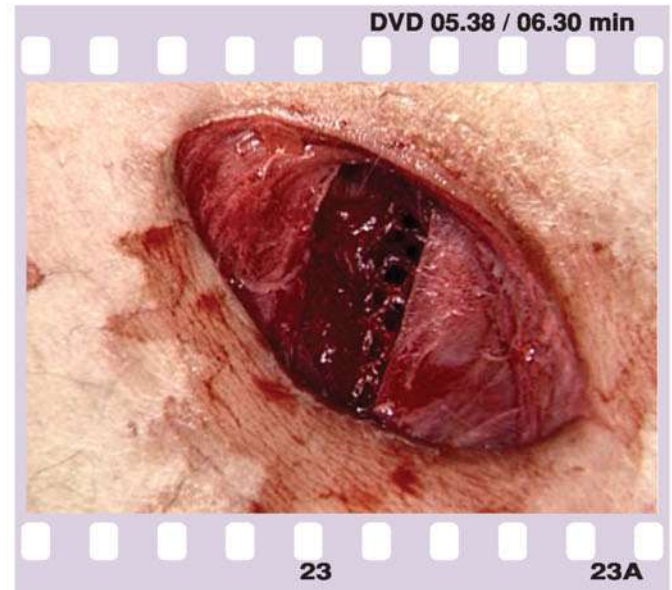


FIGURE 23-A- La prothèse correctement étalée renforce également l'incision.

FIGURE 23-B- Deux points de fils résorbables rapprochent les plans musculaires, en chargeant la prothèse, la fixant à la face profonde des muscles.

FIGURES 24-25- Fermeture de l'aponévrose du muscle oblique externe, mise en place de deux points inversant sous cutanés, stéri strip ou colle sur la peau.





Philippe MARTEL

TECHNIQUE DE KUGEL®



AVEC

DIAPORAMAS DU FILM

Réalisé par :

Dr. Philippe MARTEL

CV: Dr Philippe Martel

Ancien Interne des Hôpitaux de Paris

Ancien Chef de Clinique Assistant des Hôpitaux de Paris

Ancien Praticien Hospitalier des Hôpitaux de Paris

Chirurgien à la Clinique Turin, Paris

Dr. Philippe MARTEL
Clinique TURIN
9, rue de Turin
75008 Paris
phmartel@free.fr

CURE DE HERNIE INGUINALE SELON LA TECHNIQUE DE **KUGEL®**

INTRODUCTION DU FILM : Le principe de la cure hernie inguinale-crurale selon la technique de Kugel repose sur :

La mise en place d'une prothèse pariétale, en position prépéritonéale par une petite incision inguinale élective. Cette intervention peut-être effectuée sous anesthésie générale, loco-régionale ou locale.

PROTHESES UTILISEES : Kugel Patch® (C.R. Bard, Inc. Cranston NJ USA).

DEROULEMENT DE LA TECHNIQUE :

Incision et dissection:

Faire une incision de 3 cm. Incision et ouverture de l'aponévrose du grand oblique et du fascia transversalis. Dissection au doigt de la face antérieure du péritoine. Dissection du cordon et du sac herniaire. Le sac herniaire est refoulé dans la cavité péritonéale ou réséqué après ligature à sa base.

Un espace prépéritonéal est créé au pourtour de l'incision par dissection au doigt.

Réparation avec la prothèse:

- Introduction de la prothèse alternativement à l'aide de l'index et de la lame malléable dans l'espace préparé.
- Vérification au doigt du bon positionnement de la prothèse.
- Fermeture de l'aponévrose par un surjet, puis fermeture sous-cutané.

REMARQUES DE L'AUTEUR : En cas de hernie crurale, il faut prendre soin de bien réduire le sac herniaire crural. La dissection peut également être effectuée au moyen d'un instrument mousse.

Dans tous les cas, l'espace ainsi créé doit être suffisamment grand, pour mettre facilement la prothèse en place, mais sans excès pour éviter toute migration.

Il est impératif qu'une fois en place, la prothèse dépasse largement le ligament de Cooper et recouvre complètement l'orifice crural et les vaisseaux iliaques vers l'arrière.

INCISION ET DISSECTION

PATIENT-1 PORTEUR D'UNE HERNIE DIRECTE GAUCHE

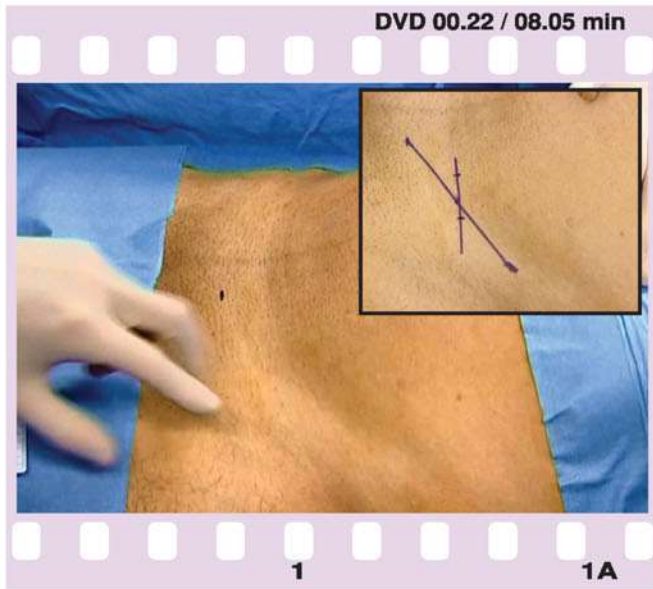


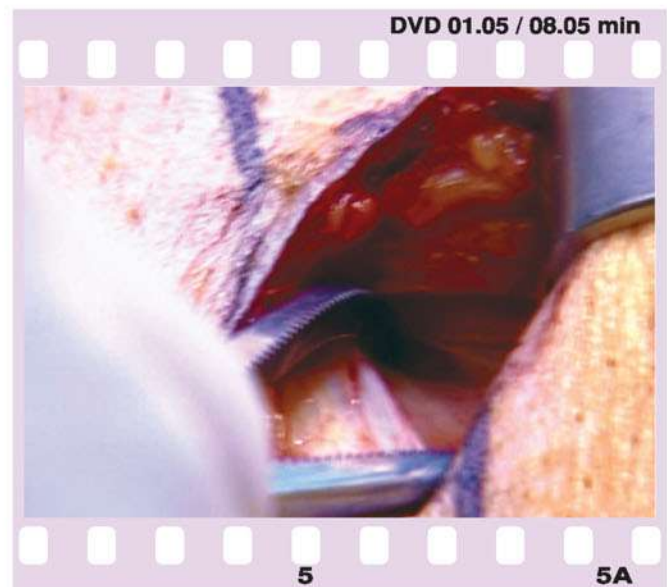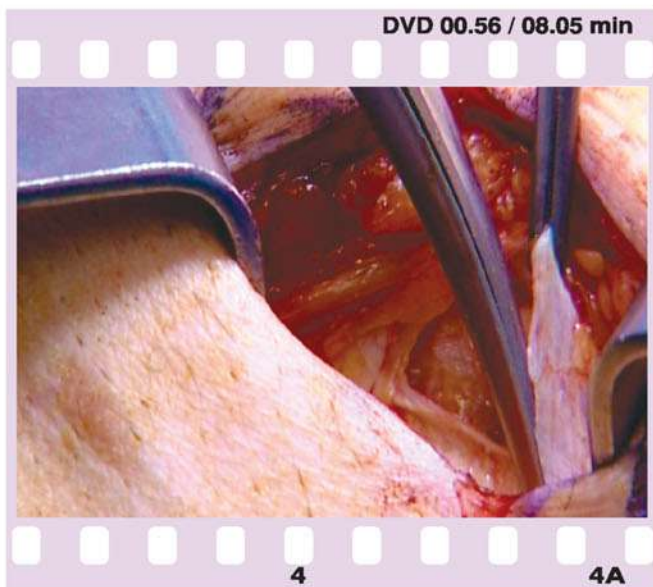
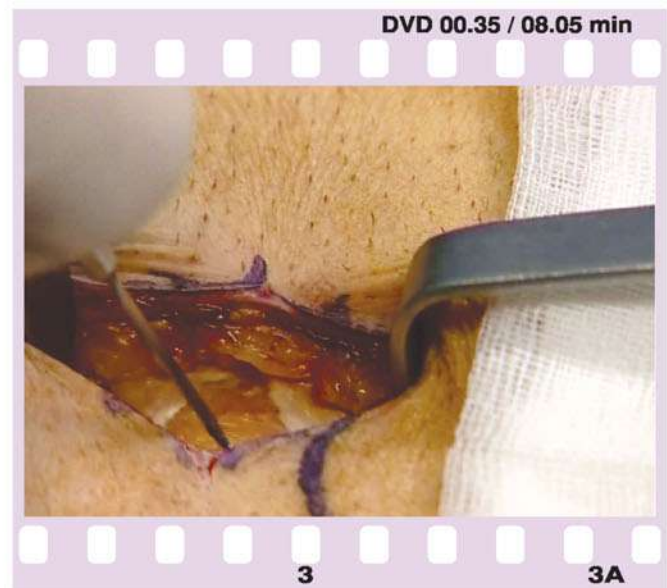
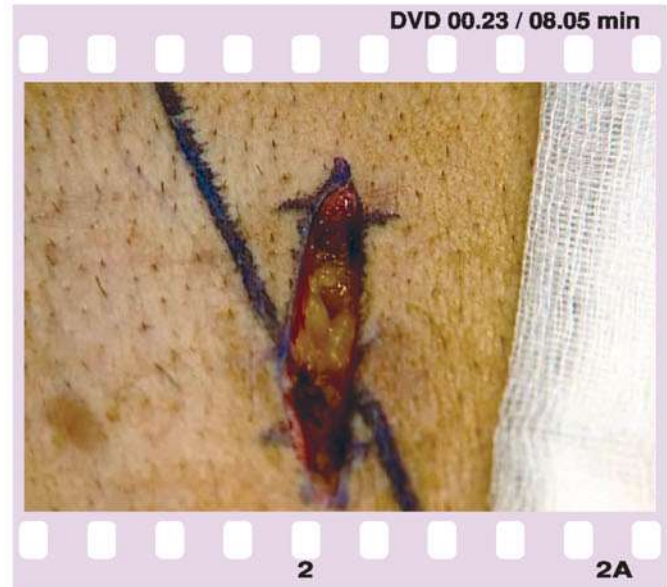FIGURE 1- L'incision est faite en dehors et au-dessus du cordon inguinal. Le bord supérieur de la symphyse pubienne et de l'épine iliaque antéro-supérieure sont repérés. Une ligne droite est tracée entre de ces deux repères (00.47). L'incision est faite horizontalement, en passant par le milieu de cette droite, les deux tiers de l'incision doivent être situés en dedans de la ligne droite.

FIGURE 2- Pour un patient de corpulence moyenne, une incision de 3 cm est suffisante.

FIGURE 3- Le fascia superficialis est incisé .

FIGURE 4- L'incision et l'ouverture de l'aponévrose du muscle grand oblique.

FIGURE 5- L'ouverture du fascia transversalis.



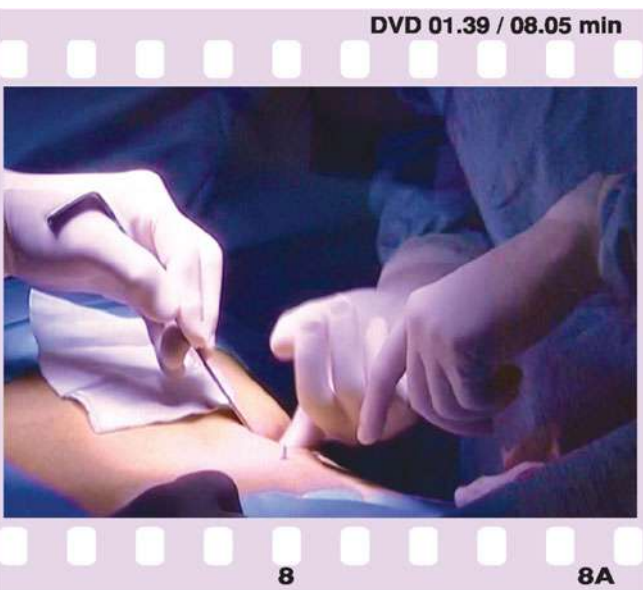
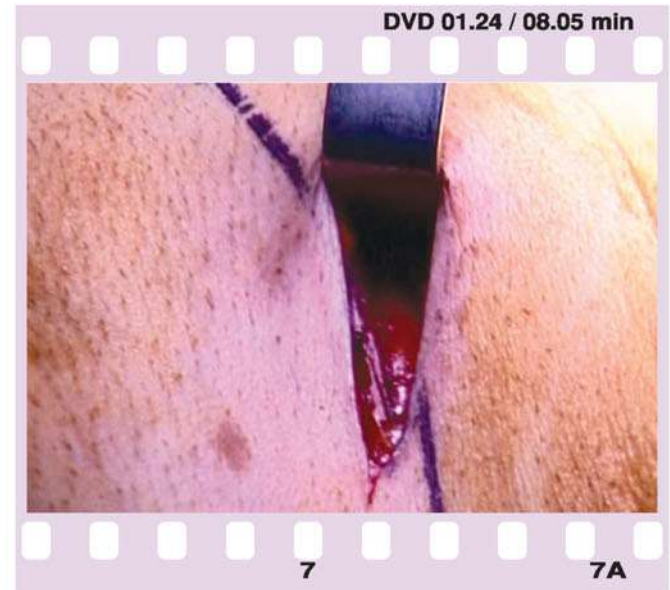
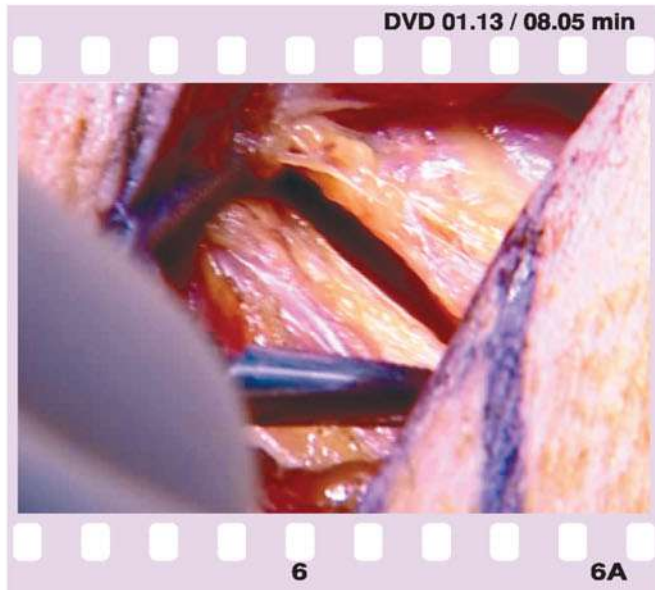


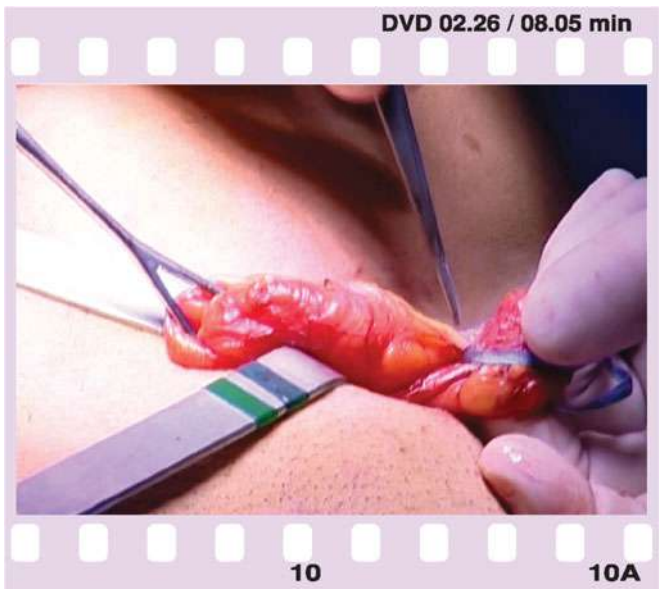
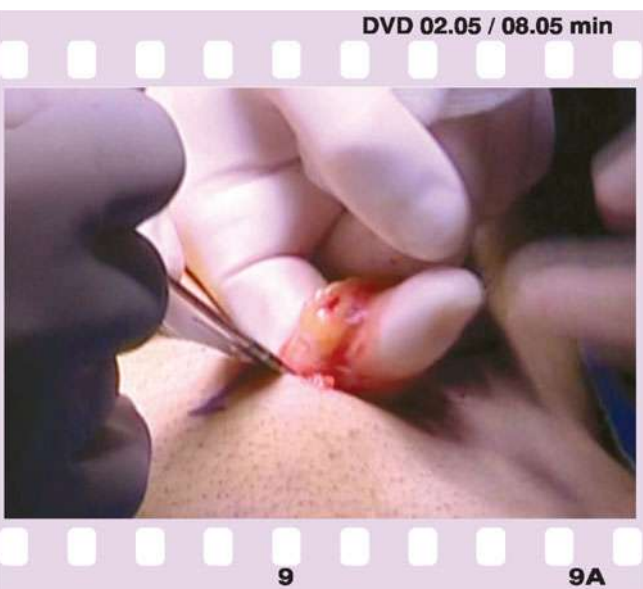
FIGURE 6- Le tissu graisseux situé entre le fascia transversalis et le péritoine est scindé prudemment de façon à exposer la face antérieure du péritoine pariétal.

FIGURE 7- Un écarteur de Farabeuf est placé dans l'angle interne de l'incision, de façon à protéger le pédicule épigastrique.

FIGURE 8- La face antérieure du péritoine est disséquée au doigt jusqu'à l'orifice superficiel du canal inguinal.

FIGURE 9- Le cordon est crocheté au doigt en arrière, au niveau de l'orifice superficiel, puis disséqué et mis sur un lac.

FIGURE 10- Le sac herniaire est disséqué du cordon.



PATIENT-2 PORTEUR D'UNE HERNIE OBLIQUE EXTERNE GAUCHE

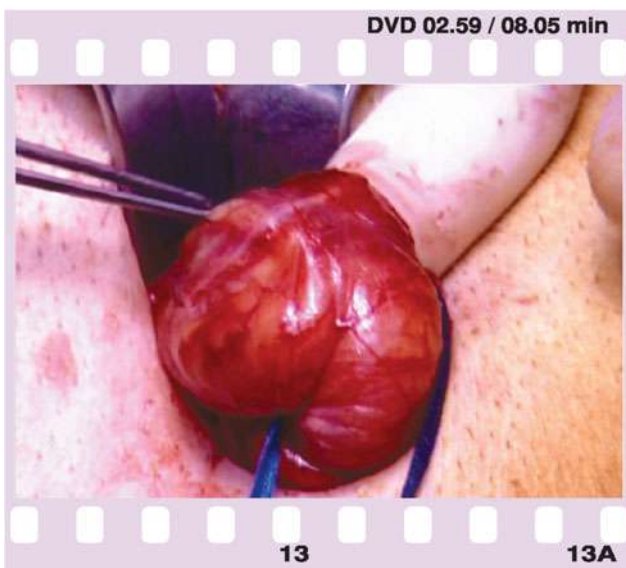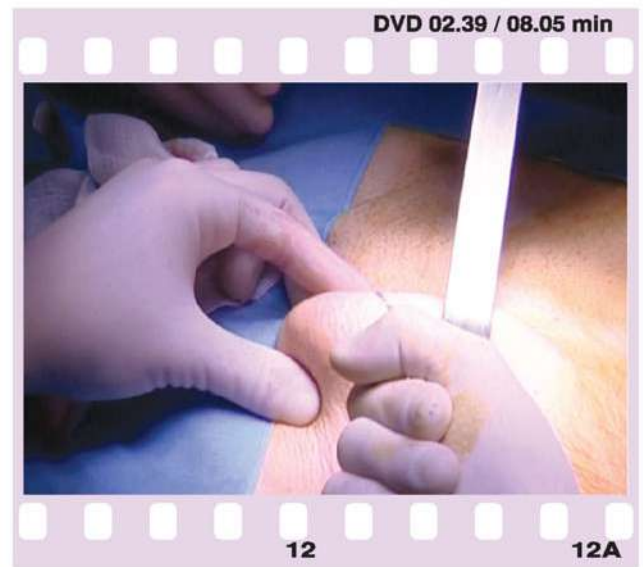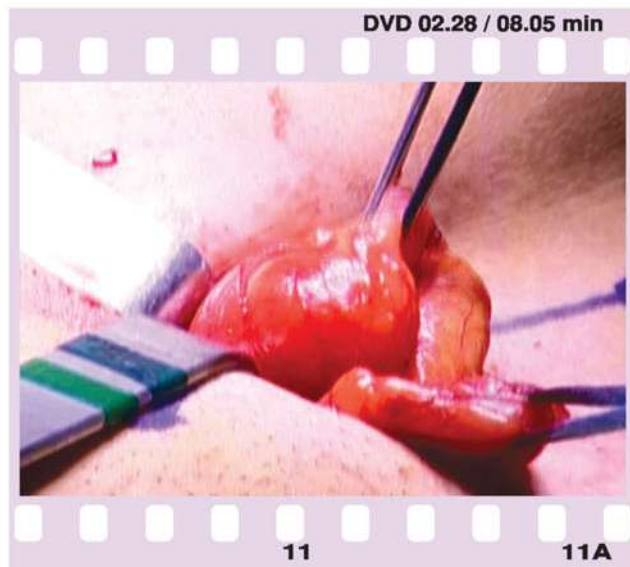


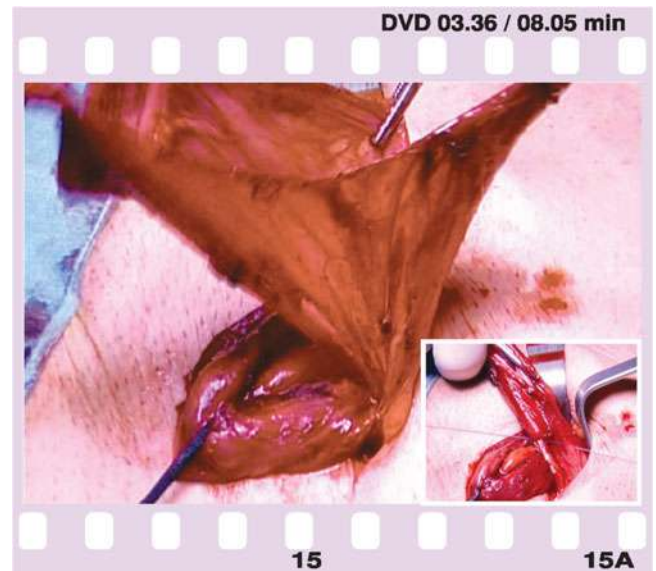
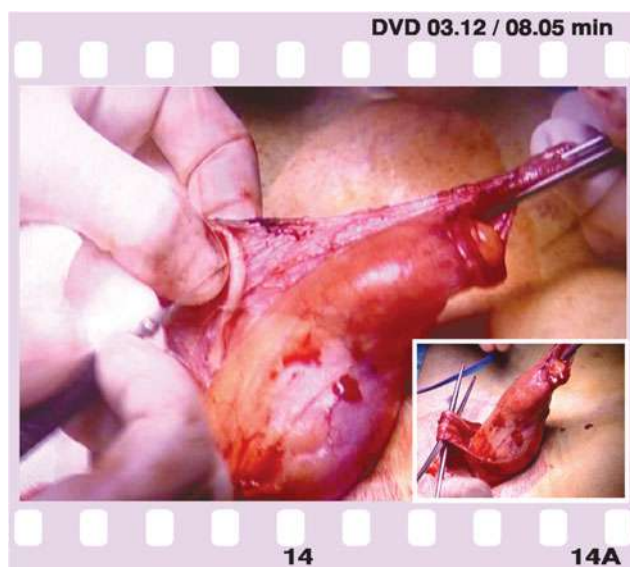
FIGURE 11-Après la dissection, le sac peut être facilement refoulé dans la cavité péritonéale.

FIGURE 12-Ce second patient est porteur d'une hernie inguinale gauche oblique externe.

FIGURE 13-Le sac péritonéal et les éléments du cordon sont repérés.

FIGURE 14- Le sac est disséqué et libéré du cordon.

FIGURE 15- Il est réséqué après ligature à sa base.



PATIENT-3 PORTEUR D'UNE HERNIE INGUINALE DROITE

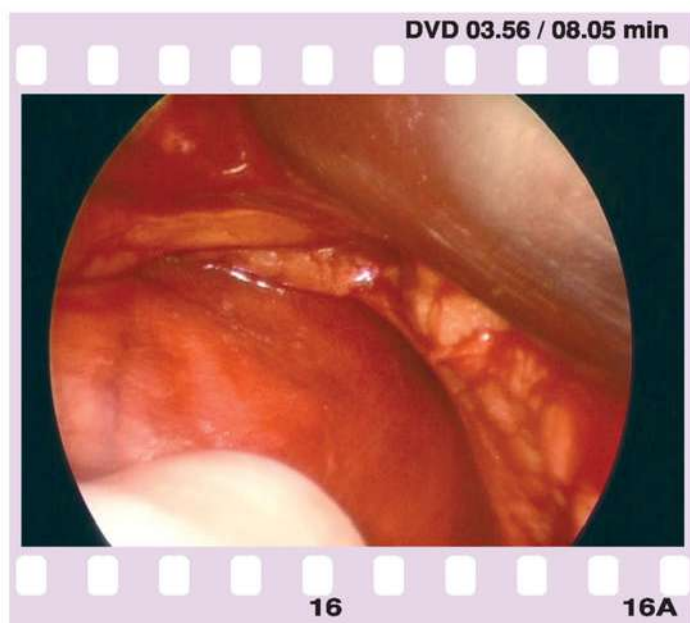


FIGURE 16- Une loge prépéritonéale est créée au pourtour de l'incision par dissection au doigt. Cette loge doit s'étendre vers la ligne médiane au delà du ligament de Cooper, qui est facilement repéré par cette incision.

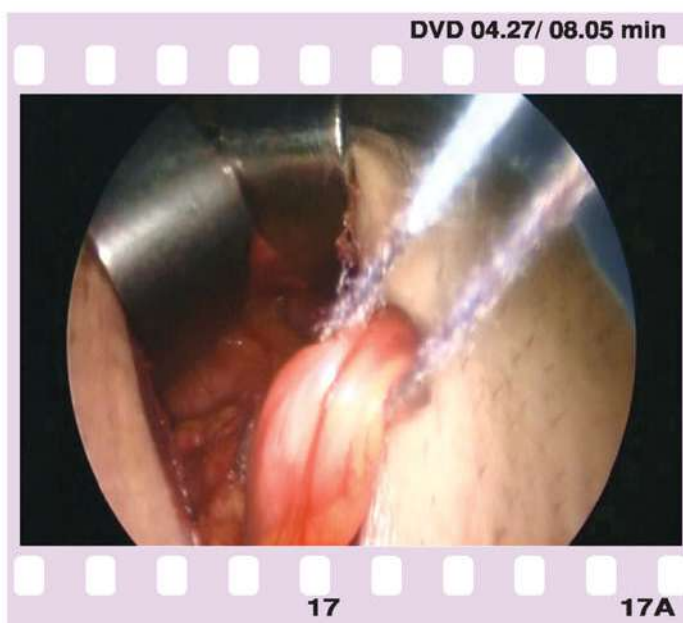


FIGURE 17- En arrière et vers le bas, la dissection doit être portée jusqu'aux vaisseaux iliaques externes et jusqu'à l'orifice crural.

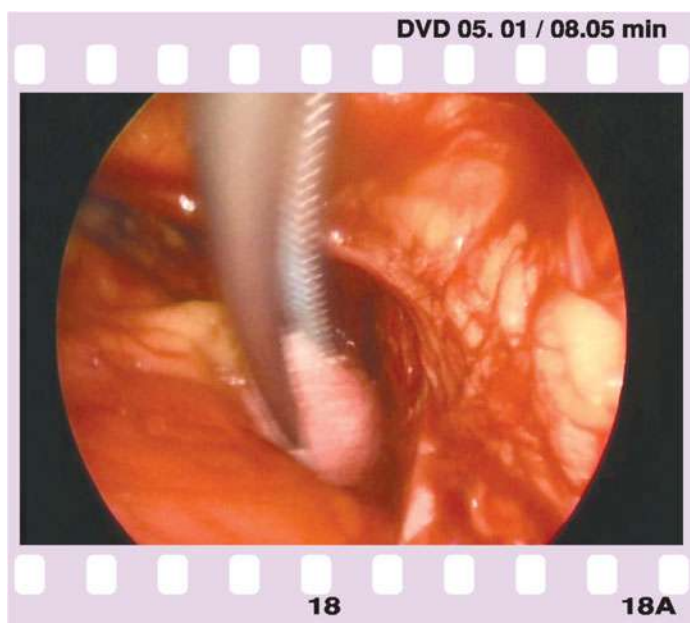


FIGURE 18- En cas de hernie crurale, il faut prendre soin de bien réduire le sac herniaire crural. La dissection peut également être effectuée au moyen d'un instrument mousse.

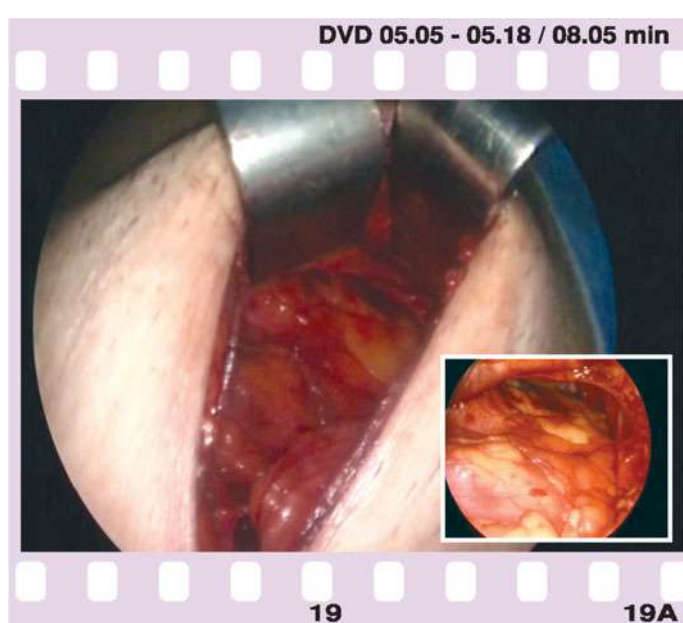


FIGURE 19- Dans tous les cas, la loge ainsi créée doit être suffisamment grande, pour mettre facilement la prothèse en place, mais sans excès pour éviter toute migration.

REPARATION AVEC LA PROTHESE

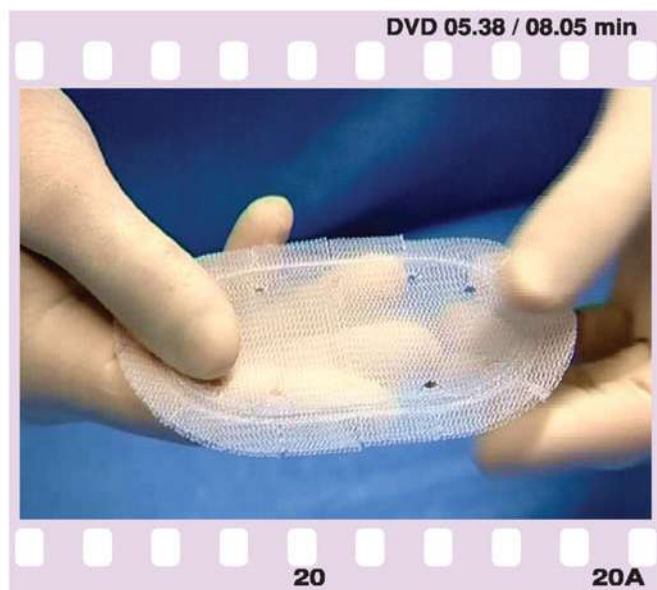

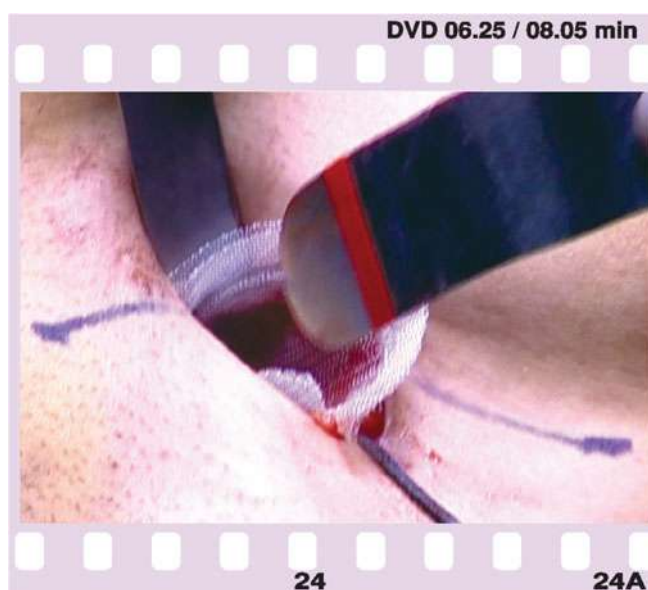
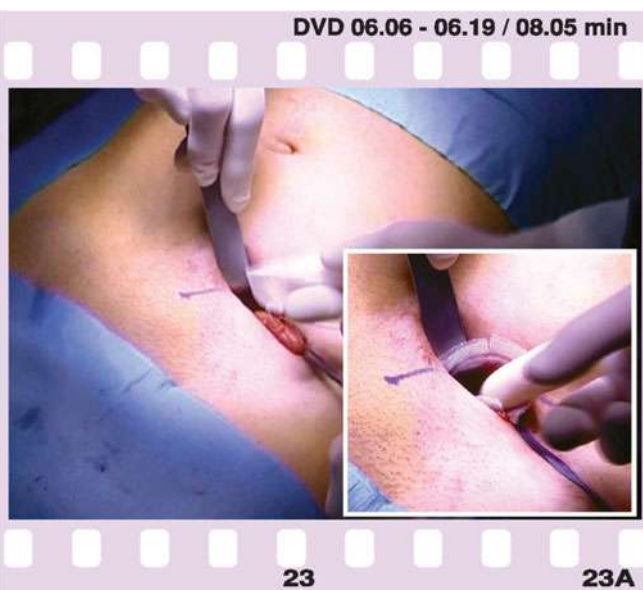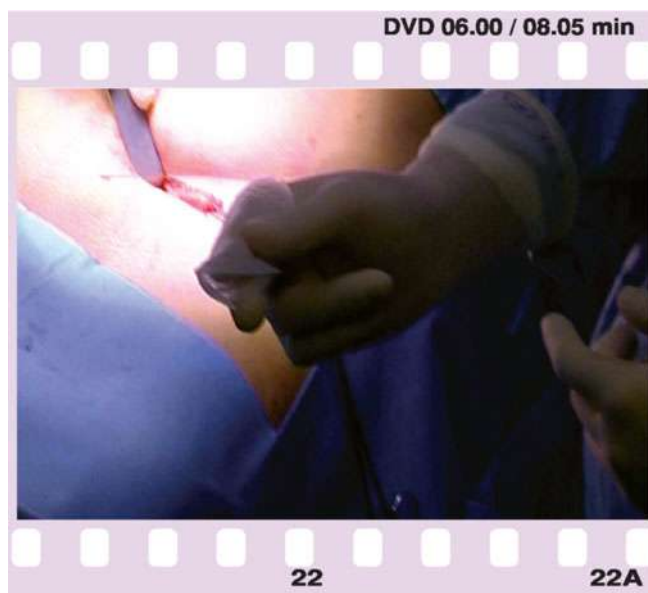
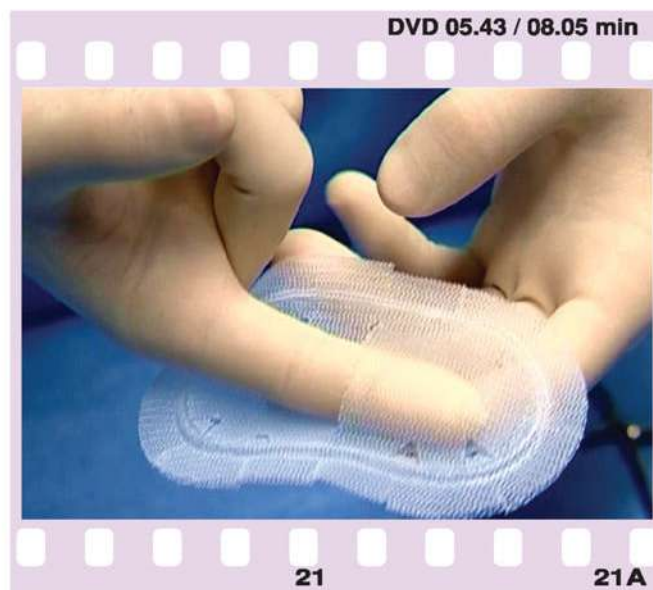FIGURE 20- La prothèse est constituée de deux épaisseurs de polypropylène solidarisées à la périphérie par un anneau qui lui donne une certaine rigidité et lui permet de s'expandre lors de son insertion.

FIGURE 21- Une fente transversale est située au milieu de la prothèse. En cas de hernie gauche, l'index droit est glissé au travers de cette fente.

FIGURE 22- La prothèse est pliée longitudinalement autour du doigt facilitant ainsi son introduction. En cas de hernie droite, la main gauche est utilisée.

FIGURE 23- Après avoir réalisé l'introduction de la prothèse, le doigt est retiré.

FIGURE 24- Puis, une lame malléable est remplacée par le doigt.



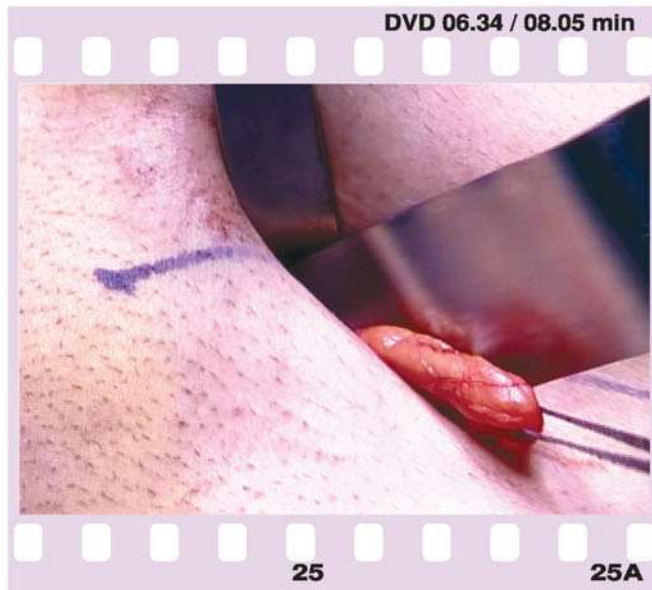


FIGURE 25- La prothèse est introduite dans sa totalité, en effectuant des petits mouvements rotatoires alternatifs

FIGURE 26- On vérifie ensuite au doigt, le bon positionnement de la prothèse.

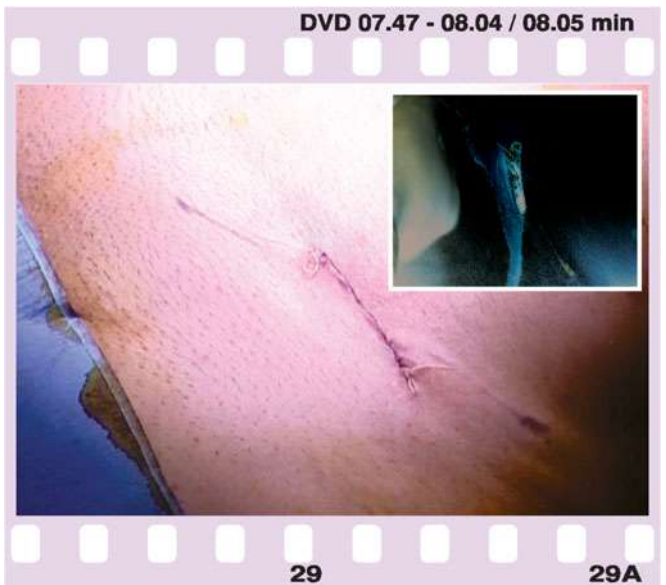
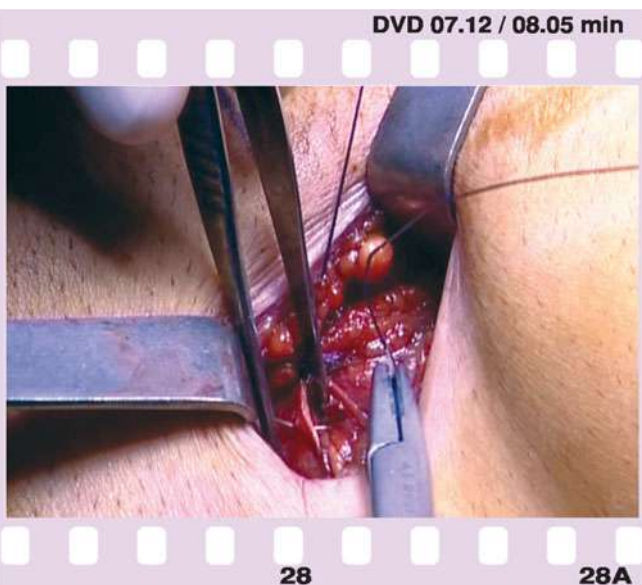
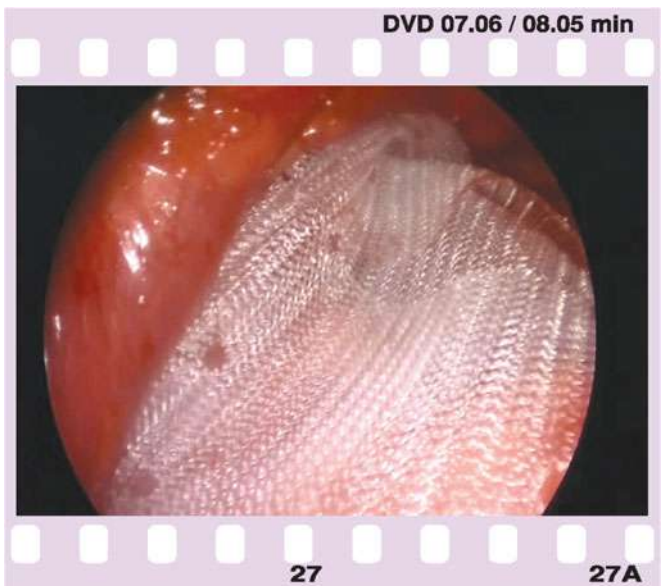
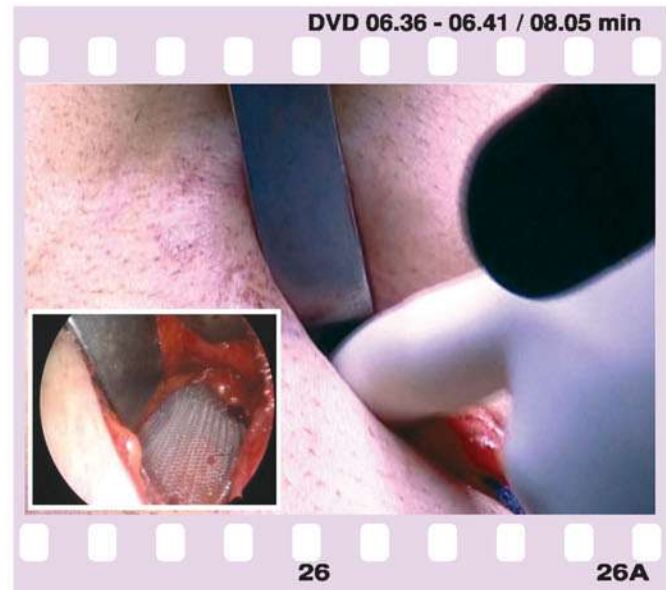
FIGURE 27- Il est impératif qu'une fois en place, la prothèse dépasse largement en dedans le ligament Cooper et qu'elle recouvre complètement l'orifice crural et les vaisseaux iliaques vers l'arrière.

FIGURE 28- Il n'est pas nécessaire de fixer la prothèse. L'aponévrose musculaire est refermée par un surjet de fil résorbable.

FIGURE 29- Fermeture du tissu sous-cutané et de la peau.

REMARQUE DE L'AUTEUR

Si l'intervention est effectuée sous anesthésie locale ou loco-régionale, il est possible de demander en fin d'intervention, au patient de pousser afin de vérifier le bon positionnement de la prothèse.



Pierre VERHAEGHE



TECHNIQUE DE STOPPA



AVEC

DIAPORAMAS DU FILM

Réalisé par :

Pr. Pierre VERHAEGHE

Avec la collaboration de:

F. DUMONT, J. MEZGHANI

CV: Membre du Conseil d'Administration de l'Association Française de Chirurgie
Ancien Interne des Hôpitaux d'Amiens
Chirurgien des Hôpitaux d'Amiens depuis 1976
250 articles publiés en Chirurgie Générale
60 articles publiés en Chirurgie Herniaire
Membre de :
Académie Nationale de Chirurgie
American College of Surgeons
Société Internationale de Chirurgie
European Hernia Society

Pr. Pierre VERHAEGHE
Service de Chirurgie
Viscérale et Digestive
CHU d'Amiens (France)
verhaeghe.pierre@chu-amiens.fr

TECHNIQUE DE STOPPA



Pr. STOPPA, Pr. NYHUS

INTRODUCTION DU FILM : L'enveloppement du sac péritonéal par une large prothèse en tulle pour prévenir la récurrence des hernies de l'aîne a été mis au point par René Stoppa.

PROTHESES UTILISEES : Polyester Ethicon®.

DEROULEMENT DE LA TECHNIQUE : Incision pariétale, décollement de l'espace pré-vésical, décollement du sac péritonéal en dehors et en arrière jusqu'au muscle psoas, les deux espaces décollés sont réunis par un mouvement tournant de haut en bas, pariétalisation des éléments du cordon et réduction du sac herniaire, même manœuvre contro-latérale, insertion de la prothèse qui est poussée par des pinces Rochester Péan longues, fermeture.

REMARQUES DE L'AUTEUR : Le concept de René Stoppa était original puisque promu à une époque où la plupart des auteurs défendaient le traitement des hernies de l'aîne par raphie. Les techniques plus récentes (coelioscopie TEP ou TAPP, Ugahary) s'appuient sur les mêmes principes d'enveloppement en s'efforçant d'utiliser un abord mini invasif. L'élément essentiel, pas toujours bien compris par certains chirurgiens est la pariétalisation des éléments du cordon avec un décollement postérieur du sac péritonéal pour éviter le soulèvement de la prothèse vers l'avant lorsque la main du chirurgien relâche le sac péritonéal.

CONCLUSION : Technique de référence pour la mise en place d'une prothèse large. La bonne compréhension de cette technique facilite grandement l'insertion des prothèses par technique mini invasive.

INCISION CUTANEE (verticale-horizontale) ET DE LA LIGNE BLANCHE DISSECTION DE L'ESPACE PREVESICAL

(Les photos petit format illustrent la dissection du côté opposé avec incision Pfannenstiel)

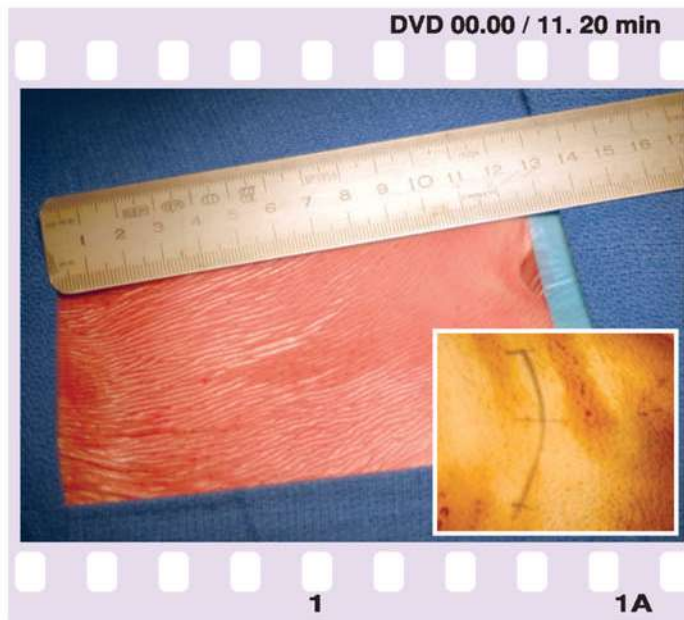


FIGURE 1 A- Incision verticale décrite primitivement par le Pr. Stoppa. Incision horizontale de type Pfannenstiel.

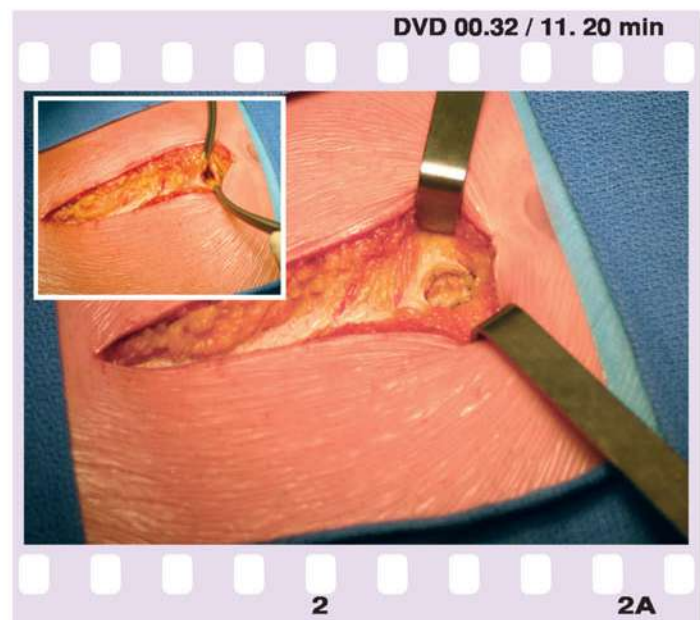


FIGURE 2- Ouverture de la ligne blanche à l'extrémité supérieure de l'incision cutanée. Deux pinces tractrices (type Rochester-Péan), posées de part et d'autre de la ligne médiane, permettent à l'assistant de soulever la paroi.

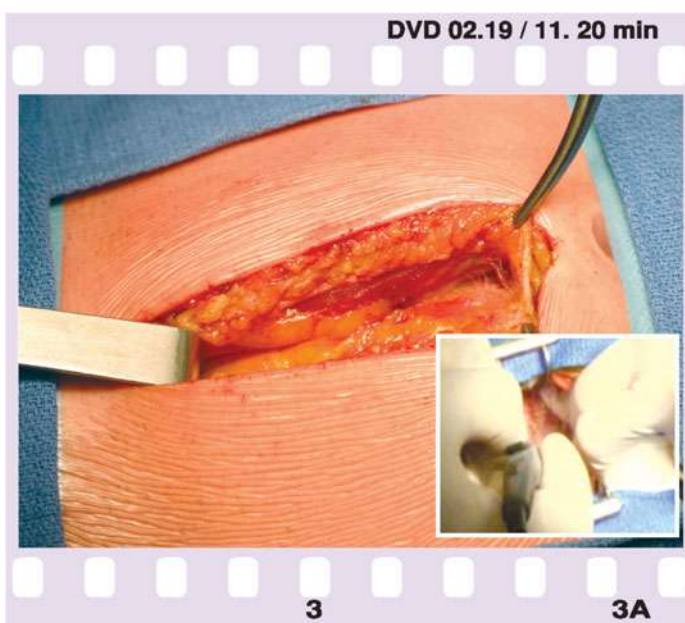


FIGURE 3- La ligne blanche a été sectionnée de haut en bas.

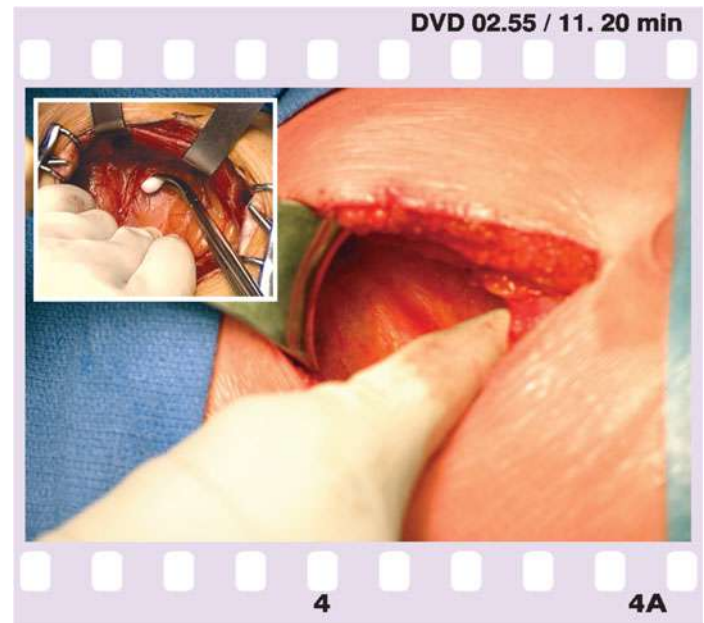


FIGURE 4- La dissection de l'espace prévesical est commencée au doigt ou au tampon vers le bas.

LA DISSECTION EST POUSSÉE EN DEHORS ET EN ARRIERE

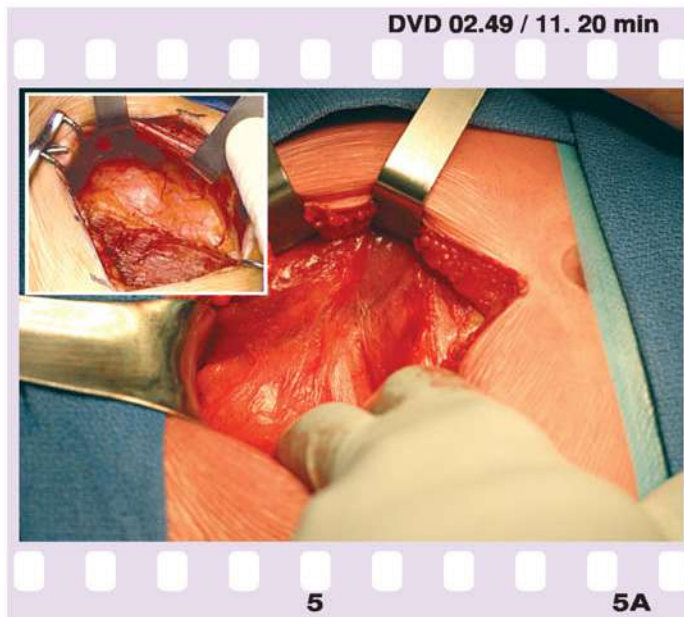


FIGURE 5- Dissection vers le dehors effectuée au contact du sac péritonéal et en laissant le fascia endo-abdominal protéger les vaisseaux épigastriques.

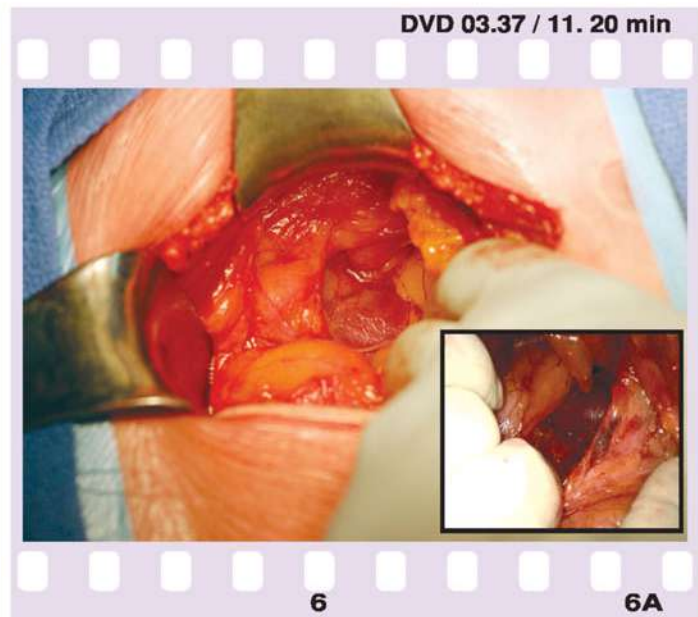


FIGURE 6- En dehors et en arrière, la dissection est poussée jusqu'au muscle psoas sans chercher à aborder de première intention la hernie ou les éléments du cordon.

DISSECTION DES ELEMENTS DU CORDON

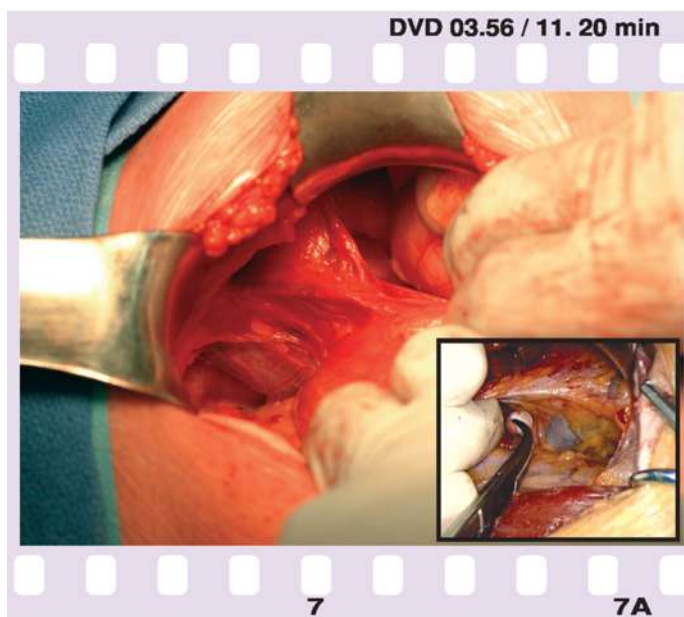


FIGURE 7- Les dissections médianes et supérieures isolent un paquet contenant les éléments du cordon et la hernie.

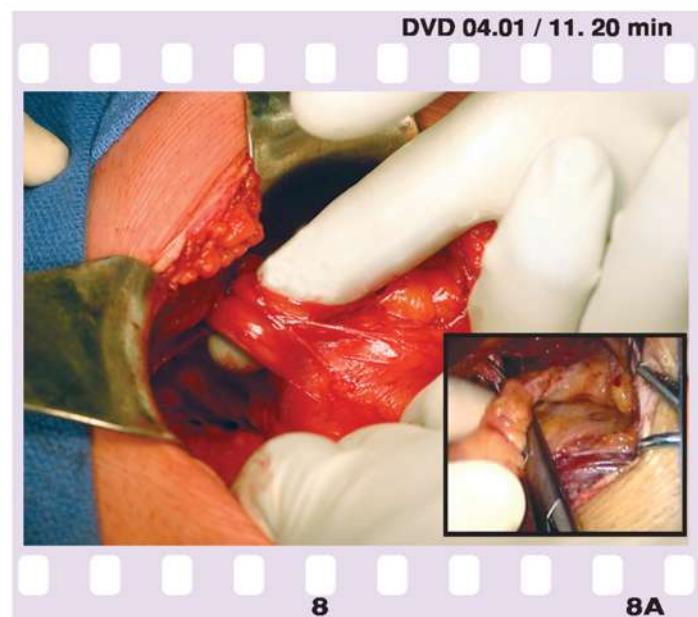


FIGURE 8- Un doigt, introduit en crochet du haut vers le bas, soulève aisément les éléments du cordon et finit l'exposition du champ opératoire.

SUSPENSION DU CORDON ET EXPOSITION DE LA REGION

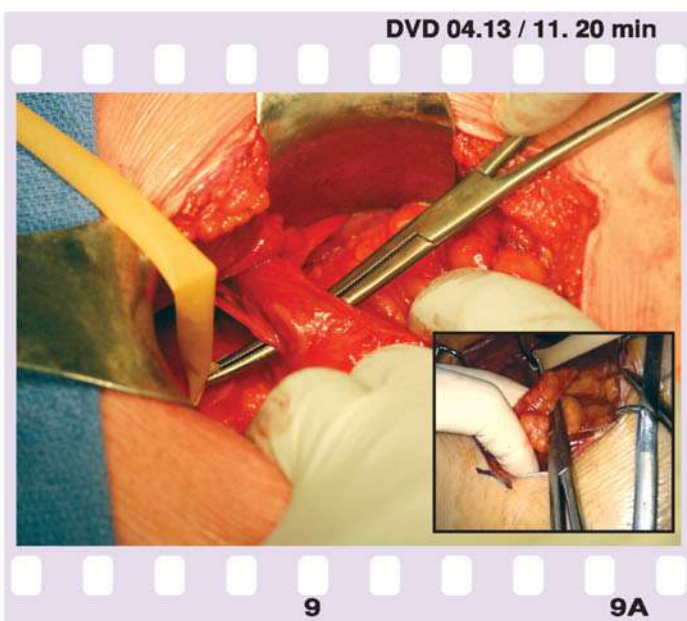


FIGURE 9- Un lac en caoutchouc suspend les éléments du cordon droit.

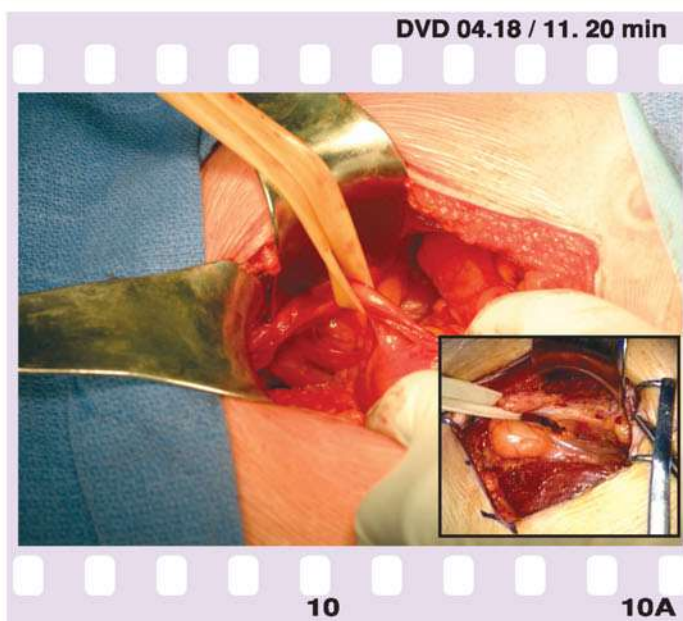


FIGURE 10- Exposition de la région par une valve vaginale sous-pubienne et une deuxième valve vaginale dans l'axe du canal inguinal, le lac en caoutchouc étant tendu dans l'axe de cette dernière valve.

PARIETALISATION DES ELEMENTS DU CORDON ET DISSECTION DU SAC PERITONEAL

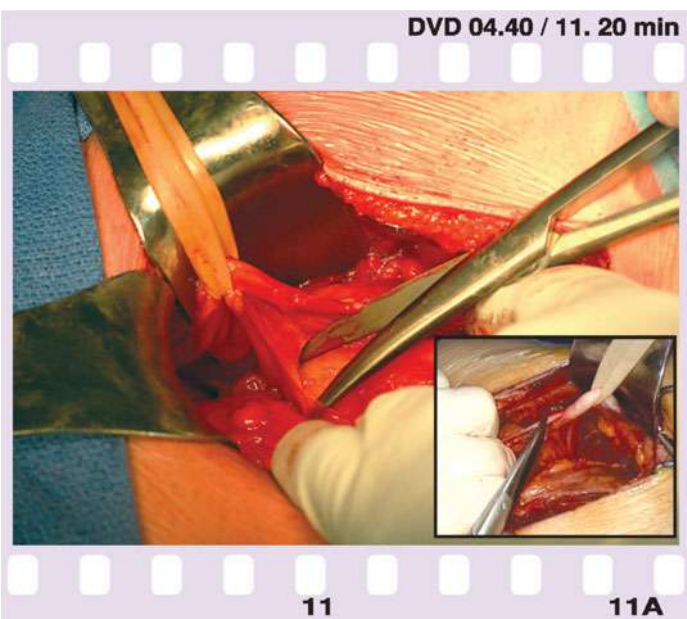


FIGURE 11- Début de la parietalisation des éléments du cordon aux ciseaux en gardant un contact intime avec le sac péritonéal.

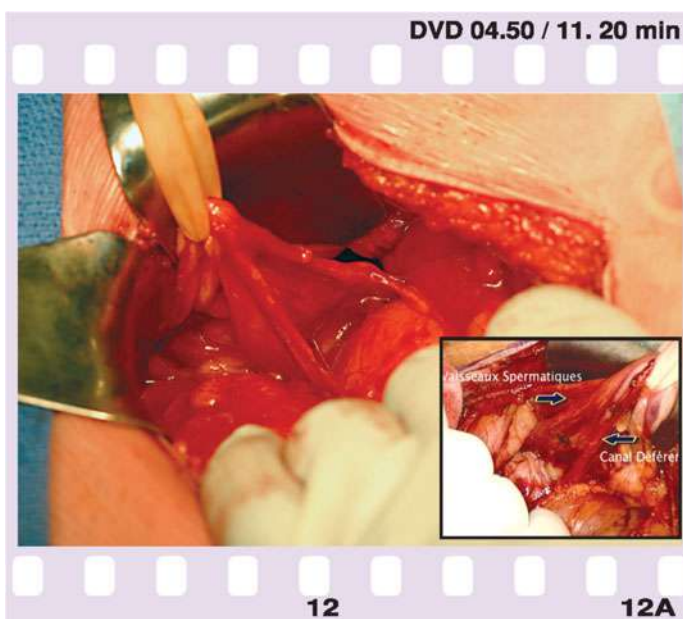


FIGURE 12- Le fascia uro-génital engainant en dedans le canal déféré et en dehors les vaisseaux spermatiques a été respecté (forme triangulaire de la photo), la dissection du sac péritonéal étant poussée loin en arrière en restant en contact intime avec le sac. La même dissection est effectuée du côté opposé, le chirurgien et son aide intervertissant leurs positions.

MESURE ET CONFECTION DE LA PROTHESE

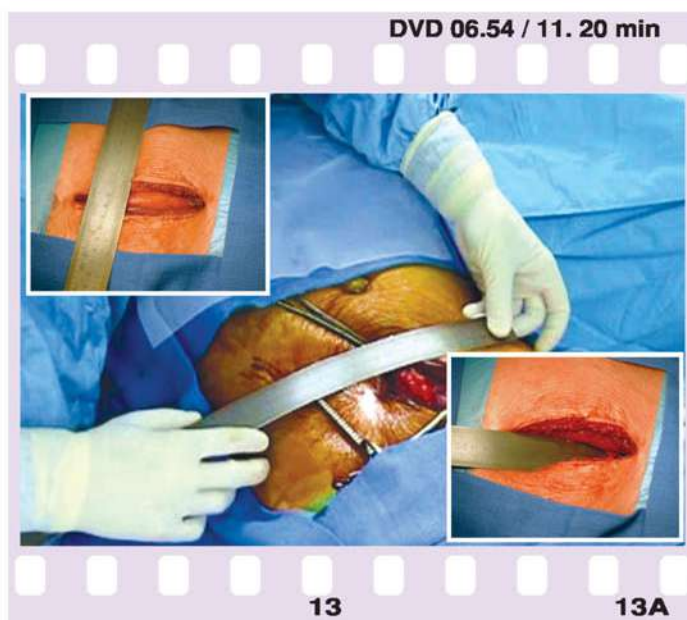


FIGURE 13- Mesure de la dimension transversale de la prothèse: c'est la distance inter épines iliaques antéro-supérieures moins deux centimètres (en général 24 cm). Mesure de la dimension verticale de la prothèse: c'est la distance maximum moins deux centimètres (en général 18 cm).

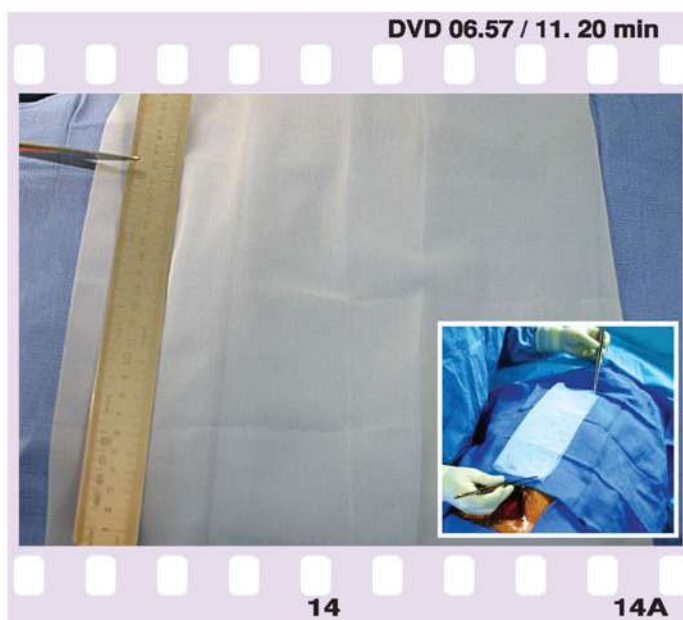


FIGURE 14- Prothèse en Mersuture (30cm x 30 cm) sectionnée latéralement à la bonne dimension. La prothèse est pliée en deux sur elle-même.

LA PROTHESE EST ETALEE SUR LE CHAMP OPERATOIRE ET BIEN EXPOSEE AVEC HUIT PINCES

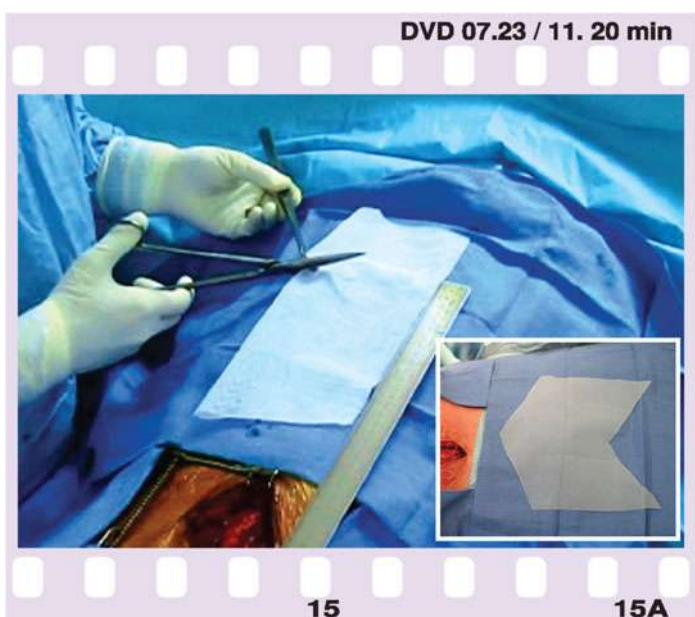


FIGURE 15- Section oblique du bord supérieur de la prothèse pour éviter l'apparition d'un pli lié à l'arcade de Douglas. Section oblique (angle de 30 à 45°) de la partie inférieure de la prothèse, allant de la pliure médiane vers la périphérie, donnant à la prothèse une forme de chevron. La prothèse est étalée sur un champ abdominal placé en sous-ombilical.

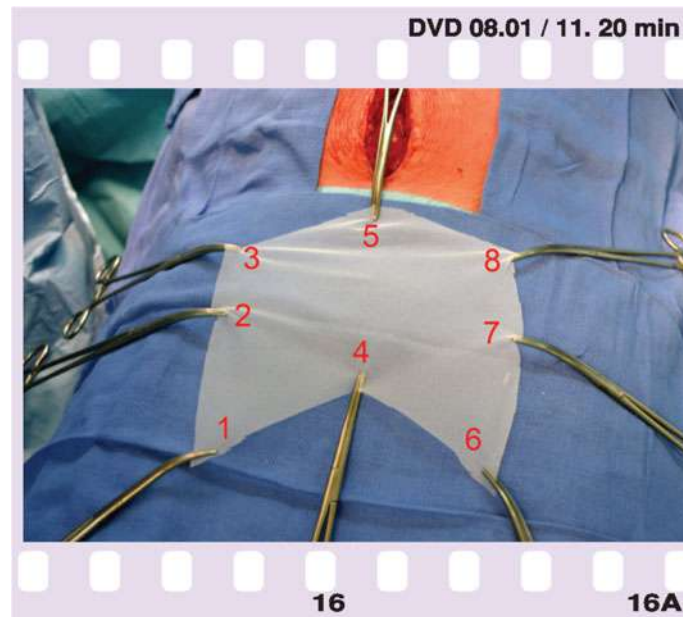


FIGURE 16- huit pincettes sont disposées : sept pincettes de Rochester-Péan longues (24 cm) et une pincette de Rochester-Péan courte (18 cm) n° 5 (sous-ombilicale).

LE CHIRURGIEN COMMENCE A INTRODUIRE LA PROTHESE

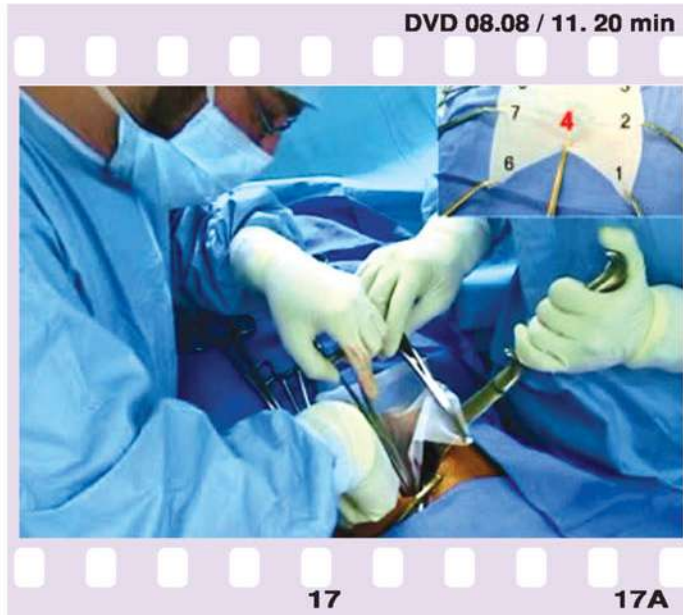

FIGURE 17- La pince n°4 est poussée en premier.

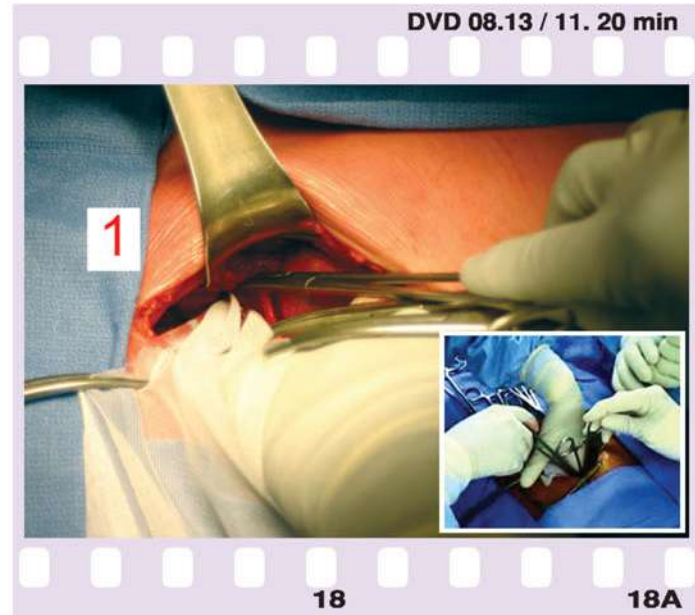


FIGURE 18- Le chirurgien, du côté opposé à la hernie à traiter, refoule le sac péritonéal avec la main gauche. La main droite pousse la pince n° 1 très en arrière et en dehors de l'orifice inguinal interne.

LE TRAVAIL CONTINU AVEC DES REGLES DEFINIES

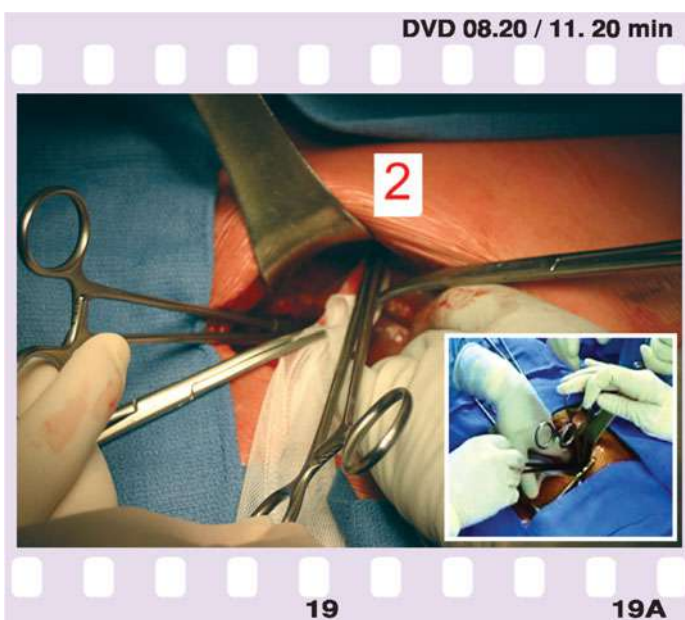


FIGURE 19- La main gauche ne bouge pas, la main droite pousse la pince n°2 dans le flanc le plus en arrière possible.

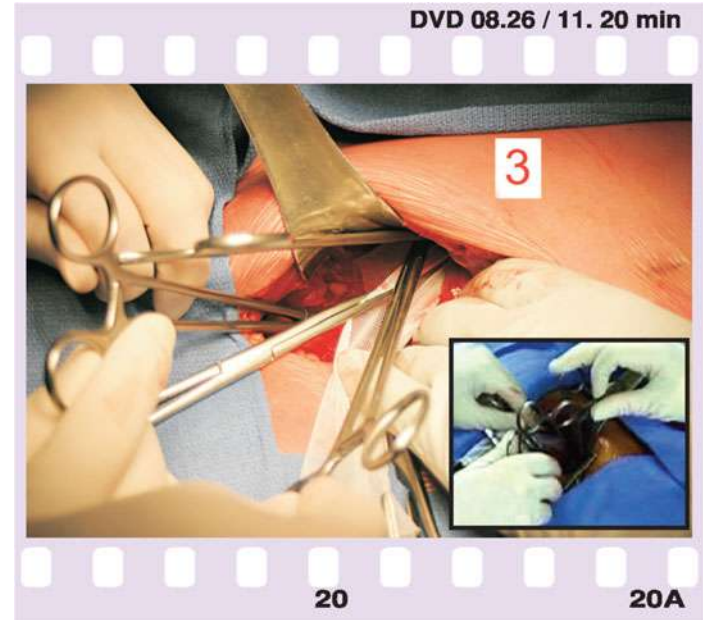


FIGURE 20- La pince n°3 est la plus haute.

LA PROTHESE EST BIEN ETALEE

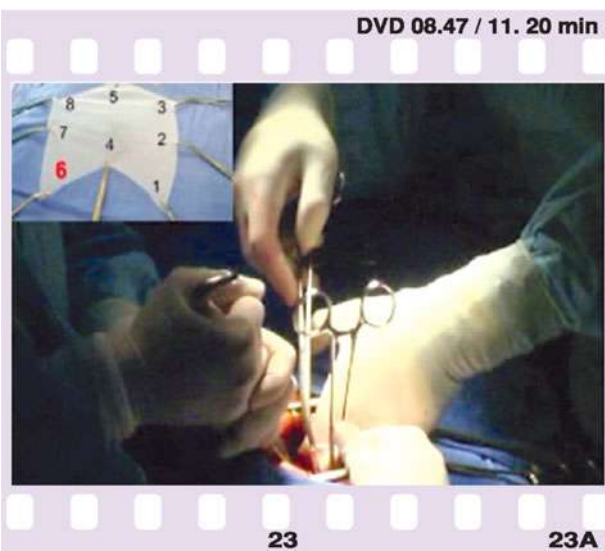
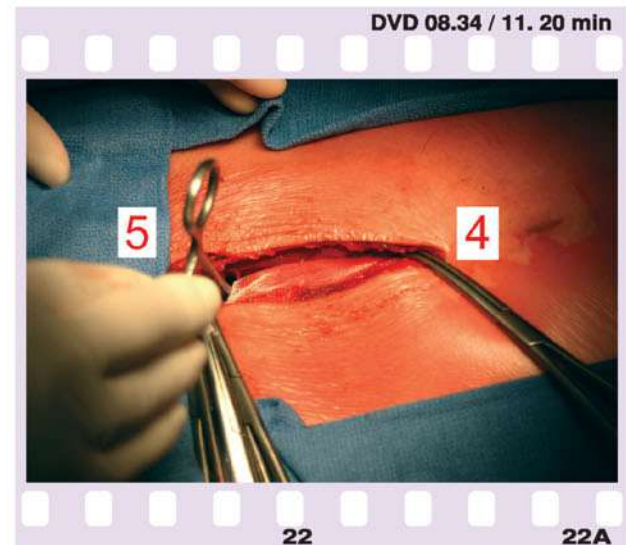


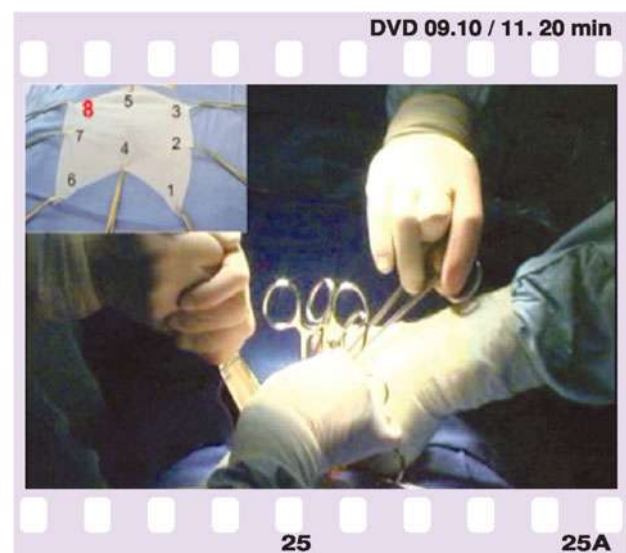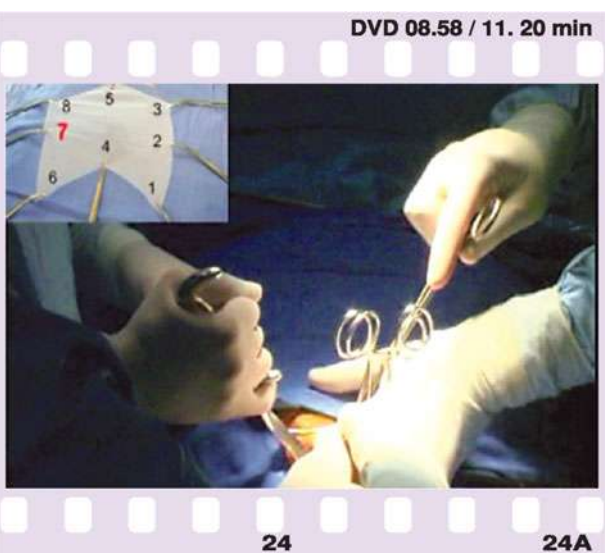
FIGURE 21- Les pinces n°1, 2, 3 sont maintenues fermement pendant que la valve est retirée pour éviter de mobiliser involontairement la prothèse.

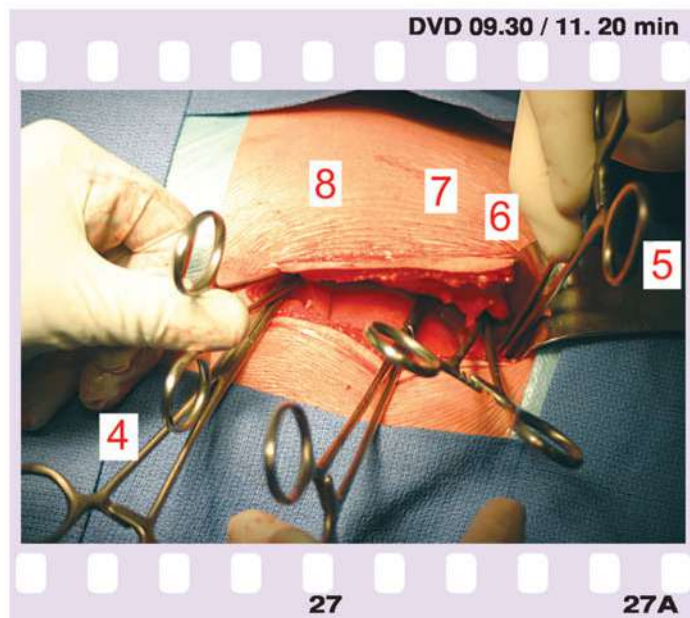
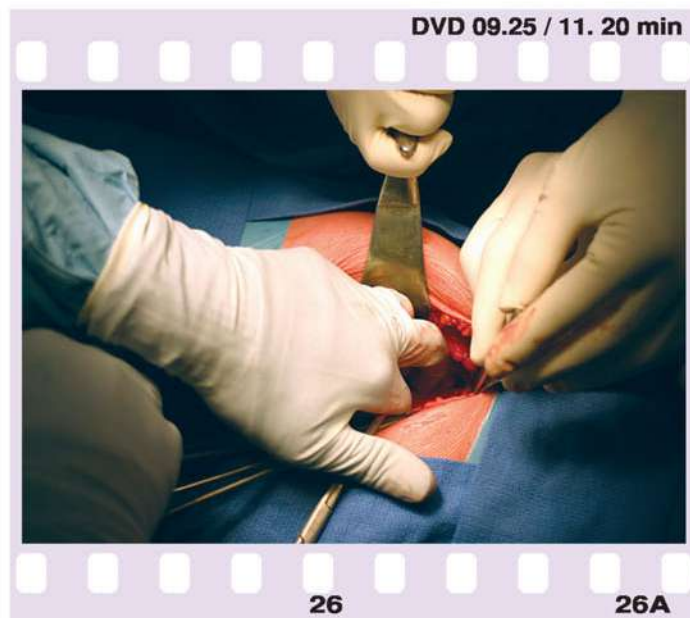
FIGURE 22- Les pinces n°1, 2, 3 ont été retirées. La pince n°4 est solidarisée à la ligne blanche en sus-ombilical, la pince n°5 est poussée dans l'espace prévésical selon un axe médian.

FIGURE 23- Le chirurgien change de côté. La pince n°6 est poussée le plus en arrière possible de l'orifice inguinal interne.

FIGURE 24- Puis la pince n°7 est poussée en dehors en direction du muscle psoas.

FIGURE 25- Enfin la pince n°8 vient compléter l'enveloppement du sac, poussé le plus haut possible.





FIGURES 26-27- Les pinces étant tenues pour éviter le glissement de la prothèse, la valve vaginale peut être retirée.

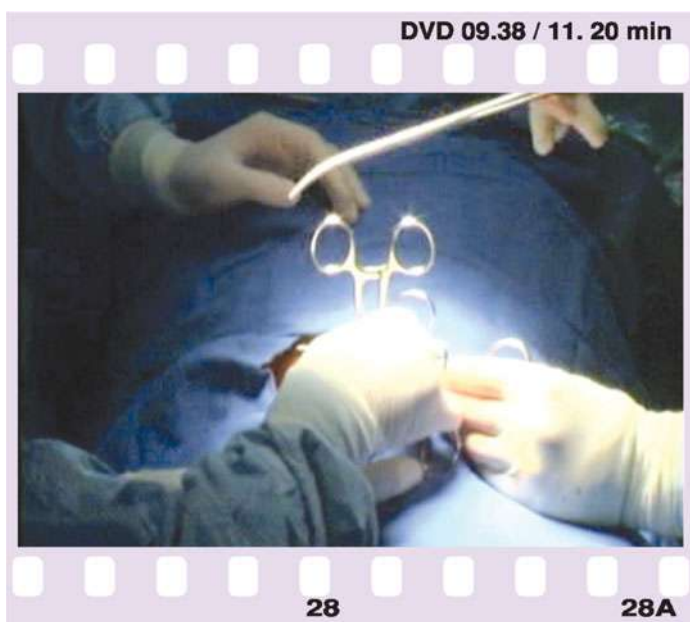


FIGURE 28. La pince n°7 est retirée.

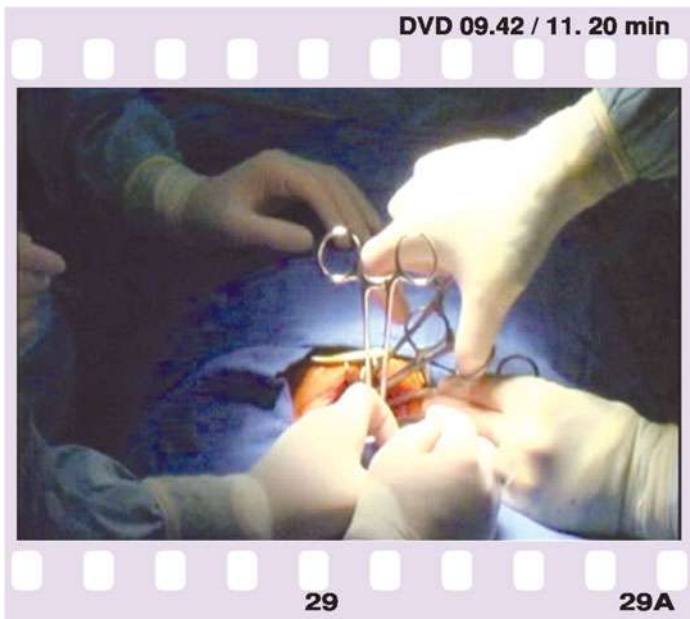


FIGURE 29. Puis la pince n°8 et la pince n°6, seules sont gardées les pinces n°4 et 5.

LES PINCES SONT RETIREES SELON LE MEME ORDRE

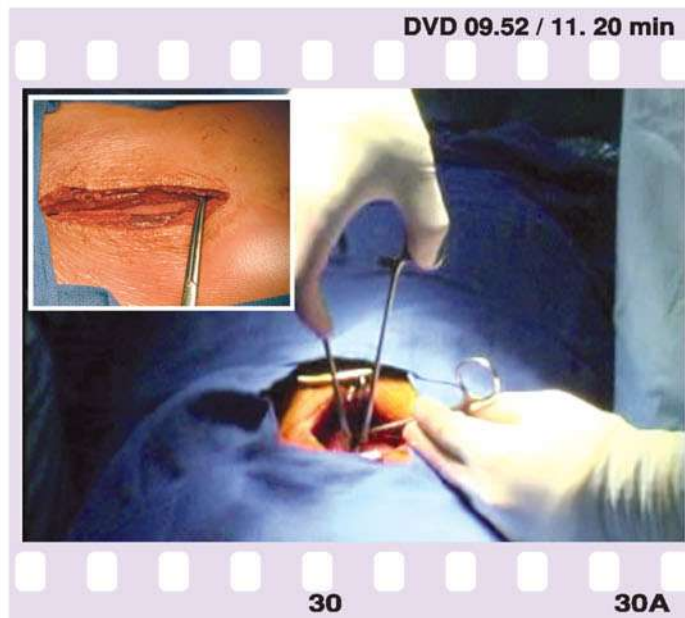


FIGURE 30- Enfin les pinces n°5 et 4 sont également retirées.

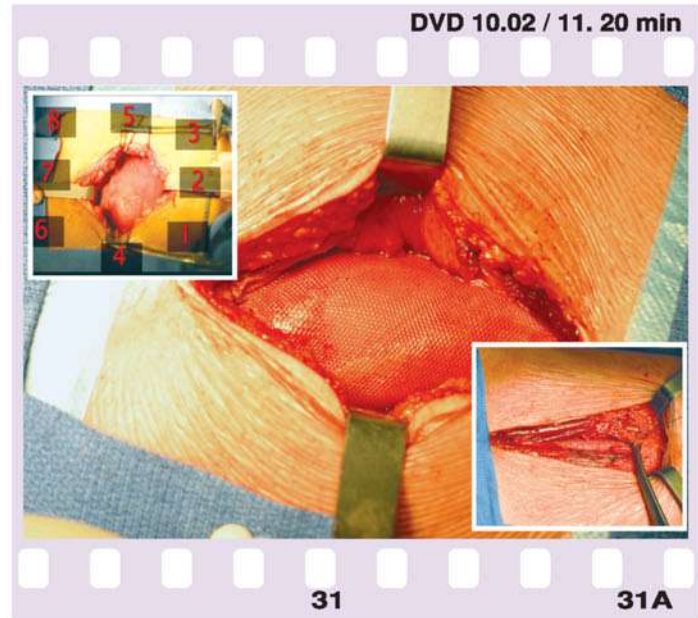


FIGURE 31- Un point de fixation est mis entre le n°5 et l'aponévrose médiane.

FERMETURES DE LA LIGNE BLANCHE, SOUS CUTANEE ET CUTANEE

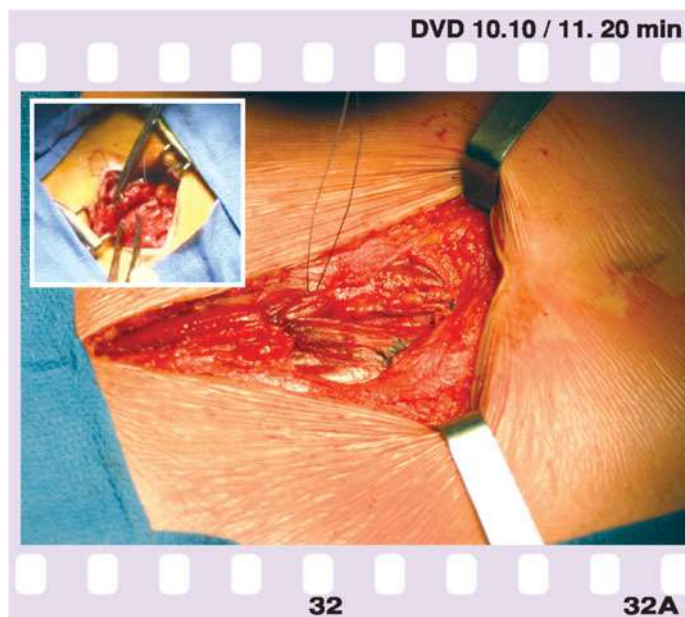

FIGURE 32- Puis les points de rapprochement sont mis sur les muscles grands droits.

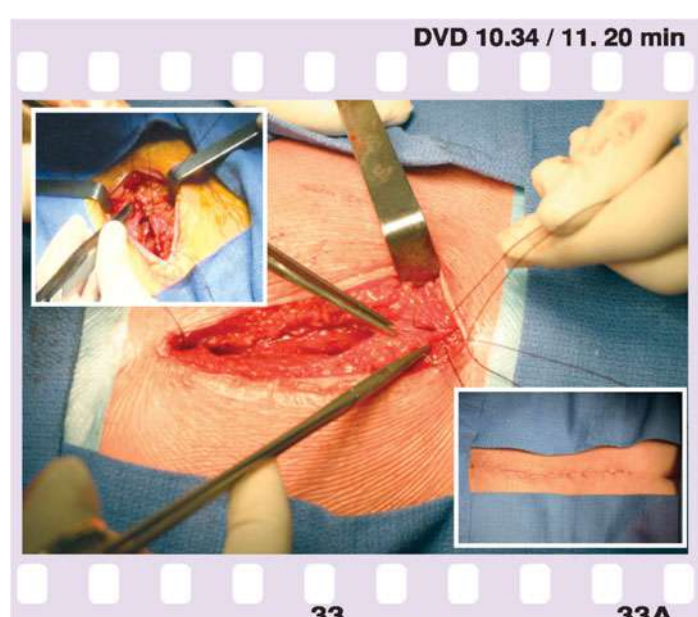


FIGURE 33- Fermeture de la ligne blanche par un surjet de fil à résorption lente (0). Plan sous-cutané par quelques points séparés de fil à résorption lente (3/0). Surjet intra-dermique de Monocryl (3/0).



Céline AVCI



Cavit AVCI

DIFFERENTS TYPES DE PROTHESES POUR HERNIES INGUINALES ET VENTRALES

Pr. Cavit AVCI

Dr. Céline AVCI

CV: Cavit Avci
Professeur en chirurgie à l'Université d'Istanbul
Professeur contractuel à L'Ecole de Chirurgie, Hôpitaux de Paris - France
Directeur de "Continuing Medical Education Center of Istanbul University (Istem)"
Président de "Turkish Association for Endoscopic-Laparoscopic Surgery (ELCD)"
Président fondateur de "La Société de Chirurgie Laparoscopique d'Istanbul (ISTCD)"
Directeur de "Minimally Invasive Surgery MASTER" de l'Université d'Istanbul
Tuteur de "Minimally Invasive Surgery MASTER, Catania University" en Italie
Editeur de "Tukish Journal of Endoscopic-Laparoscopic & Minimally Invasive Surgery"
Past président de Mediterranean and Middle Eastern Endoscopic Surgical Association (MMESA)
Membre et ancien Représentant de la Turquie à l'EAES

CV: Céline AVCI
Interne en chirurgie de la Faculté Médecine à Istanbul

Pr. Dr. Cavit AVCI
Dr. Céline AVCI
I.Ü., İstanbul Tıp Fakültesi
Genel Cerrahi Anabilim Dalı
Çapa / İstanbul / TURQUIE
GSM: +(90) 532 213 19 88
caviavci@gmail.com

DIFFERENTS TYPES DE PROTHESES ET MATERIAUX DE FIXATION POUR HERNIES INGUINALES ET VENTRALES

Avec la multiplication des matériaux et des techniques utilisées dans la chirurgie herniaire au cours de ces dernières années, il nous a paru nécessaire de faire le point aux prothèses et fixations, afin que les lecteurs de ce Vidéo-Atlas aient une vision objective.

Au cours des dix dernières années, le taux d'utilisation de prothèses lors des cures de toutes sortes d'hernies; inguinales, fémorales, ventrales et éventrations a augmenté considérablement.

A nos jours, deux techniques opératoires herniaires sont particulièrement répandues : la chirurgie par voie ouverte et la chirurgie par voie coelioscopique. Dans les deux cas, la paroi abdominale peut être renforcée par une prothèse visant à recouvrir l'orifice par lequel sortait la hernie. D'autre part, plusieurs publications montrent que l'incidence des récurrences est plus faible lors d'une réparation avec prothèse de renfort de paroi qu'avec une technique de réparation sans prothèse. La nature et la qualité des prothèses ont beaucoup évolué au cours de ces dernières années. Certaines prothèses sont fabriquées en trois dimensions épousant les formes anatomiques, d'autres sont constituées de matériau composite dont une partie est résorbable, réduisant ainsi la masse résiduelle de l'implant. Depuis peu, certaines prothèses sont enduites d'une substance permettant d'accélérer leur intégration.

Les premiers matériaux prothétiques utilisés étaient métalliques. Dans les années 1900, des chirurgiens ont utilisé du filet d'argent pour fermer les plaies abdominales. Puis, en 1934 les filets d'acier et les plaques de tantale sont apparus. Ces prothèses métalliques, rigides et ayant tendance à se désintégrer ou à migrer, ont été progressivement abandonnées. Ensuite les prothèses synthétiques firent leur apparition avec l'essor de l'industrie des polymères et depuis, sont utilisées quotidiennement et ont chacune leurs particularités.

On peut trouver actuellement quatre principales sortes de prothèses sur le marché:

- Polyester
- Polypropylène
- Polytétrafluoroéthylène (PTFE)
- Polyglactine et acide polyglycolique

Les prothèses en Polyester, Polypropylène, et Polytétrafluoroéthylène (PTFE) ne sont pas résorbables, alors que celles en Polyglactine et en Acide Polyglycolique sont résorbables.

Les prothèses en POLYESTER

Le premier produit industriel en polyamide a été découvert par la Firme Dupont de Nemours en 1938, sous la dénomination Nylon®.

Les premières prothèses en polyester ont été fabriquées en polymère Dacron en 1939. Puis, Ethicon a fabriqué sous le nom Mersilen® en 1980 des prothèses que l'on utilise actuellement dans le traitement des hernies et des éventrations. Cette prothèse est souple et peut s'adapter facilement. Ses caractéristiques en font une prothèse très appréciée. La réaction rapide du fibroblaste est un avantage, mais elle peut parfois amener des complications, comme infection, fistule et récurrence.

Parietex® est aussi une prothèse en polyester, de forme tricotée à larges mailles, avec une excellente micro et macroporosité qui permettent une très bonne intégration. Elle est très utilisée de nos jours.

Treillis de Parietex C® (Sofradim, Trevoux, France), il s'agit aussi d'un treillis multi-filament microporeux largement utilisé dans la chirurgie des hernies

A l'heure actuelle il y a plusieurs sortes de prothèses en polyester fabriquées par différents laboratoires.

EXEMPLES DE PROTHESES EN POLYESTER

Biomesh A1, A3, 3D® Cousin Biotech, Wervicq-Sud, France
 Mersilene®, Ethicon, Inc., Somerville, NJ, USA
 Parietex TEC®, Parietex® TECR, Parietex® TET, Sofradim International, Villfranche-sur-Seone, France
 Promesh Flex®, Promesh Soft® : Surgical-IOC®, Saint-Etienne, France
 SurgiPatch Anat® : Surgical-IOC, Saint-Etienne, France
 Swining-mesh, SM2, SM2+, SC2, SMA, SCA®, Swing Concept, Textile
 Hi-Tec®, Montpellier, France
 Ti-Mesh GIE® Medizintechnik GmbH, Nürnberg, Germany

Les prothèses en POLYETHYLENE

Le polyéthylène est un des polymères les plus simples et les moins chers. Nous les connaissons depuis les années 1960. Le treillis en polypropylène est de loin le textile le plus utilisé et de plus en plus en plus eu égard aux déboires d'autres produits en matière de tolérance et d'infection. Elles sont tricotées à partir de monofilaments en polypropylène.

Le polypropylène de type 1 donne le moins d'érosion et est aussi le plus utilisé. toutefois, il y a de grosses variations dans le type de polypropylène et la voie de mise en place influence également le risque de complication. Le risque peut augmenter avec l'infiltration locale augmentant ainsi le volume tissulaire et résultant en un placement de la prothèse à une épaisseur insuffisante.

Les trois formes les plus connues en polypropylène sont : le Marlex®, le Prolen´ et le Surgipro®.

Cettes prothèses sont macroporeuse et sont plus rigides que les prothèses en polyester. Le Marlex´ est un monofilament tissé, et d'un polypropylène de type 1° (Bard, Billerica, Mass, Etats-Unis), alors que le Prolen´ est tissé à partir de deux brins et le Surgipro® à partir de trois. Plus les brins sont nombreux, plus la prothèse est souple et flexible.

Prolène® et Gynemesh® sont de Polypropylène mono filament de type 1, le Prolène® (Ethicon, Somerville, NJ, Etats-Unis) est fait d'un double tissage de mono fil à large mailles imbriquées présenté sous forme de plaques de 30 x 30 cm. Prolène® Soft. est 50 % plus souple que le Gynemesh® standard. Le maillage est interlock permettant une extensibilité bidirectionnelle. Le treillis est présenté en feuille de 10 x 15 cm.

Atrium® est aussi d'un polypropylène de type 1 mono filament dont les pores ont une taille de 880 microns (Hudson, NH, Etats-Unis). Dwyer [33Dwyer PL, O'Reilly BA.

Sur le marché, nous avons deux catégories distinctes :

- Prothèses en plaque (Marlex, Prolène, Surgipro, Hertra2 Trelex, Tramex etc &)
- Prothèses en trois dimensions (Perfix plug, Prolen Hernia System PHS, Hermesh 3, Altex , Ti-Mesh qui est recouverte de Titanium etc)

Ces matériaux, étant plutôt hydrophobe, il peut entraîner une réaction inflammatoire plus longue et plus forte. Cettes prothèses sont la plus utilisées de nos jours.

EXEMPLES DE PROTHESES EN POLYPROPYLENE

- Prolene®, Prolene Soft Mesh® : Ethicon, Somerville, NJ, USA
- Marlex®, PerFix Plug® : C.R.Bard, Inc., Cranston NJ, USA
- Parietene® : Sofradim International, Villefranche-sur-Saone, France
- Surgipro® (Monofilament), Surgipro® (Multifilaments), United States SurgicalCorp./Tyco, Norwalk,CT,USA
- Atrium® : (Hudson, NH, états-Unis).Dwyer [33Dwyer PL, O'Reilly BA.
- Optilene Mesh®: BBraun
- Biomesh P3®, Biomesh 3D®: Cousin Biotech, Wervicq-Sud, France
- Intramesh NK1, NK2, NK8®, Cousin Biotech, Wervicq-Sud, France
- Hertra 1, 2, 3, 4, 5®: HerniaMesh®, S.R.L., Torino, Italy
- Prolite®, Prolite Ultra®: Atrium Medical Corporation, Hudson, NH, USA
- Promesh T®, Promesh NT®: Surgical-IOC, Saint-Etienne, France
- Swing-mesh® SMX, SMH, SMP, MS50, MS75, MS90, MSA : Swing Concept, Textile Hi-Tec, Montpellier, France

Les prothèses en POLYTETRAFLUOROETHYLENE (PTFE /ePTFE)

Il a d'abord été utilisé comme mèche en multifilaments (Teflon), avant d'être rapidement abandonné à cause de ses nombreuses complications. Mais il est apparu de nouveau sous une forme modifiée, dans les années 80 (Gore-tex Soft Tissu Patch®).

Dans les années 1970 un nouveau procédé a évolué (ePTFE): polytétrafluoroéthylène expansé (Gore-tex)

Le Téflon® (PTFE) (Boston Scientific, St Quentin en Yvelines, France) et sa version expansé (ePTFE) le Gore-Tex® (Gore, Evry, France) sont des multi filaments de type 2.

La prothèse de Gore-Tex est très souple et tellement microporeuse qu'on l'assimile plus à un patch qu'à une mèche. La microporosité du Gore tex était nettement supérieure au Téflon, mais reste néanmoins inférieure à celui du Polyester.

Sa résistance mécanique à la rupture ou à la déchirure, est supérieure à celles de Marlex, Prolène et Mersilène.

Elle a 1-2 mm d'épaisseur et 2 faces différentes. La face interne vers le péritoine n'occasionne pratiquement pas d'adhérences. La face externe, adhère bien à la paroi avec une réaction cellulaire produisant une couche fibreuse. Elle peut-être utilisée pour les applications intra-péritonéales sans trop de risques d'adhérences aux viscères.

L'inconvénient principal de ces prothèses, est qu'elles sont plus onéreuses.

Dual Mesh® et Mycro Mesh® sont des prothèses en ePTEF. Dualmesh (WL Gore&Associates, Newark, DE,USA) est une prothèse composée de deux surfaces. Une surface délimitée pour attachement des tissus réduits (face contre les visces)et une surface macroporeuse pour un attachement plus rapide des tissus (face contre la paroi).®

EXEMPLES DES PROTHESES ePTFE

- DualMesh®, DualMesh Plus®, DualMesh Plus with Holes®, Mycromesh®, Mycromesh Plus®, Soft Tissue Patch® : W, L Gore and Associates, Flagstaff, AZ, USA
- Dulex, Reconix®: C.R. Bard, Inc., Cranston NJ, USA
- Macro-swing' MSA®: Swing Concept,Textile Hi-Tec, Montpellier, France

Les autres prothèses en TREILLIS COMPOSITES

Ces prothèses en treillis composites sont mixtes s'associant à un textile résorbable ou à un textile enduits d'un produit soit de nature stimulante, soit anti-adhérente, soit encore d'un antiseptique.

L'association de matériel résorbable et non résorbable a été proposée dans le but de réduire les complications mais il y a peu de preuve prouvant ce postulat et la réabsorption précoce de plus de 50 % de la prothèse ne permet pas un temps suffisant à la fibrose de se mettre en place, ce qui entraîne un échec de correction.

Le **Vypro®** (Ethicon, Issy-les-Moulineaux, France) de treillis multi filament associant du polypropylène au polyglactine 910 résorbable est un type 1.

Vypro II®

Une nouvelle prothèse, à poids peu élevé (comparé à une prothèse de polypropylène ordinaire à poids élevé comme le Prolène), pour la cure sans tension des hernies inguinales, Vypro II, combinant matériel résorbable et non résorbable a été introduite dans l'espoir de diminuer le risque d'érosion. Les prothèses Vypro I et II sont composées de multifilaments de polyglactine 910 et de polypropylène.

Cette prothèse facilite l'implantation pour le chirurgien, elle a une bonne tolérance avec un risque adhésiogène limité, comporte moins de risques immédiats pour le malade, et permet d'avoir de meilleurs résultats à long terme sur la qualité de vie et le risque de récidives.

Parietex Composite®:

Parietex composite est une prothèse de réparation de paroi incluant des dérivés d'origine animale (collagène).

Une plaque en polyester multibrins avec tricotage tridimensionnel non résorbable couverte sur une face, d'un film hydrophile anti-adhérent résorbable à base de collagène d'origine porcine, de polyéthylène glycol et de glycérol, il est doté d'une porosité large.

Parietex Composite est utilisé pour la réparation chirurgicale des insuffisances pariétales, avec propriété anti-adhérente, adapté au traitement intra-péritonéal : compense la défaillance du péritoine, obstrue l'orifice herniaire et évite les adhérences viscérales.

Il peut être utilisé dans les interventions des chirurgies herniaires inguinales, réalisées par chirurgie ouverte ou par laparoscopie. Il peut être utilisé également pour de réfection de paroi pendant les interventions chirurgicales ouvertes ou laparoscopiques des hernies ombilicales et éventrations.

Parietene Composite® est un produit complémentaire de Parietex composite qui sont des prothèses souvent utilisées dans les éventrations complexes.

Easegrip® est également une prothèse double face recouverte sur sa face inférieure de micro-grips absorbables ce qui permet une fixation immédiate lors de l'intervention.

Bard Composix®, Bard Composix Kugel®, et Bard Ventralex®

Elles sont des implants de réfection de la paroi. Ils sont utilisés dans l'indication du traitement chirurgical des hernies ombilicales et des éventrations réalisés par voie ouverte ou laparoscopique.

Les prothèses ENDUITES

Les prothèses enduites sont produits biologiques stimulants la cicatrice.

Le **Glucamesh®** (dispositif médical – CE 0086) est composé de : un implant léger, permanent en polypropylène non tissé et non tricoté, non résorbable et β -D glucan (d'origine exclusivement végétale), qui présente la propriété d'accélérer le processus d'intégration tissulaire

L'**Ugytex®** (Sofradim, France) ou **Pelvitex®** (Bard) est un treillis de polypropylène mono-filament de bas poids. Ce treillis est protégé d'un film hydrophile constitué d'un mélange d'atellcollagène de type I, de polyéthylène et de glycérol. Ce film résorbable en 15 jours est destiné à faciliter l'intégration tissulaire du renfort et à protéger les structures fragiles des adhérences sévères survenant lors du pic inflammatoire de la cicatrisation.

Les prothèses ABSORBABLES (Polyglactine et Acide Polyglycolique) :

Le concept de prothèse absorbable est séduisant dans l'attente de réduire les complications de chirurgies herniaires réalisant avec des prothèses. Ces prothèses résorbables facilitant l'activité fibroblastique et la résorption et donc il ne peut y avoir rejection tissulaire.

Les matériaux les plus utilisés sont le **Vicryl®** (polyglactine 910) et le **Dexon®** (acide polyglycolique).

Ce sont des prothèses légèrement extensibles, souples, et initialement très solides. Elles sont cependant, beaucoup moins extensibles qu'un polyester.

Les prothèses en Vicryl se résorbent progressivement à partir de la troisième semaine et le filet disparaît presque entièrement au bout d'une trentaine de jours.

Pour le Dexon, le processus est plus lent, et lui ne disparaît qu'au bout de 90 jours.

La résorption de ces prothèses, complètement respectivement en 30 et 90 jours ce qui a pour effet de produire une faible tension mécanique.

Malgré un très bon début et un avenir prometteur, ces prothèses ont déçu. Leur résistance mécanique est un atout de court terme pour soutenir les parois fragiles, mais à long terme, leur efficacité est discutable. La prothèse digérée, est remplacée par un tissu cicatriciel mais la qualité de celui-ci n'est pas assez bonne pour garantir une solidité pariétale. Les prothèses absorbables ne sont désormais utilisées qu'en milieu septique ou pour prévenir une éviscération.

EXEMPLES DE PROTHESES ABSORBABLES

- Knitted Vicryl mesh®, Ethicon, Inc., Somerville, NJ, USA Woven Surgical Corp / Davis and Geck, Norwalk, CT, USA
- Dexon® (acide polyglycolique)

MOYENS DE FIXATION

Pendant les réparations herniaires, il y a deux moyens pour fixer les prothèses:

- 1- Fixation avec les agrafes
- 2- Fixation avec la colle

LES AGRAFES

Pour fixer les prothèses, ces dernières années, on utilise plus d'agrafes que de sutures, en particulier dans la chirurgie vidéoscopique. Il y a 2 sortes d'agrafes : mécaniques et résorbables.

FIXATION AVEC DES AGRAFES METALLIQUES

Depuis le début on utilisait plutôt les agrafes métalliques, en titane, ou une alliance de titane et nickel. La rigidité des agrafes métalliques, facilite la pose, et sont très résistantes. Lors des hernies ventrales laparoscopiques, il faut effectuer une contre-pression pour pouvoir réaliser un bon agrafage. Il faut faire attention de ne pas léser les éléments importants comme les nerfs ou les vaisseaux, qui pourraient être source de douleurs post-opératoires, ou saignement des vaisseaux blessés.

FIXATION AVEC DES AGRAFES RESORBABLES

Les laboratoires ont mis sur le marché ces dernières années, des agrafes résorbables non métalliques, qui semblent avoir certains avantages, sur les agrafes métalliques.

La résorption de ces agrafes est un avantage car elle diminue le risque de complications nerveuses, en cas de compression chronique des nerfs.

Les agrafes initialement utilisées dans la chirurgie herniaire, surtout coelioscopique, ont été des agrafes métalliques: les plus utilisées sont en titane, ou un alliage à 50% de nickel et de titane connu sous le nom de nitinol.

LES COLLES

Il y a deux sortes de colle pour fixer les prothèses lors des opérations de réparation herniaire ouverte et vidéoscopique.

- 1- **Les colles synthétiques:** Elles sont principalement à base de "cyanoacrylates" et utilisées plutôt pour suturer les plaies cutanées.
- 2- **Les colles biologiques** qui sont à base de fibrine le Tissucol® est le plus connu. Elles sont de plus en plus utilisées dans les interventions ouvertes et surtout laparoscopiques. Elles sont choisies par un grand nombre de chirurgiens pour éviter les complications d'agrafage. Les dernières années les appareils d'application de Tissucol ont beaucoup évolués (système de pulvérisation) surtout pour la chirurgie laparoscopique.